

HISTOLOGIE ET EMBRYOLOGIE

DES TISSUS CARTILAGINEUX ET OSSEUX

CARTILAGE

Le tissu cartilagineux est composé de cellules (chondrocytes), de fibres et de protéoglycans (ces deux dernières composantes forment la matrice cartilagineuse). Les chondrocytes sont souvent par groupes de 2 ou 3 (groupes isogéniques, résultant de la division de chondrocytes au sein de la matrice cartilagineuse pendant la période de croissance et permettant la croissance interstitielle du cartilage).

Le tissu cartilagineux a un aspect compact et homogène. Il n'est PAS vascularisé.

TYPES DE CARTILAGE

1. CARTILAGE HYALIN

La matrice cartilagineuse est riche en protéoglycans, ce qui lui donne un aspect clair, translucide et homogène.

Coupe Loc 07 - Tête de fémur (jeune chien) (Goldner)

Dans cet os en formation, une grande partie de la tête de fémur est formée de cartilage hyalin qui sert de matrice au développement osseux (voir plus bas). Une fois la croissance terminée, seule la surface articulaire demeure composée de cartilage hyalin. Il n'y a pas de périchondre au niveau des surfaces articulaires.

2. CARTILAGE FIBREUX OU FIBROCARTILAGE

Les chondrocytes sont disposés en rangées séparées par une matrice cartilagineuse riche en fibres de collagène et pauvre en substance fondamentale. Il s'agit d'un tissu de transition entre le cartilage et le tissu conjonctif. Le fibrocartilage se retrouve au niveau de l'insertion osseuse de tendons, des ligaments, des ménisques, ...

Coupe Loc 07 - Tête de fémur (jeune chien) (Goldner)

Repérez le fibrocartilage en bordure du cartilage, dans la région d'insertion du tendon. Comparez les chondrocytes (grosses cellules avec un noyau rond ou ovale) avec les fibroblastes du tissu conjonctif dense formant le tendon.

TISSU OSSEUX

A. CLASSIFICATION DES TISSUS OSSEUX

1. Classification macroscopique :

- **os spongieux** : os constitué par des trabécules anastomosées formant un réseau tridimensionnel dont les cavités contiennent la moelle osseuse et des vaisseaux sanguins (*ex. : épiphyses des os longs*).
- **os compact** : os dense. Les cavités contenant les vaisseaux sont très étroites (*ex. : boîte crânienne, diaphyses des os longs*).

2. Classification embryologique :

- **os à ossification intramembranaire (ou membraneuse)** : ossification qui se fait à partir d'un modèle uniquement conjonctif (différenciation d'ostéoblastes dans un tissu conjonctif) (*ex. : ossification de la voûte crânienne*)
- **os à ossification endochondrale (ou enchondrale)** : ossification précédée d'un modèle cartilagineux (*ex. : ossification des os longs au niveau des cartilages de conjugaison*)

3. Classification histologique :

- **os fibreux** : les faisceaux de fibres de collagène sont irréguliers de taille et de disposition. Les ostéocytes ont des formes variées. Cet os est plus grossier que l'os lamellaire. Il est formé rapidement. L'os fibreux se retrouve au cours du développement chez les vertébrés supérieurs où il est progressivement remplacé par de l'os lamellaire et après fracture lors de la formation du cal osseux.
- **os lamellaire** : de texture beaucoup plus élaborée, il est formé lentement, après résorption de l'os fibreux qu'il remplace progressivement. L'os lamellaire est caractérisé par :
 - l'organisation des fibres de collagène parallèles les unes aux autres dans une même lamelle,
 - la disposition régulière des lamelles,
 - l'aspect et la disposition des ostéocytes.

On distingue **3 types d'os lamellaire** :

- type haversien (*ex. : os cortical*)
- type lamellaire plan (*ex. : os trabéculaire*)
- type lamellaire interstitiel (reste d'anciens ostéons)

B. CONSTITUANTS DU TISSU OSSEUX

Ostéocyte : cellule osseuse "mature" située à l'intérieur du tissu osseux.

Ostéoblaste : cellule à potentiel ostéogénique située à la surface des travées osseuses.

Ostéoclaste : grande cellule multinucléée, appliquée à la surface des travées osseuses qu'elle résorbe.

Périoste : gaine de tissu conjonctif entourant une pièce osseuse et comprenant deux zones :

- 1) couche externe de tissu conjonctif dense, fibreux;
- 2) couche interne, riche en cellules (fibroblastes et ostéoblastes); la richesse en cellules est d'autant plus grande que l'ossification est plus intense.

C. DESCRIPTION DES COUPES

L'analyse du tissu osseux proposée est basée sur la classification embryologique décrite plus haut (os à ossification intramembranaire - os à ossification endochondrale). Dans les deux types d'ossification étudiés, les deux types histologiques d'os (fibreux et lamellaire) sont retrouvés en fonction du stade de développement du tissu.

1) Ossification endochondrale :

a) os en formation : coupe Loc 07 (tête de fémur de jeune chien) : os fibreux

2) Ossification intramembranaire :

a) os en formation : coupe Loc 09 (calotte crânienne de jeune chien) : os fibreux

b) os formé : coupe Loc 12 (calotte crânienne adulte) : os lamellaire

3) Réparation d'une fracture : coupe Loc 14 (APP30)

4) Articulation du genou : coupe Loc 13

1) OS A OSSIFICATION ENDOCHONDRALE

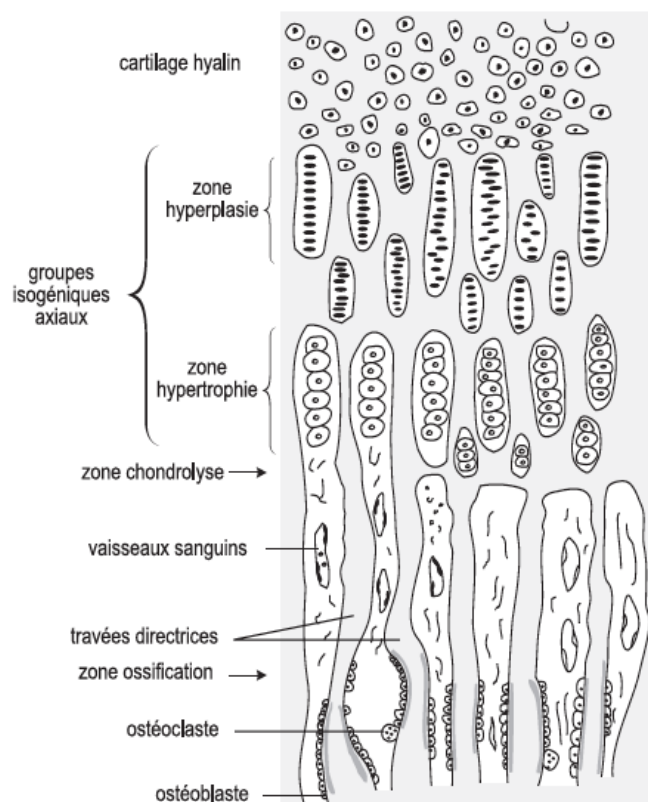
a) OS EN VOIE DE FORMATION

- Coupe Loc 7 - Tête de fémur (jeune chien) (Goldner)

Cartilage de conjugaison et épiphyse

En allant du cartilage hyalin à la cavité médullaire, on observe les zones suivantes:

1. Cartilage hyalin classique à cellules arrondies - *Zone de réserve*.
2. Cartilage hyalin à groupes isogéniques axiaux - *Zone de prolifération*.
Zone de croissance axiale du cartilage (d'où croissance en longueur de l'os) suite à une hyperplasie (prolifération) des chondrocytes.
3. Cartilage hypertrophique - *Zone hypertrophique*.
Hypertrophie des chondrocytes (grandes cellules arrondies).
4. Ligne d'érosion du cartilage - *Zone calcifiée*.
Zone de chondrolyse (mort des chondrocytes, suite à la calcification du cartilage).
Pénétration de capillaires qui emmènent les cellules ostéoprogénitrices.
5. Ligne d'ossification.
Apposition d'ostéoblastes qui déposent du tissu osseux (fibreux) autour des travées cartilagineuses qui servent de "travées directrices".
6. Zone de résorption de l'os endochondral par les ostéoclastes ayant pour conséquence la formation de la cavité médullaire diaphysaire, remplie par la moelle osseuse (tout d'abord hématopoïétique, puis mixte - hématopoïétique et adipeuse - et enfin uniquement adipeuse).



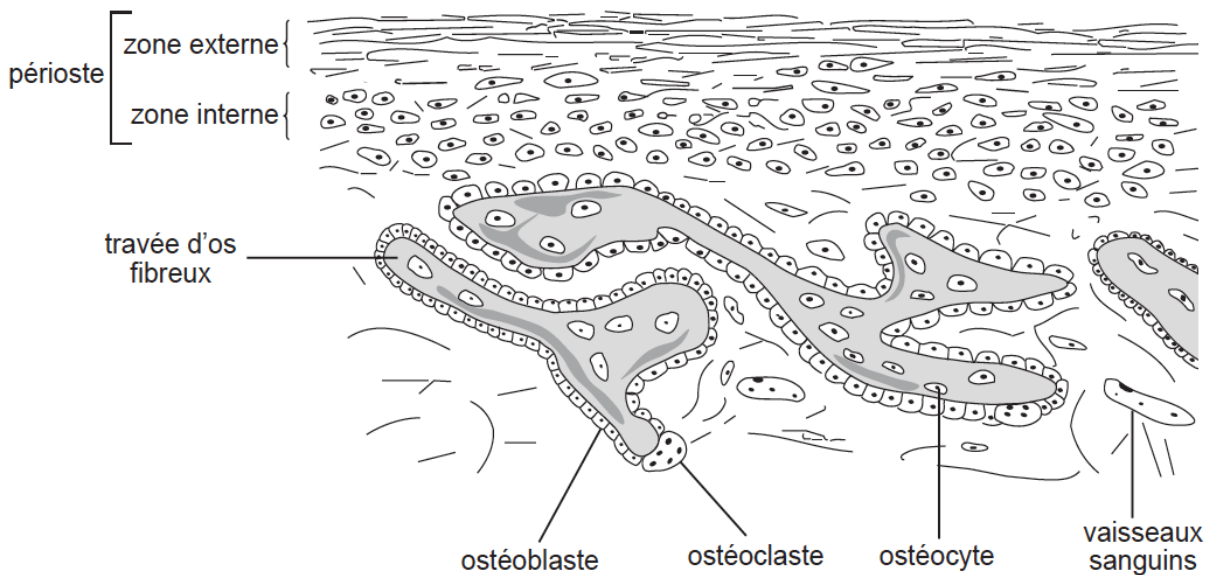
2) OS A OSSIFICATION INTRAMEMBRANAIRE

a) OS EN VOIE DE FORMATION

- Coupe Loc 9 - calotte crânienne jeune chien (Goldner)

Les travées osseuses anastomosées délimitent des espaces "médullaires" remplis d'un tissu conjonctif lâche bien vascularisé. Les travées osseuses sont constituées essentiellement d'os fibreux. Les ostéoblastes sont disposés en surface des travées osseuses. Les deux couches du périoste (interne riche en cellules, externe fibreuse) sont bien visibles, ainsi qu'une suture, constituée d'un tissu conjonctif très cellulaire.

Quelques ostéoclastes sont présents, beaucoup plus nombreux sur la face interne de la calotte crânienne (modelage).



b) OS FORME

- Coupe Loc 12 - Calotte crânienne (H.E.)

On retrouve sur cette coupe les différents types d'os lamellaires

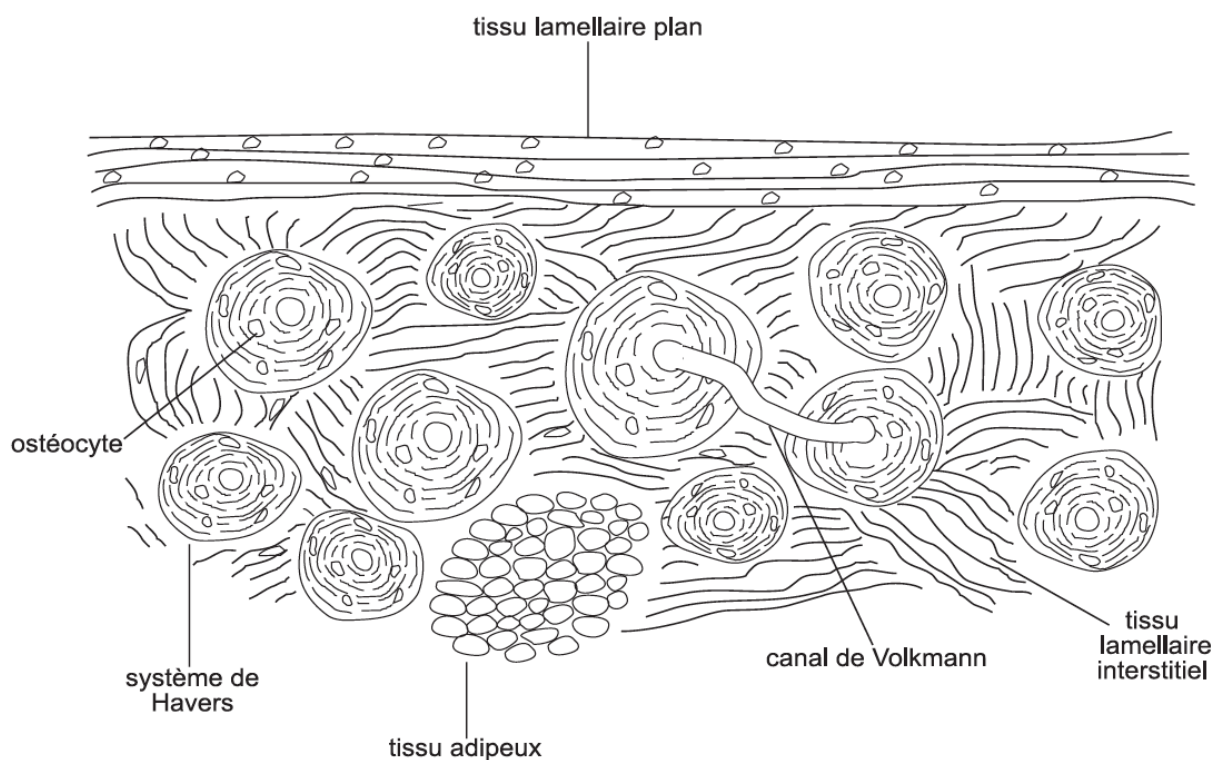
Type haversien : système de Havers constitué par un canal central renfermant des vaisseaux sanguins, entourés de lamelles osseuses disposées concentriquement et contenant les ostéocytes.

Type lamellaire plan : au niveau des tables externe et interne.

Type interstitiel : portion de système de Havers en partie résorbée au cours du remaniement osseux.

Pour mettre en évidence l'organisation lamellaire et le réseau canaliculaire formé par les ostéocytes, il faut fermer le diaphragme.

Repérez : les canaux de Volkmann qui permettent la jonction entre 2 canaux de Havers et interrompent l'organisation concentrique des lamelles des canaux de Havers.



FRACTURE

- Coupe Loc 14 (APP30)– Fracture d'une côte (H.E.)-

Cette coupe illustre la réparation d'une fracture avec formation d'un cal. La ligne de la fracture est nettement visible avec interruption des deux corticales. La cavité médullaire contient un tissu fibreux (cal fibreux), dont une partie est dépourvue de travées osseuses. Sur le site de réparation, mélangées au tissu fibreux, on observe des travées d'os fibreux néoformé, par ossification intramembranaire.

A l'extérieur de l'os, on voit le cal périosté : il s'agit d'un mélange de tissu fibreux, de cartilage et d'os fibreux. La néoformation de cartilage dans cette région permet la formation d'os selon un processus endochondral. La coloration violette intense autour des chondrocytes est le signe de la maturation des chondrocytes et de la modification de la matrice extracellulaire (minéralisation).

Notez la richesse de la vascularisation tant au niveau du cal médullaire que du cal périosté.

CAVITE ARTICULAIRE

- Coupe Loc 13 - Genou (chat) (H.E.)-

Sur cette coupe longitudinale de l'articulation d'un genou en position légèrement fléchie, on peut observer :

- en périphérie, une fine **capsule fibreuse** entourant partiellement l'articulation,
- la **rotule**, sur la partie proximale de laquelle s'insère le tendon du m. quadriceps fémoral. La partie distale de la rotule est rattachée au tibia par une épaisse bande fibreuse : le ligament patellaire,
- les **cartilages articulaires** des condyles du fémur et du tibia, traversés par plusieurs canaux cartilagineux et dont les surfaces articulaires sont dépourvues de périchondre. Les **centres d'ossification primaires** du fémur et du tibia sont présents sur toutes les coupes.
- les **ménisques** médial et latéral, qui sont des structures fibrocartilagineuses en forme de croissant. Les ménisques, épais en périphérie et s'amincissant vers l'intérieur, présentent une forme triangulaire en section transversale.
- la **membrane synoviale**, qui double la face profonde de la capsule fibreuse et se fixe sur le pourtour de la rotule et sur le bord des ménisques, recouvrant ainsi toutes les surfaces intra-articulaires qui ne sont pas tapissées ou constituées de cartilage.

