

« *It is not birth, marriage or death which is truly the most important time in your life, but gastrulation.* »

Lewis Wolpert, 1986
(1929-2021)

l'événement majeur du développement embryonnaire :
la gastrulation

...en effet, la gastrulation établit le plan d'organisation du corps

TROISIÈME SEMAINE DU DÉVELOPPEMENT

gastrulation

formation du disque trilaminaire

neurulation *(3^e et 4^e semaines)*

formation du tube neural

troisième semaine du développement :

gastrulation (étapes 1 à 5)

1. *formation du nœud primitif et de la ligne primitive*
2. *formation du mésoderme intraembryonnaire*
3. *formation de l'endoderme et de l'ectoderme*
4. *apparition de la membrane cloacale*
5. *formation de la chorde (= notochorde)*

6. *formation du tube neural* : **neurulation** (3^e-4^e semaines)

7. *développement du mésoderme intraembryonnaire* :

- *mésoderme paraaxial (somites: muscles du tronc, squelette axial)*
- *mésoderme intermédiaire (systèmes urinaire et génital)*
- *mésoderme latéral (cœlome intraembryonnaire et système cardiovasculaire)*

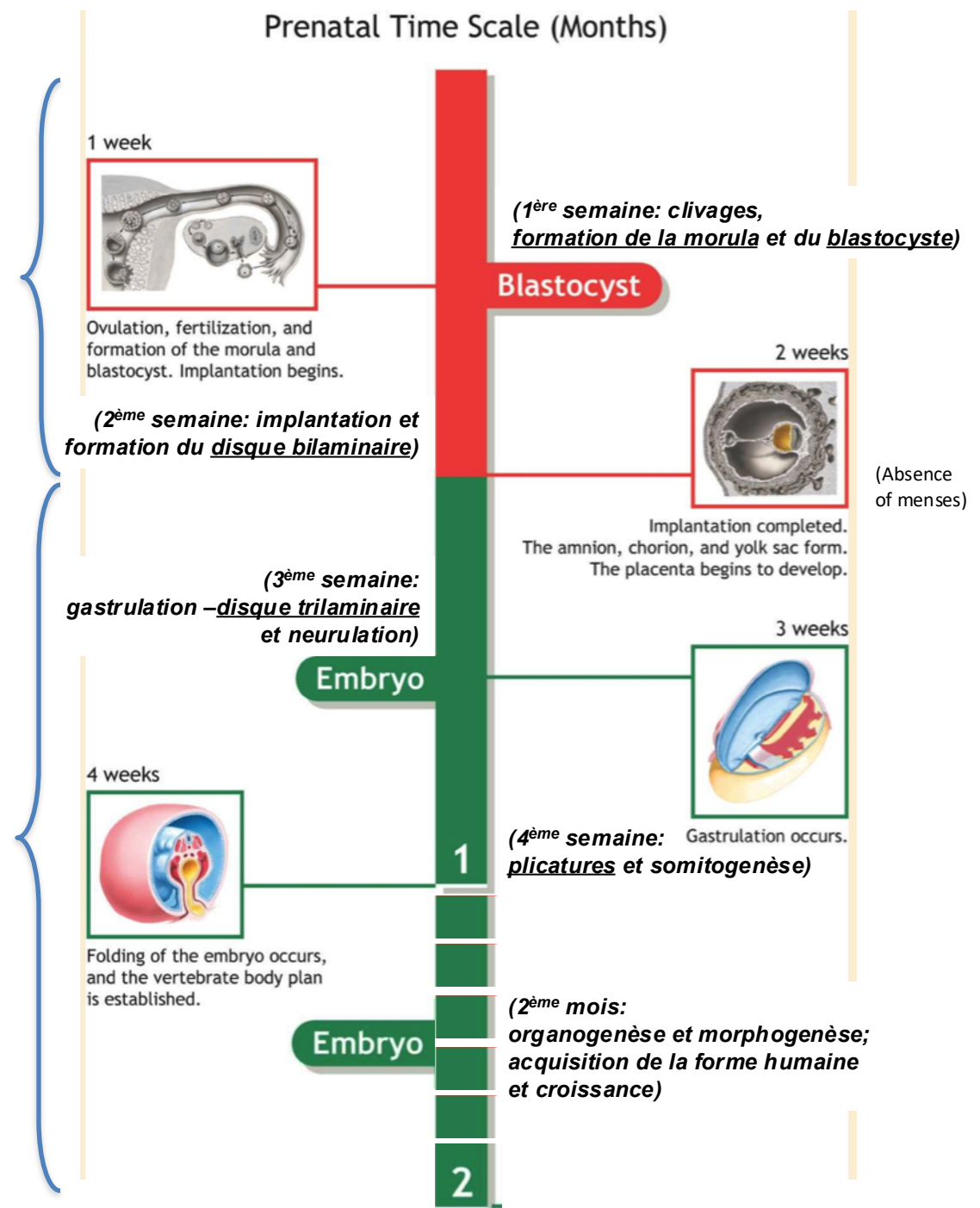
période embryonnaire

(2 premiers mois du développement)

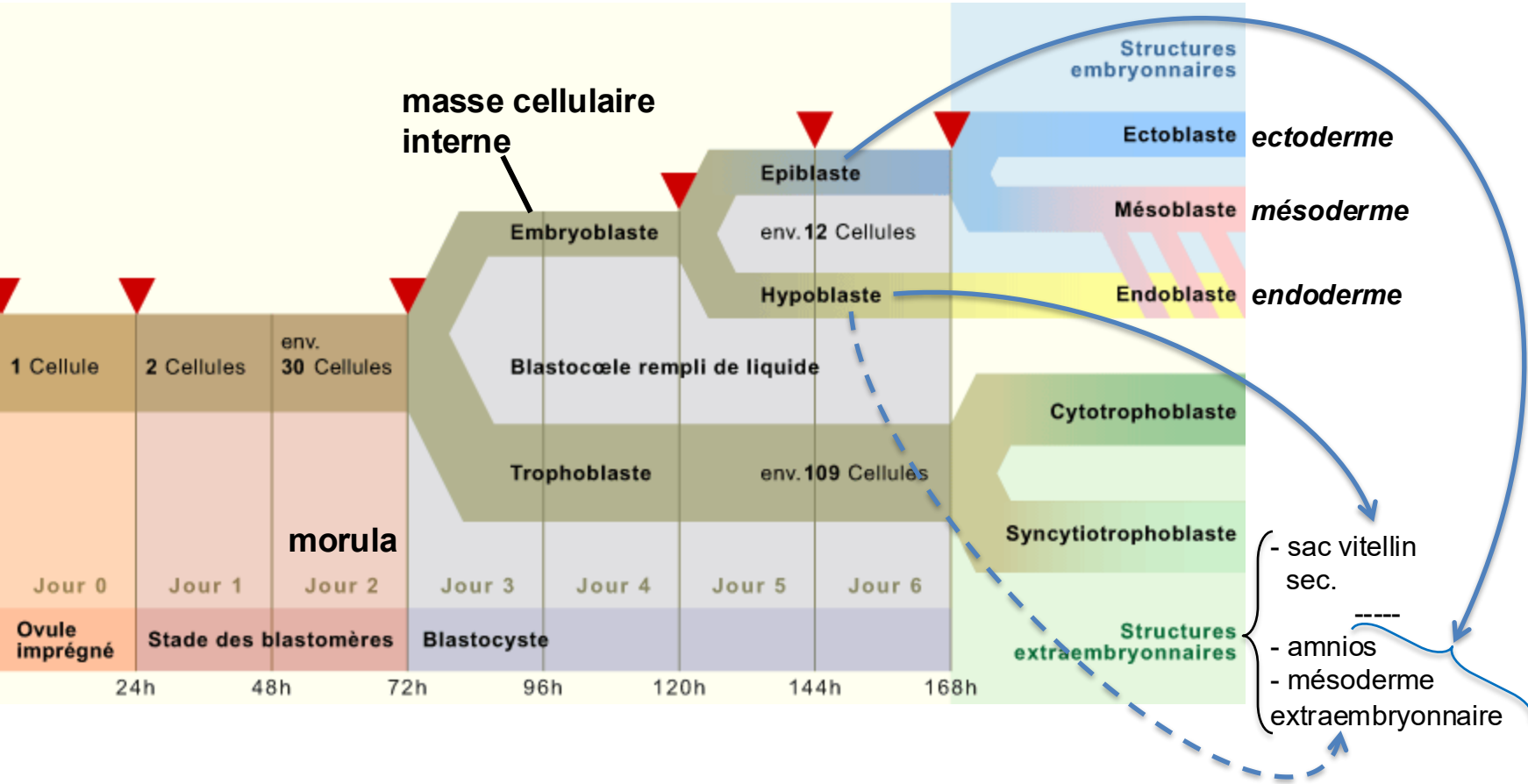
prolifération cellulaire,
implantation et formation du
disque bilaminaire

les semaines 3 à 8
sont une période
très dynamique
avec la gastrulation,
les courbures de l'embryon
et la formation
des systèmes des organes ;

des anomalies pendant cette
période sont
lourdes de conséquences
(malformations congénitales
majeures)



LA PREMIERE SEMAINE



gastrulation :

l'épiblaste forme 3 couches de cellules
qui vont former tout le corps

peau (épiderme)
et système nerveux

couche dorsale
(« **ECTODERME** »)

cœur, vaisseaux, muscles, squelette,
systèmes urinaire et reproducteur;
cavités péricardique, pleurales et péritonéale;
« mésenchyme » : donne tous les tissus
conjonctifs différenciés

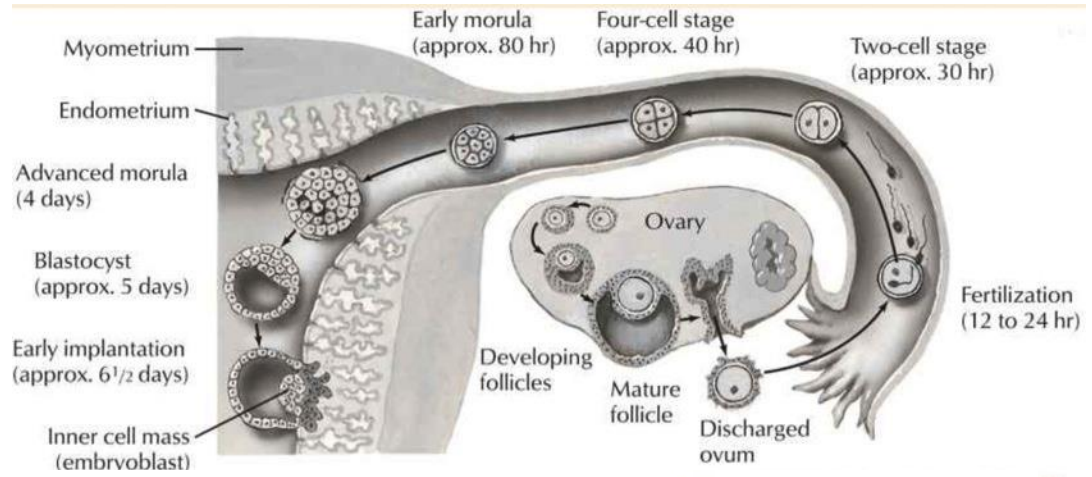
couche intermédiaire
(« **MÉSODERME** »)

épiblaste

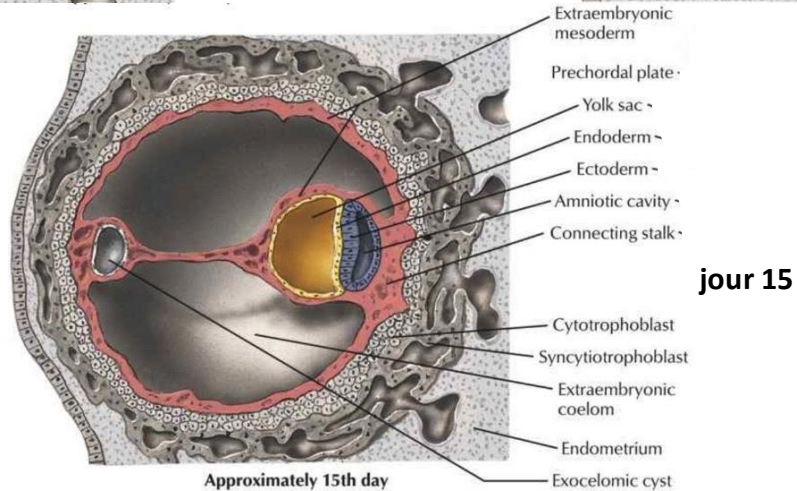
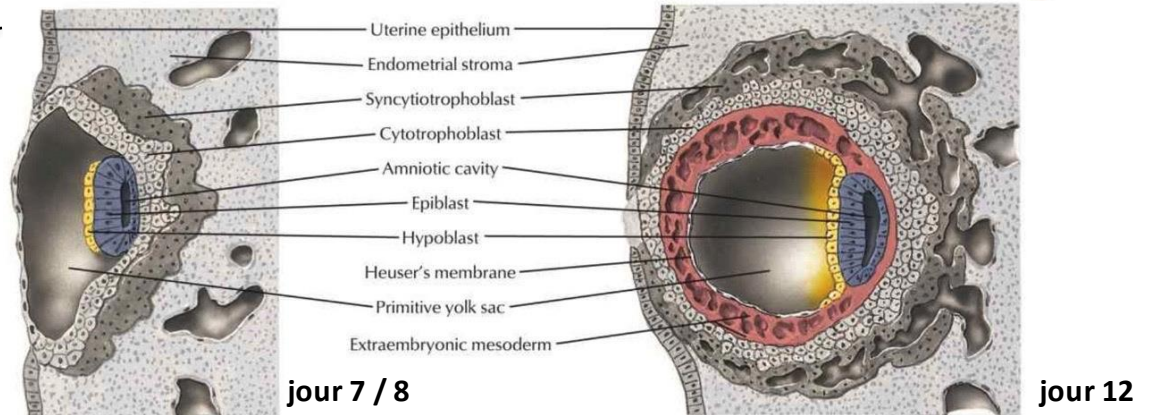
couche ventrale
(« **ENDODERME** »)

épithélium du :
syst. digestif, avec foie, vessie et pancréas, et syst. respiratoire
(trachée/poumons)

**1^{ère} semaine
du développement**
*(clivages et formation de la morula et
ensuite du blastocyste)*



**2^{ème} semaine
du développement**
*(implantation du blastocyste et
formation du disque bilaminaire)*



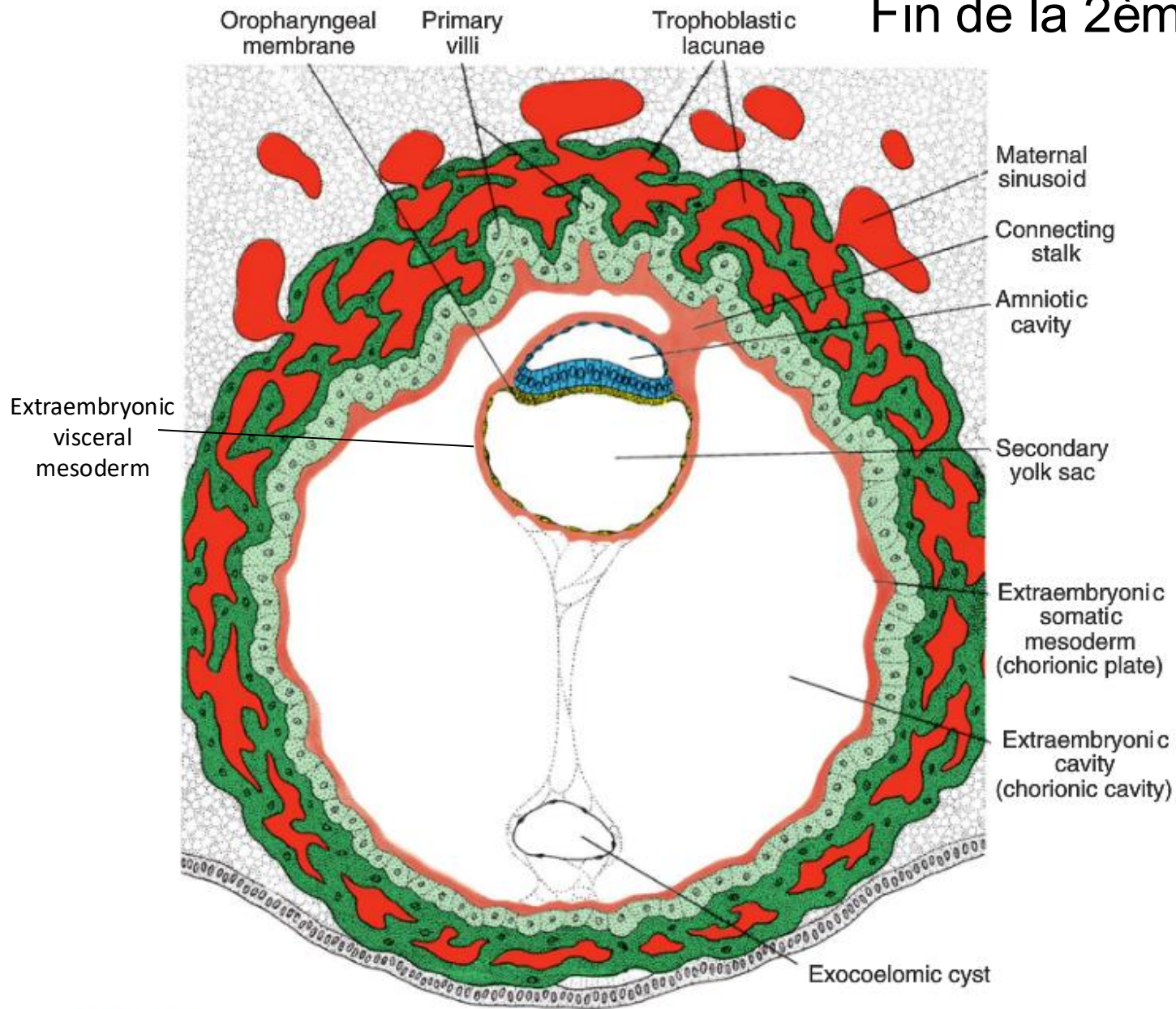


Figure 4.6 A 13-day human blastocyst. Trophoblastic lacunae are present at the embryonic as well as the abembryonic pole, and the uteroplacental circulation has begun. Note the primary villi and the extraembryonic coelom or **chorionic cavity**. The secondary yolk sac is entirely lined with endoderm.

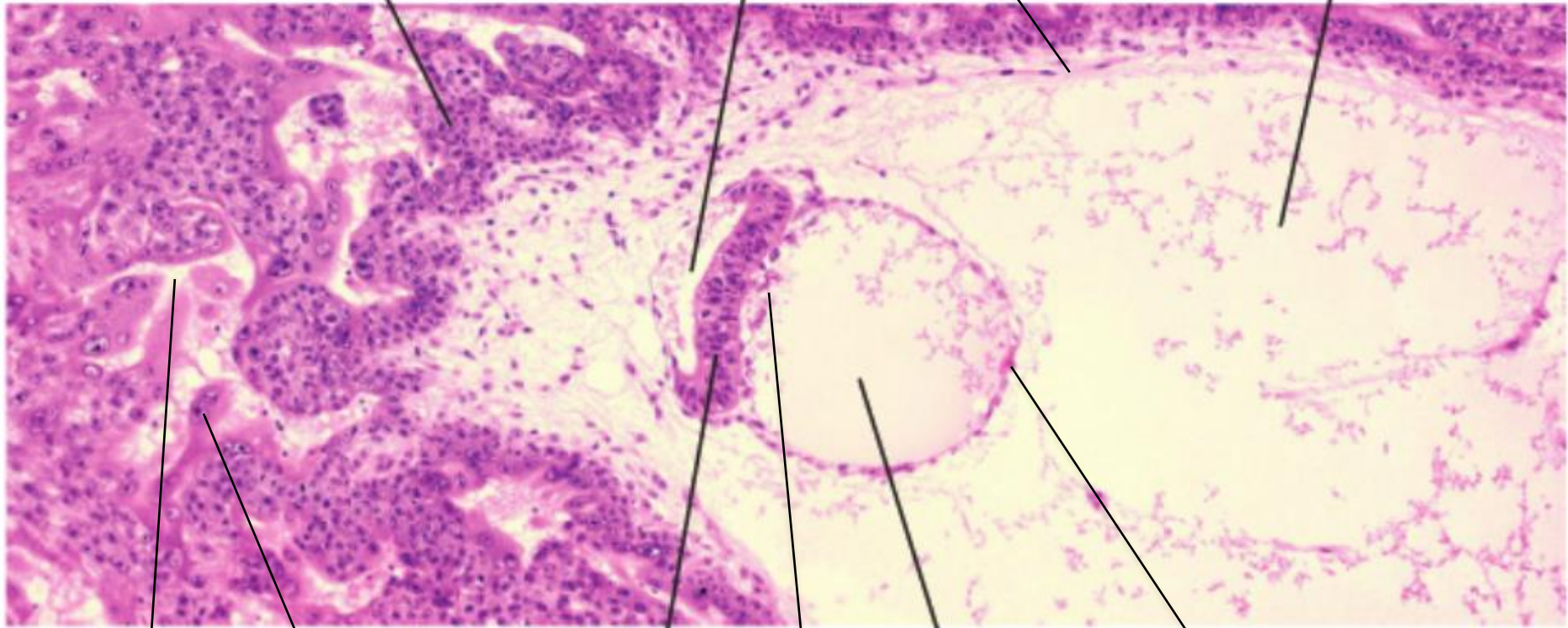
Fin de la 2ème semaine

(Cytotrophoblaste)
Primary villi

Mésoderme extraembryonnaire somatique

Amnionic cavity

(Coelome extraembryonnaire)
Chorionic cavity



Lacunae

Syncytiotrophoblaste

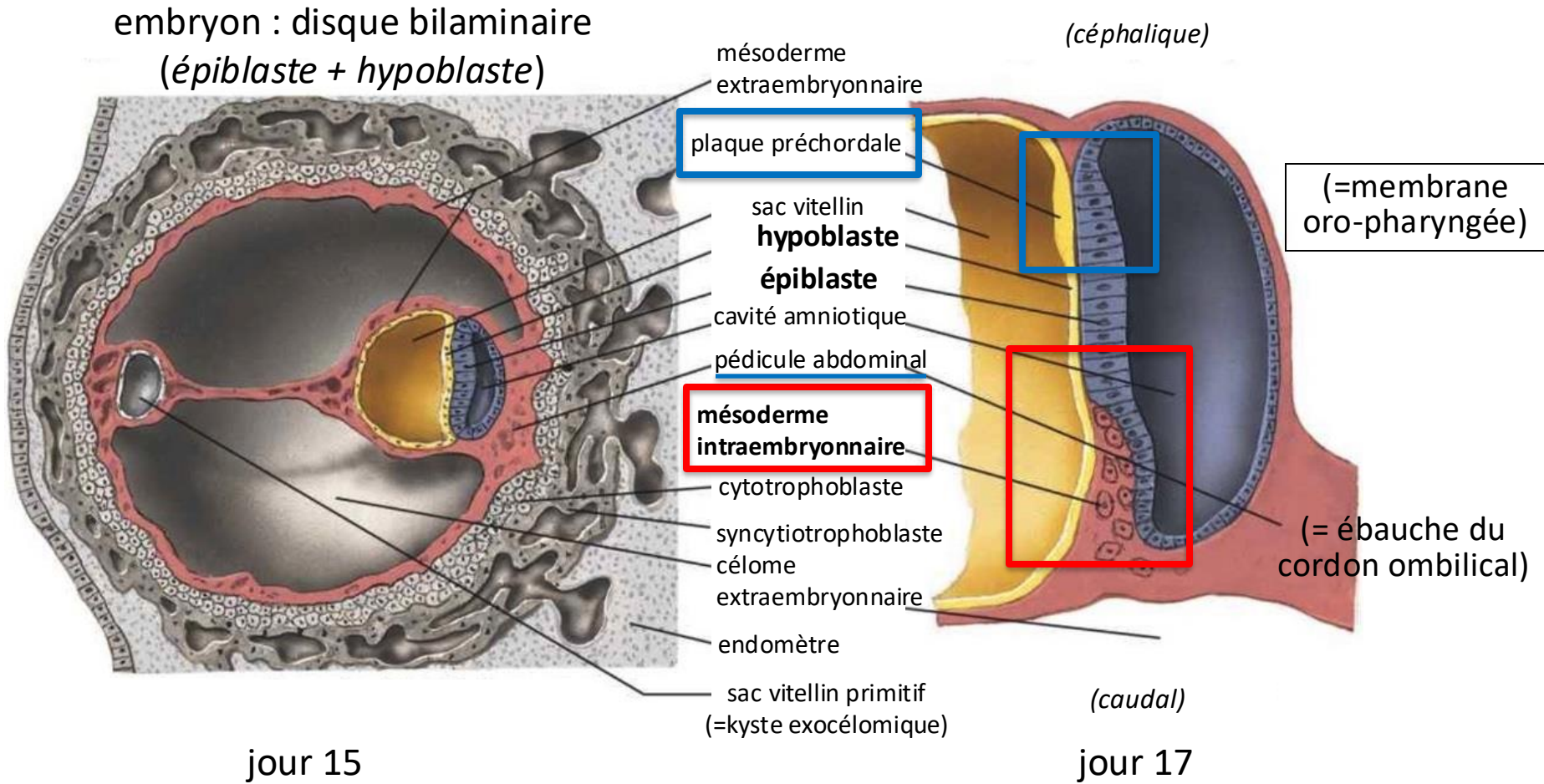
Epiblast

Hypoblaste

Yolk sac

Mésoderme extraembryonnaire visceral (avec membrane de Heuser)

début de la 3ème semaine (coupes sagittales)



gastrulation : formation du disque trilaminaire

détachement de cellules de *l'épiblaste* de la région caudale du disque bilaminaire (*nœud* et *ligne primitive*), qui migrent ventralement pour former un disque composé de 3 couches (= *feuillet embryonnaires*) : **ectoderme, mésoderme, endoderme**, à partir desquelles se forment tous les tissus de l'organisme.

- *Ectoderme* : épiderme de la peau et le système nerveux...
- *Mésoderme* : muscles, os, tissus conjonctifs, reins, gonades, cœur...
- *Endoderme* : épithéliums du tube digestif et du système respiratoire

L'orientation de la ligne primitive définit l'axe céphalo-caudal ;

avec l'axe dorso-ventral, ceci définit l'axe gauche / droite.

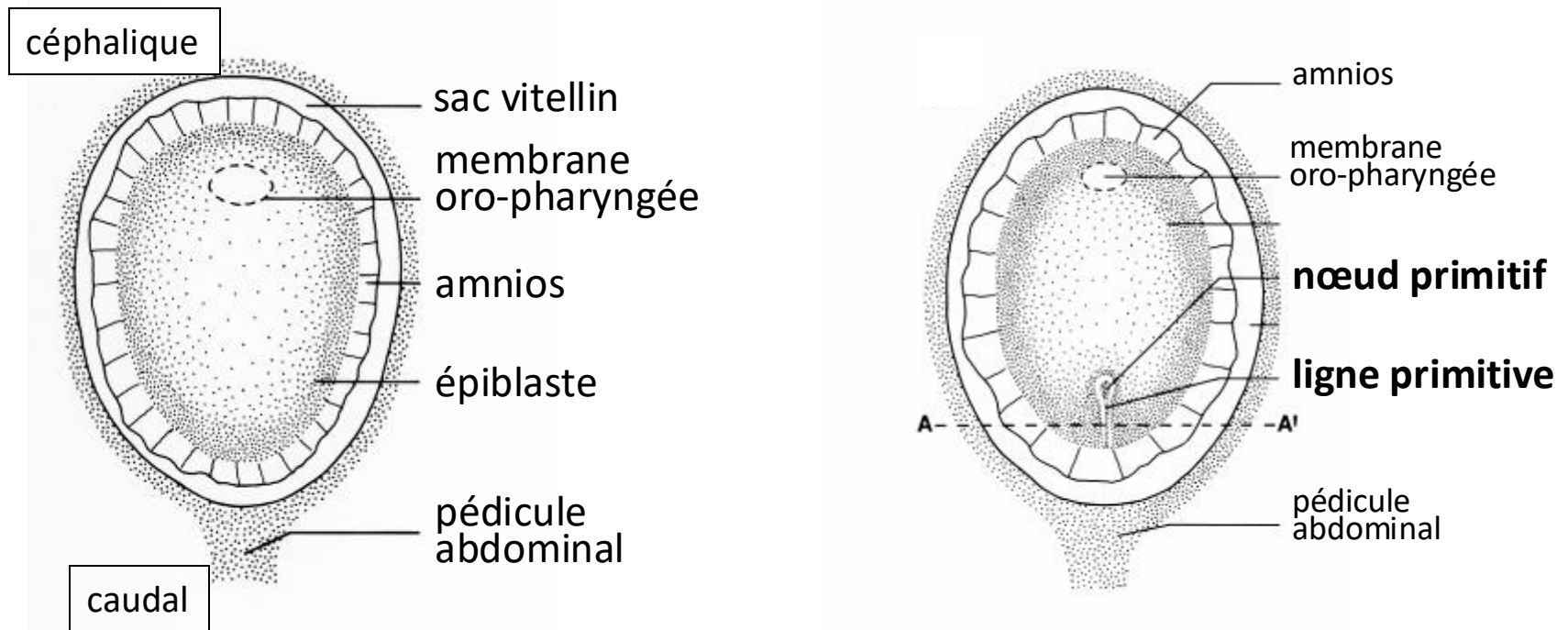
La gastrulation établit le plan d'organisation du corps.

TROISIEME SEMAINE : DEBUT DE LA GASTRULATION

1. Formation du nœud primitif * et de la ligne primitive

- *Nœud primitif* *: épaissement circulaire à l'extrémité antérieure de la ligne primitive. C'est l'organisateur de la gastrulation.
- *Ligne primitive*: ligne de renflement (axe antéro-postérieur), partie postérieure (caudale) de l'épiblaste.

Vue supérieure (= dorsale) du disque embryonnaire



* nommé «nœud de Hensen» c/o les oiseaux, et «organisateur de Spemann-Mangold» c/o les amphibiens

Territoires présomptifs de l'épiblaste: origine des 3 feuilletts

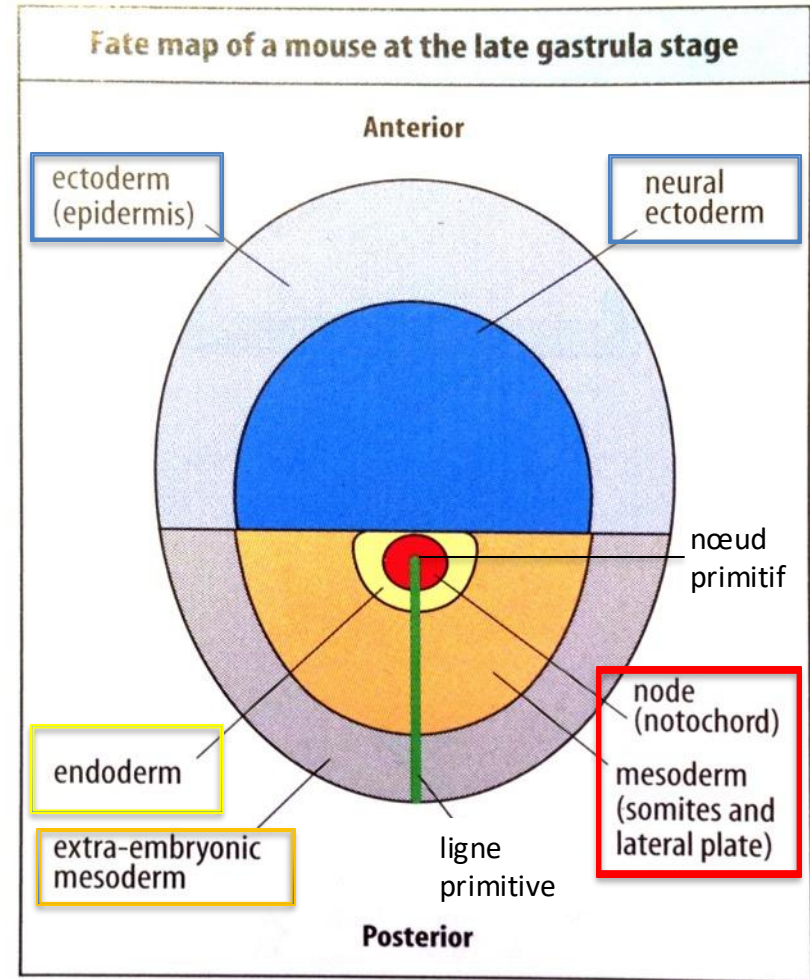
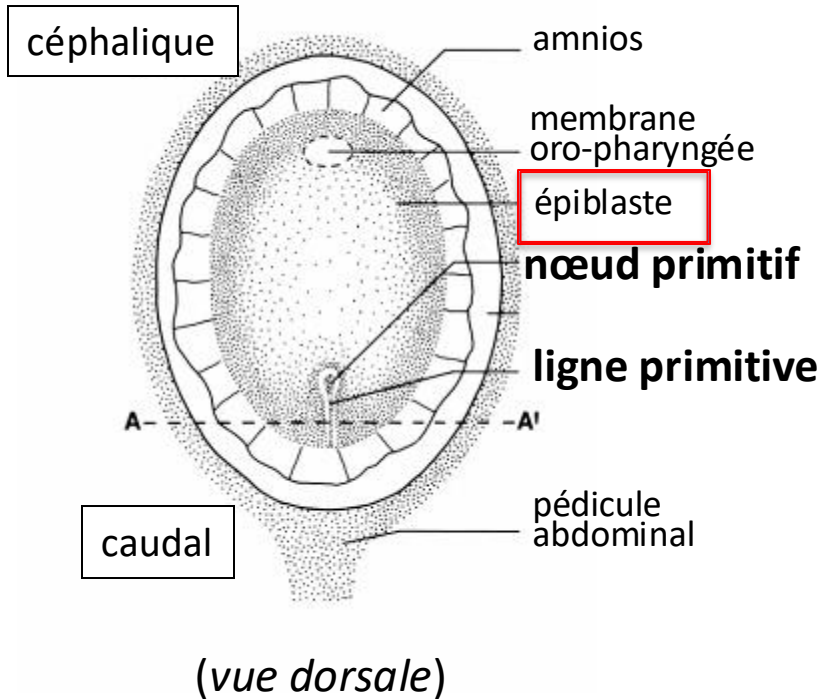
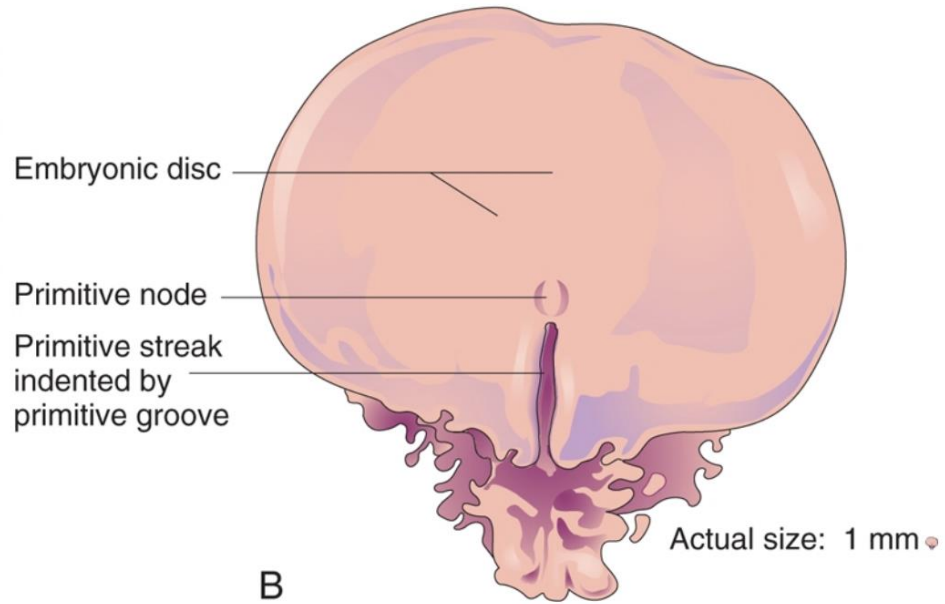
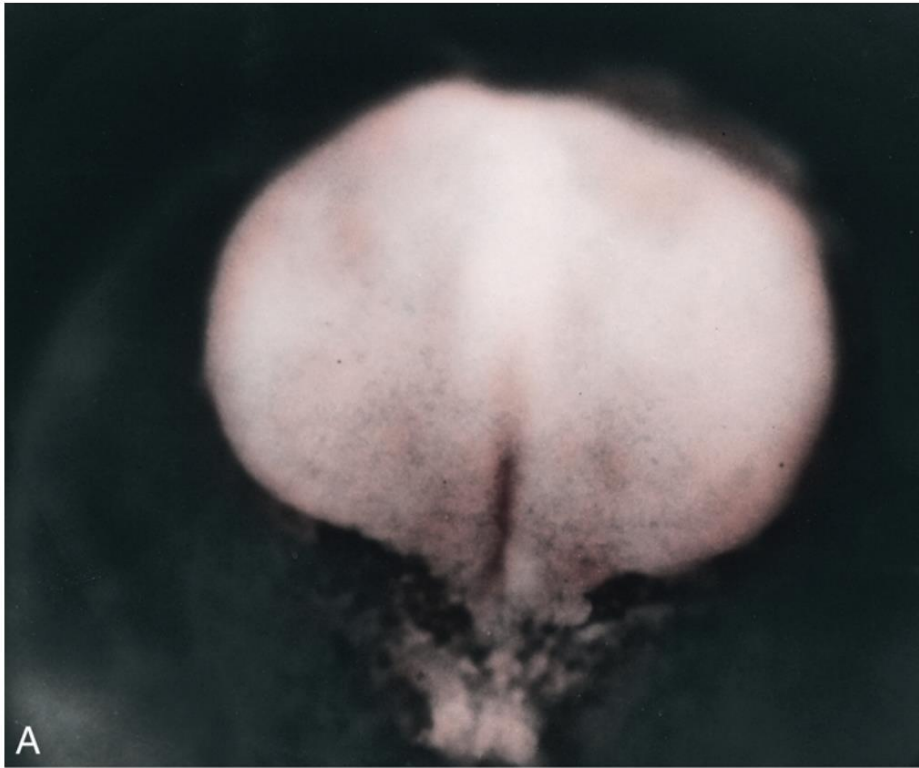


Fig. 4.22 Fate map of a mouse at the late gastrula stage. The embryo is depicted as if the 'cup' has been flattened and is viewed from the dorsal side. At this stage the primitive streak is at its full length.

GASTRULA humaine

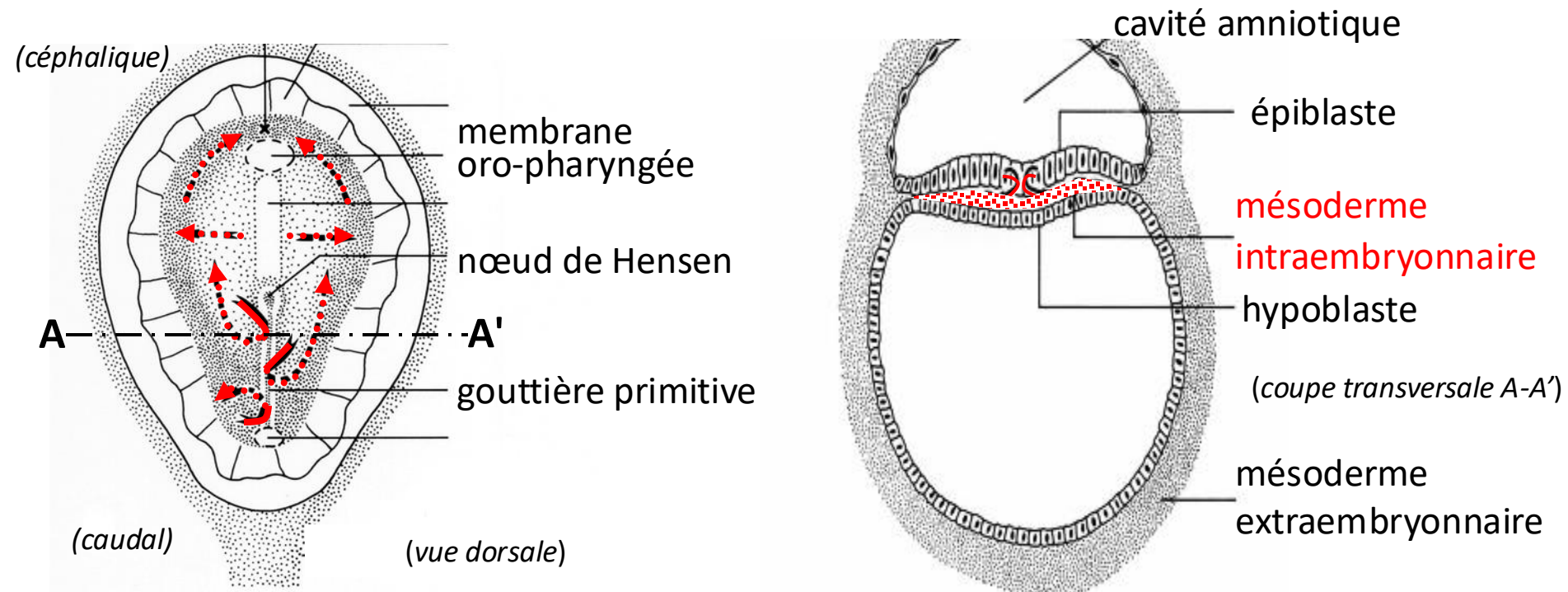
vue supérieure (= dorsale) du disque embryonnaire (jour 16 = stade Carnegie 7)

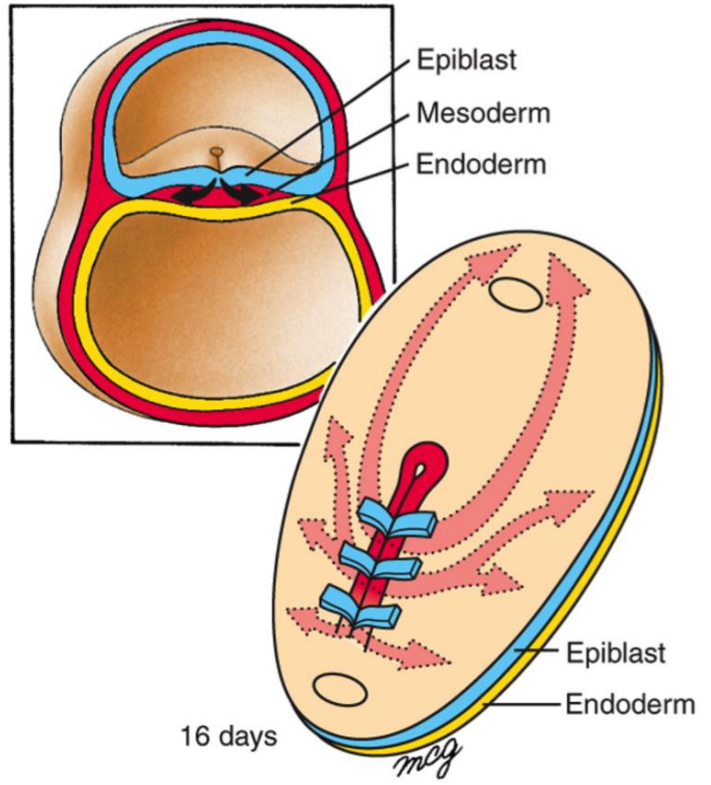
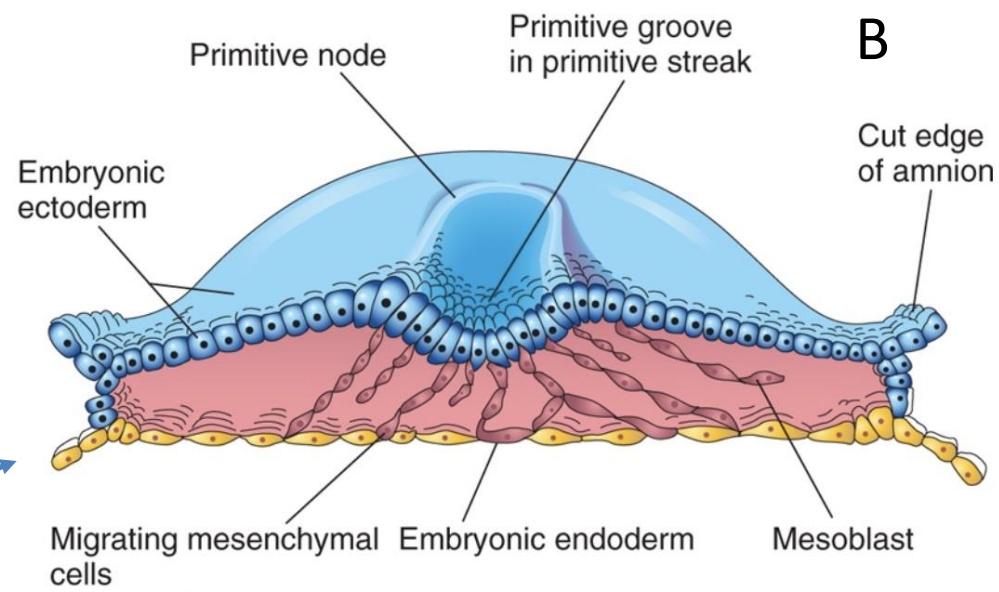
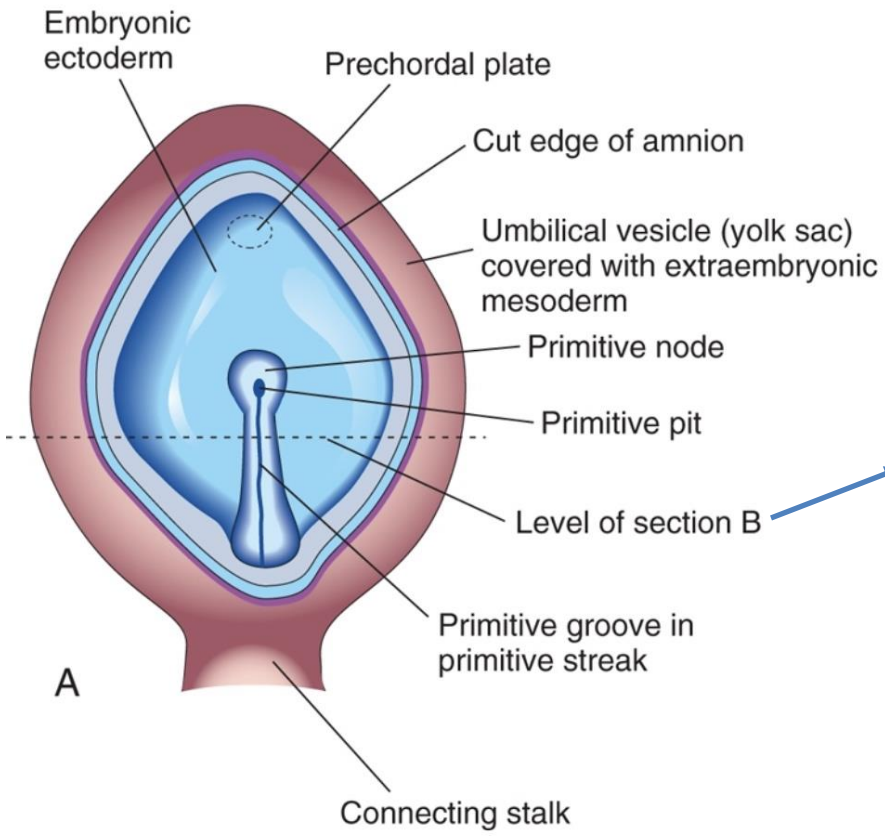


TROISIEME SEMAINE

2. Formation du mésoderme intraembryonnaire

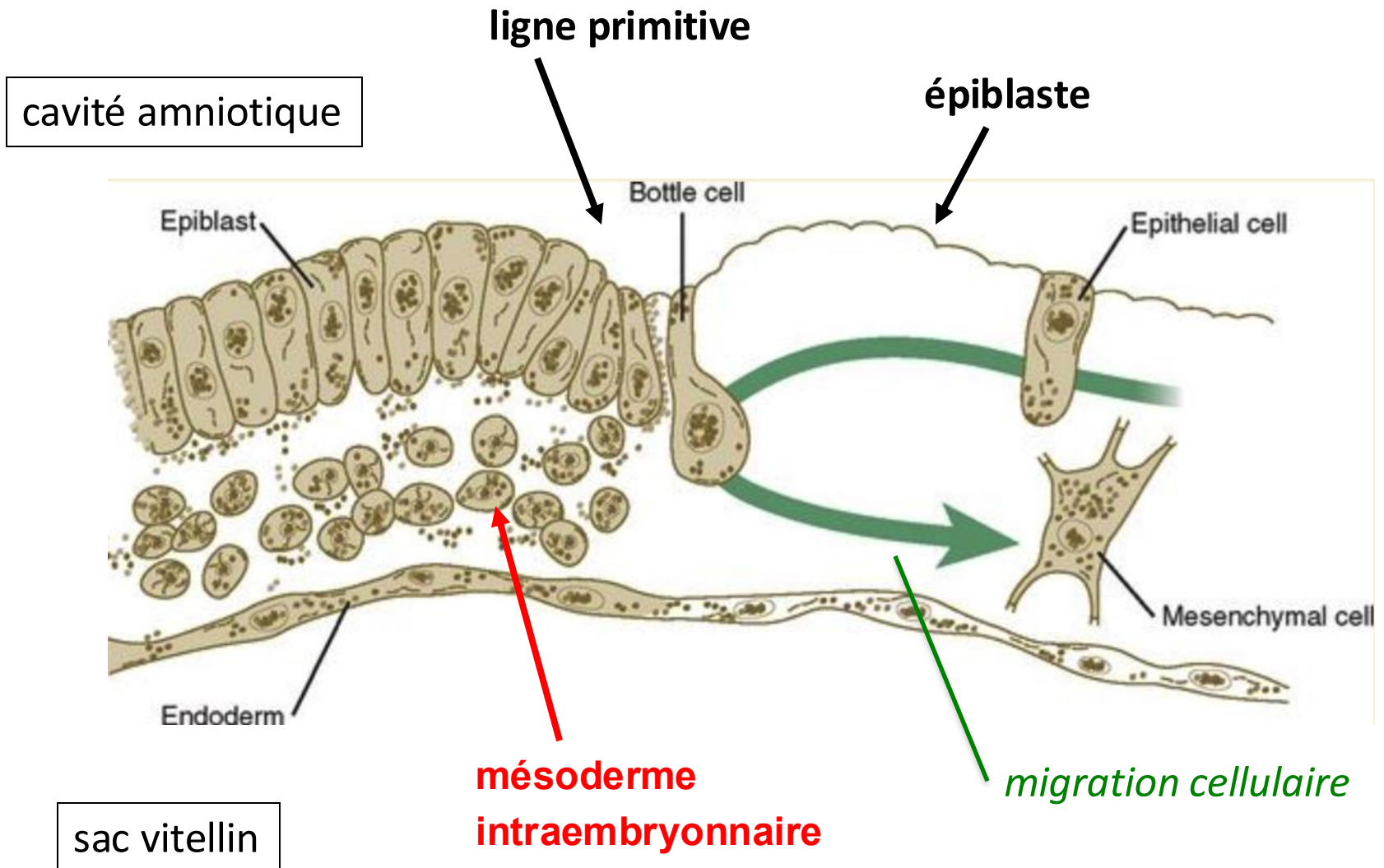
- Ligne et nœud primitifs se creusent = gouttière et fossette primitives.
- Cellules de l'épiblaste pénètrent par la gouttière, entre l'épiblaste et l'hypoblaste en directions latérale, antérieure et postérieure = **mésoderme intraembryonnaire**.

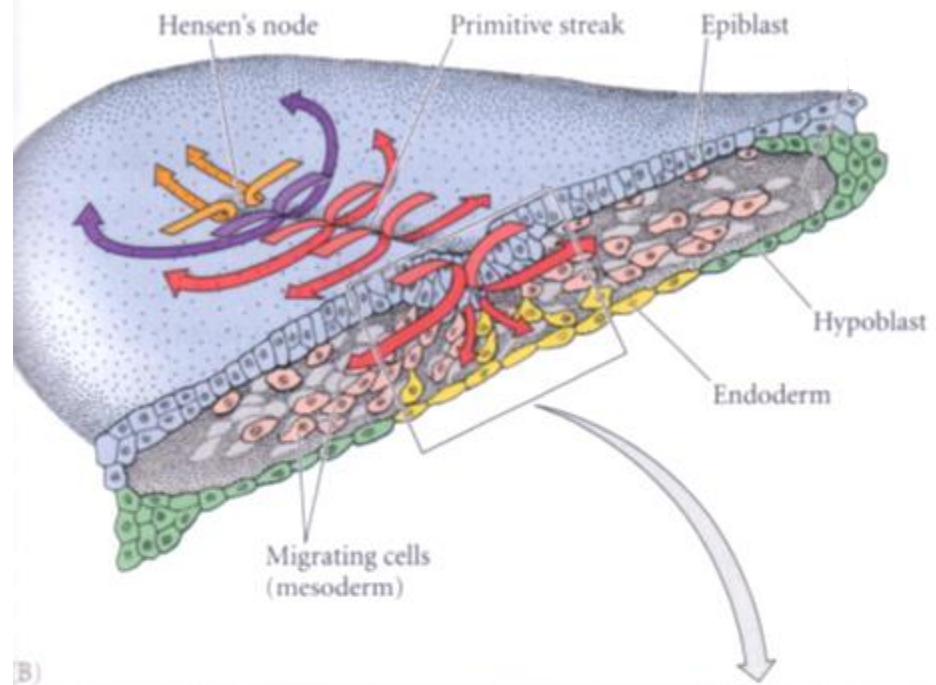





gastrulation

Formation du mésoderme intraembryonnaire (transformation « épithélium-mésenchyme », EMT)

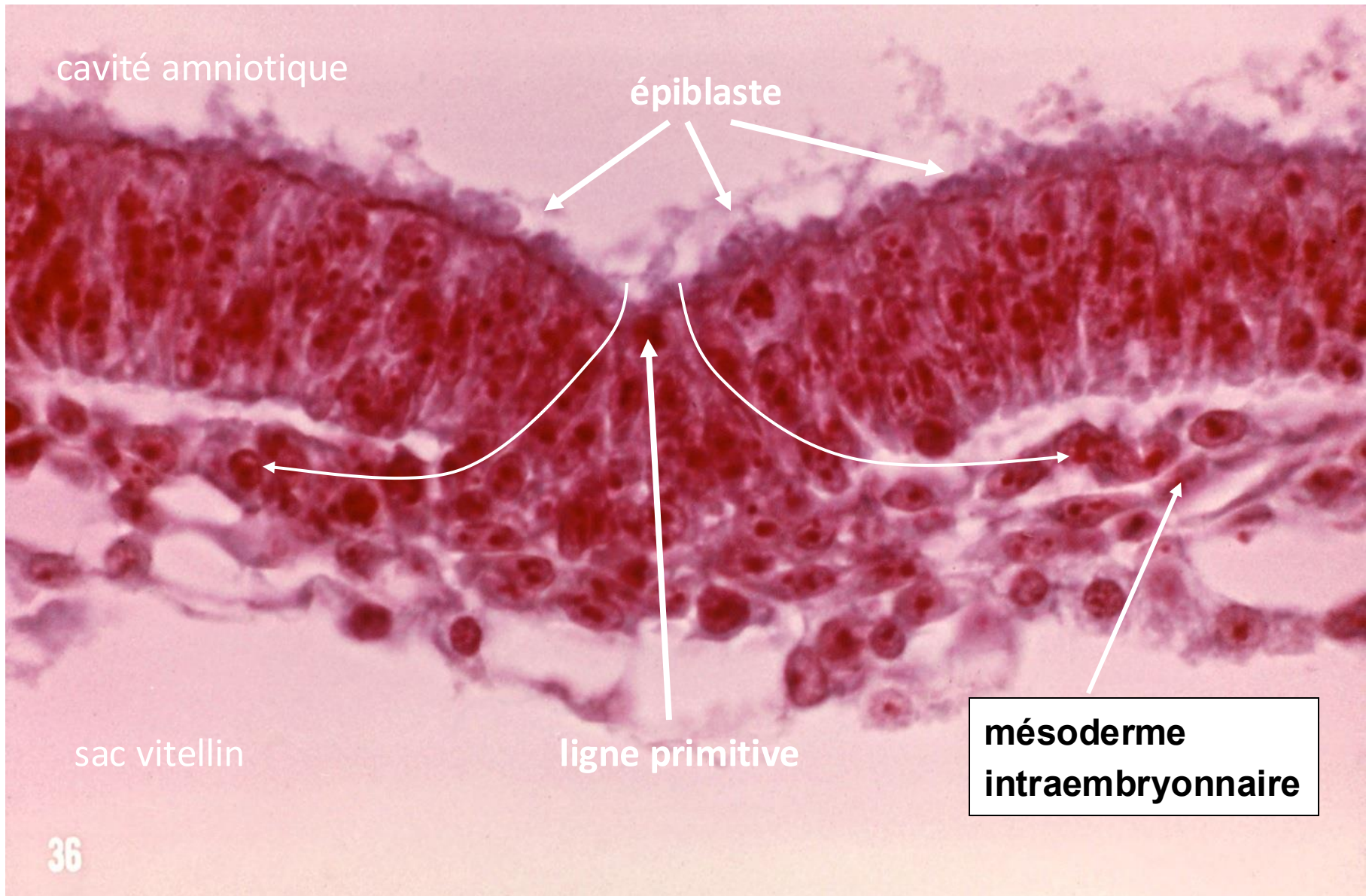




B)



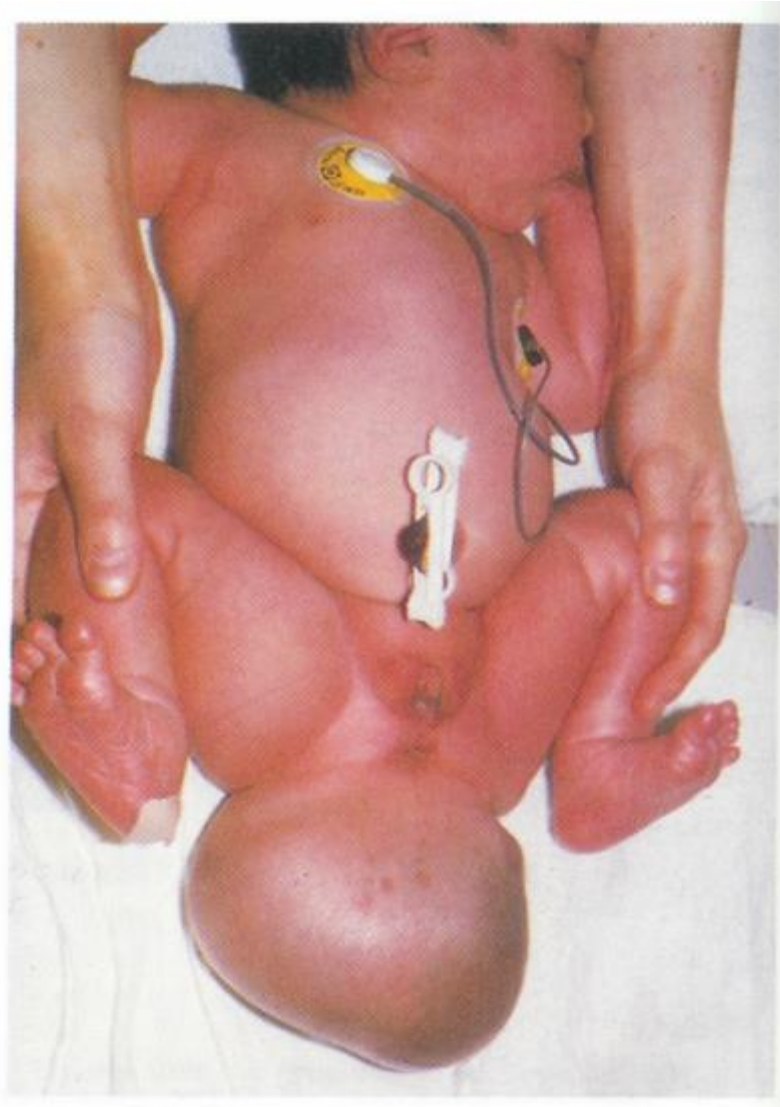Formation du mésoderme intraembryonnaire



La ligne primitive forme du mésoderme jusqu'à la fin de la 4ème semaine.

Si le mésoderme ne cesse pas de se former...

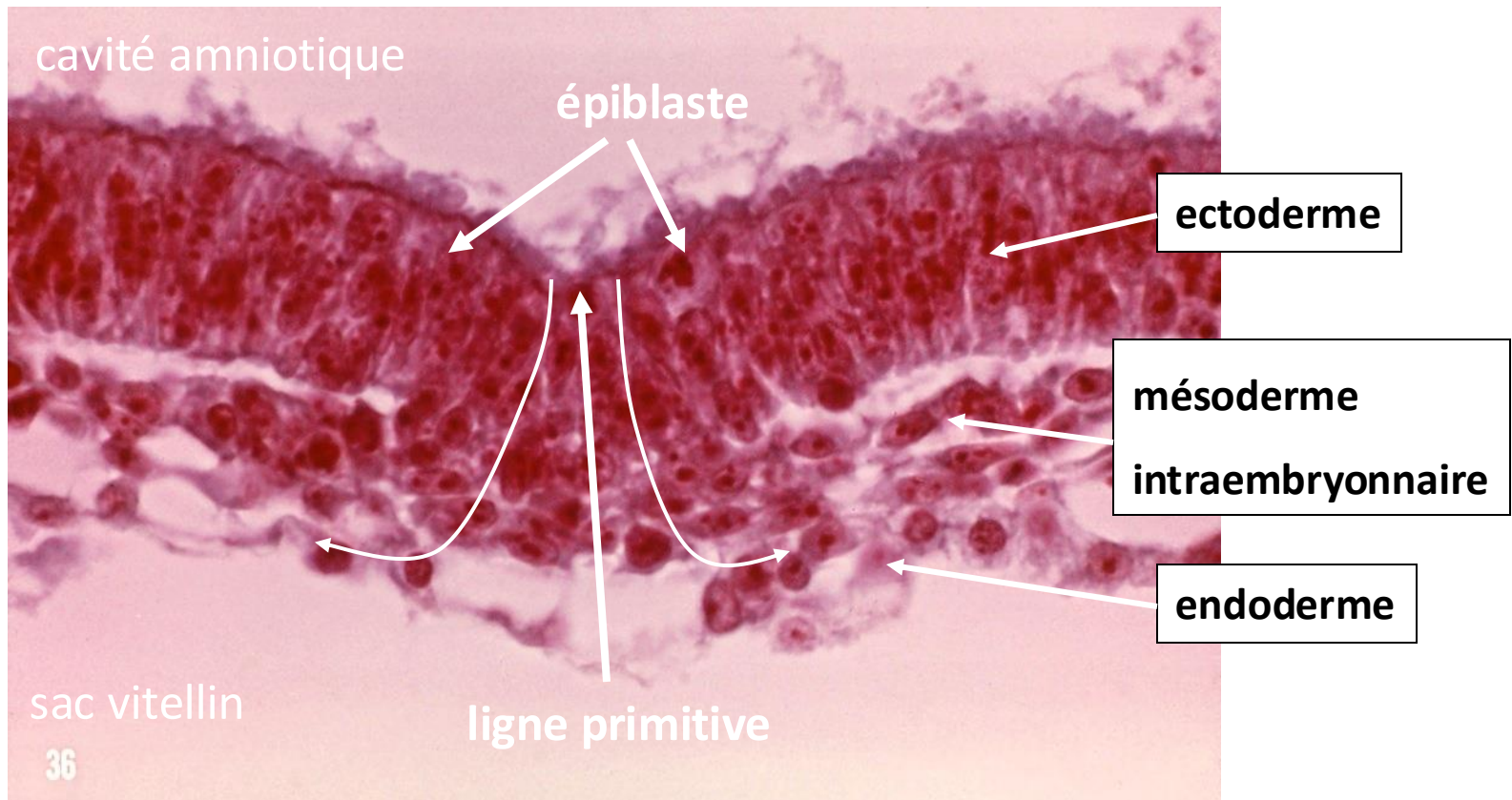
TERATOME SACROCOCCYGIEN



TROISIEME SEMAINE

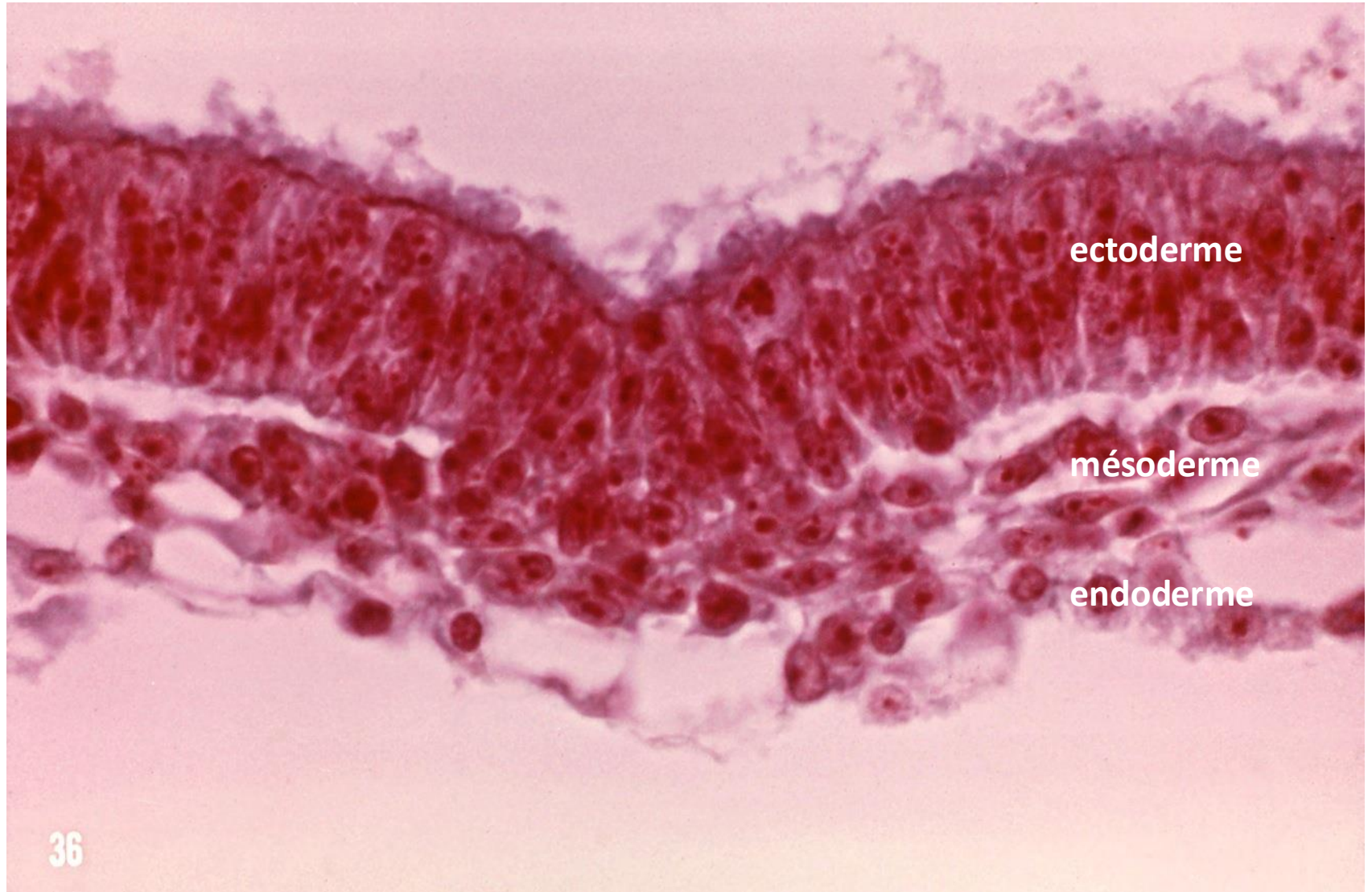
3. Formation de l'endoderme et de l'ectoderme

- Des cellules de l'épiblaste, migrant par la ligne primitive, repoussent partiellement l'hypoblaste, et avec celui-ci forment *l'endoderme*.
- Les cellules de l'épiblaste ne migrant pas par la ligne primitive deviennent *l'ectoderme*.



TROISIEME SEMAINE

L'EMBRYON: DISQUE TRILAMINAIRE

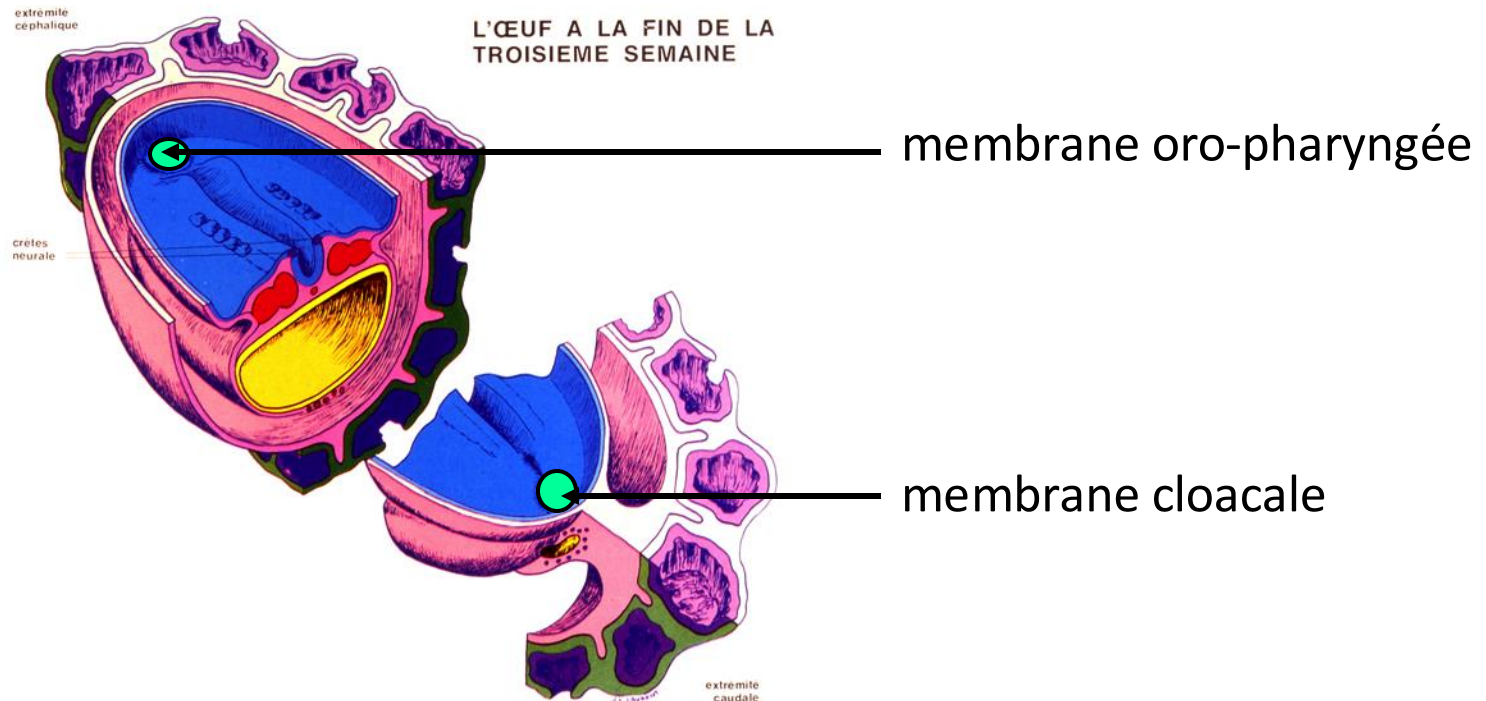


TROISIEME SEMAINE

4. Membrane cloacale

- Accolement circulaire entre ectoderme et endoderme, en arrière de la limite caudale de la ligne primitive.

—————> = extrémité postérieure du futur tube digestif.



- Ectoderme et endoderme sont séparés par le mésoderme intraembryonnaire sur toute la surface du disque embryonnaire,

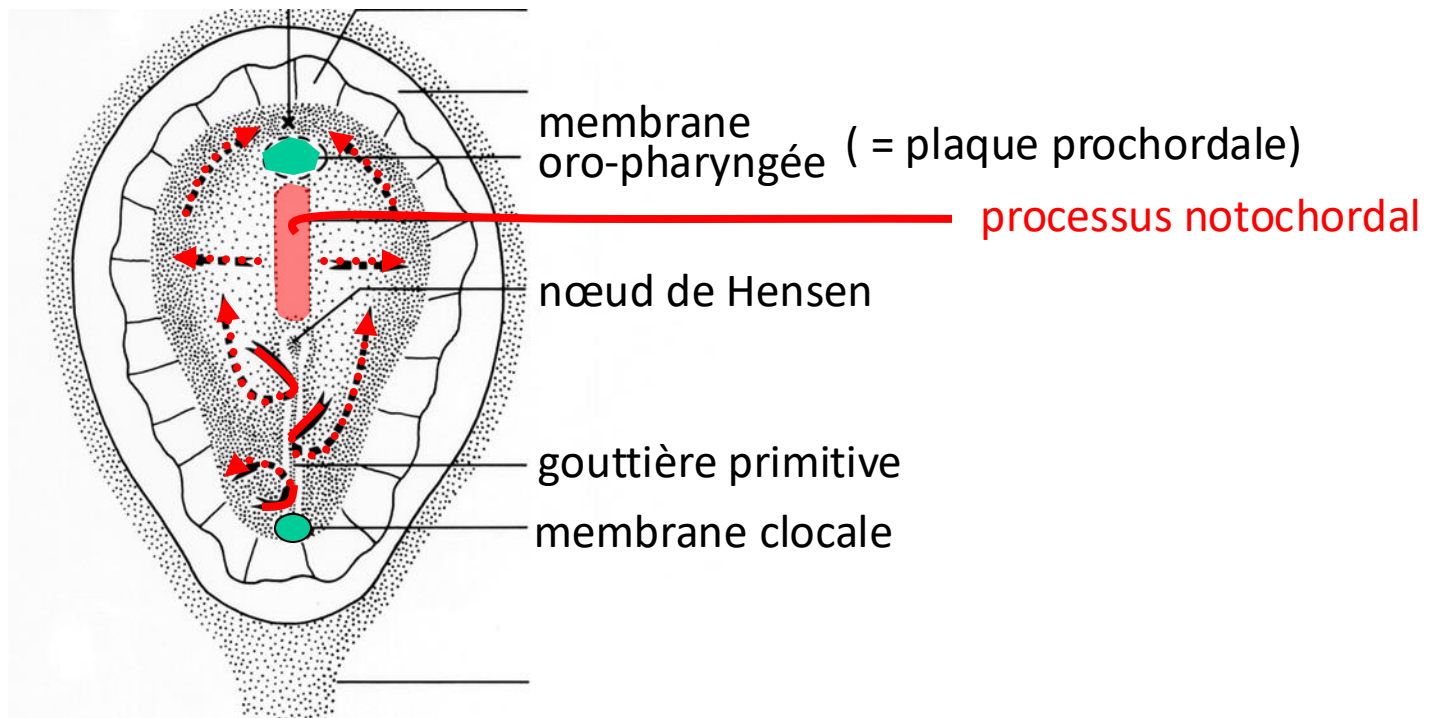
sauf au niveau de la membrane oro-pharyngée et de la membrane cloacale

TROISIEME SEMAINE

5. Formation de la chorde (= notochorde) (1)

Mésoderme intraembryonnaire qui migre en direction céphalique:

- • cordon cylindrique = *processus notochordal*.
- • immédiatement en arrière de la membrane oro-pharyngée = *plaque prochordale* ou *préchordale*



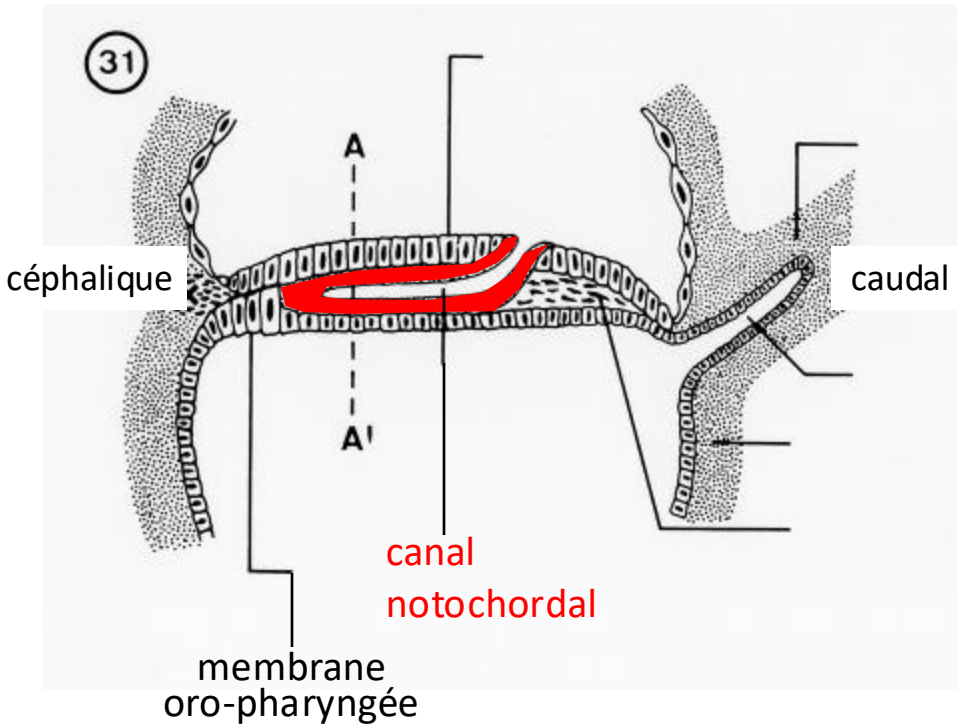
TROISIEME SEMAINE

5. Formation de la chorde (2)

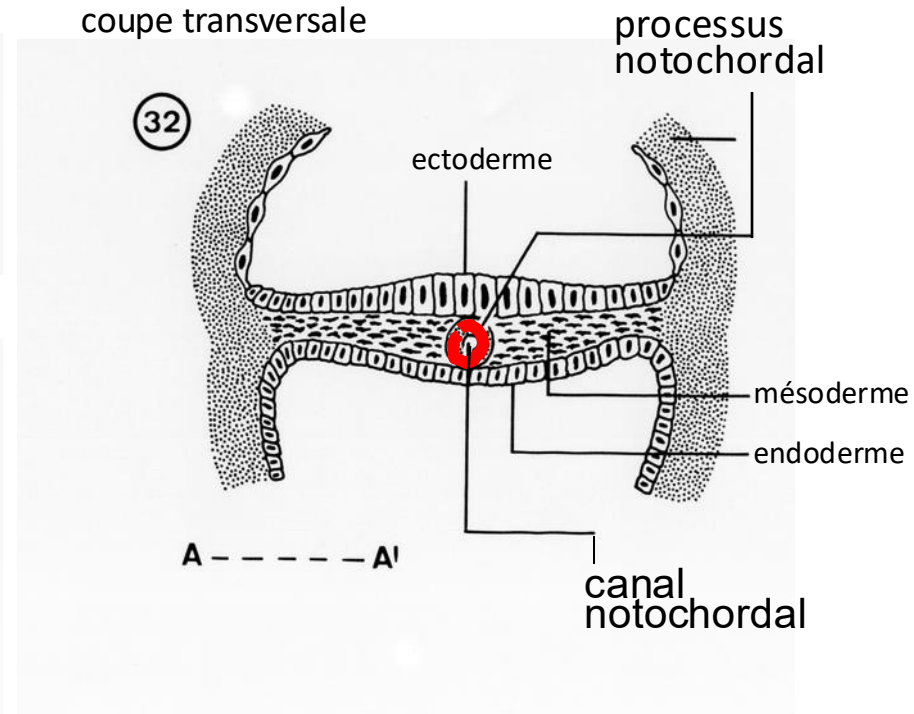
Le processus notochordal se creuse d'une cavité

→ canal notochordal

coupe sagittale



coupe transversale



TROISIEME SEMAINE

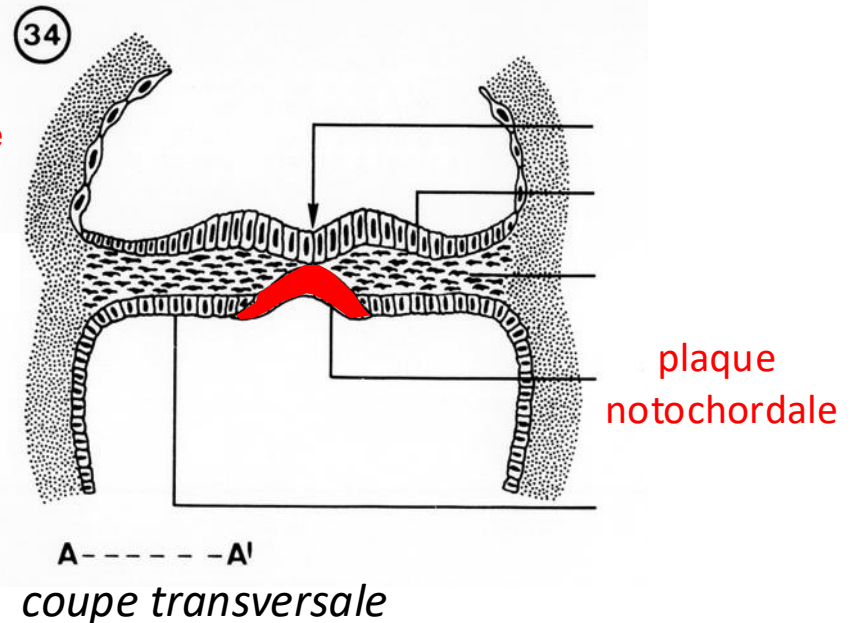
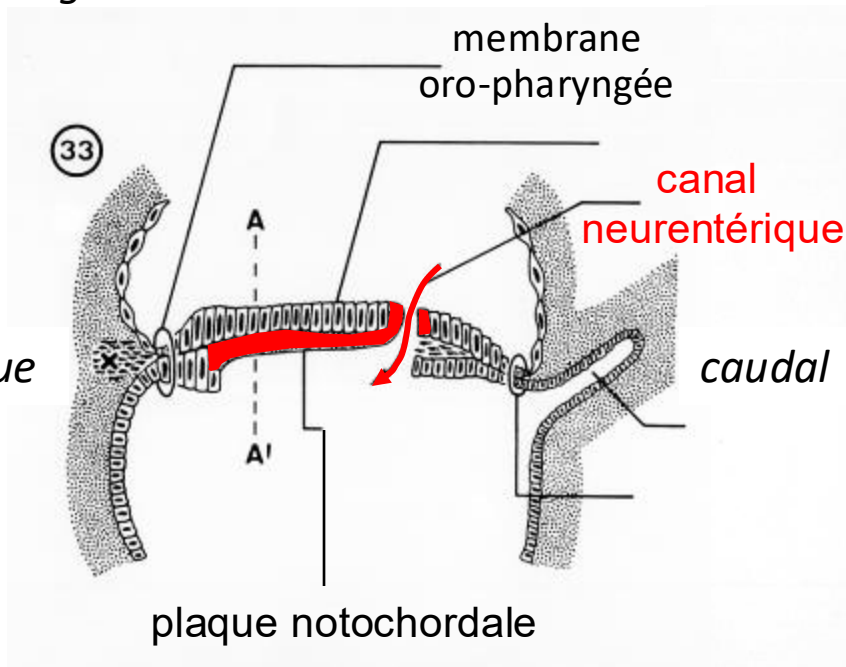
5. Formation de la chorde (3)

Le processus notochordal fusionne avec l'endoderme.

Le plancher du canal notochordal dégénère.

→ Formation de la plaque notochordale et du canal neurentérique (18ème jour).

coupe sagittale



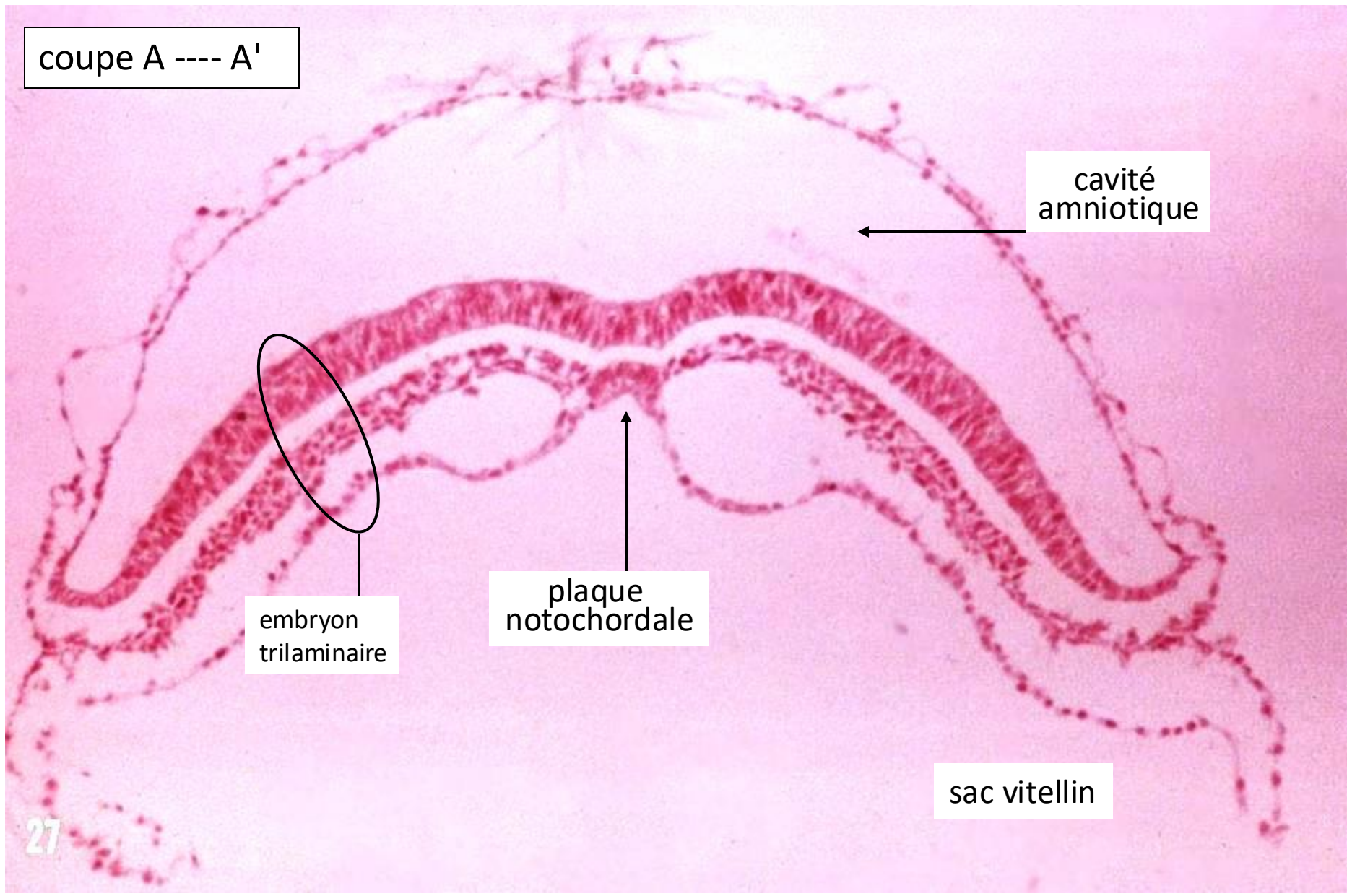
coupe A ---- A'

cavité
amniotique

embryon
trilaminaire

plaque
notochordale

sac vitellin



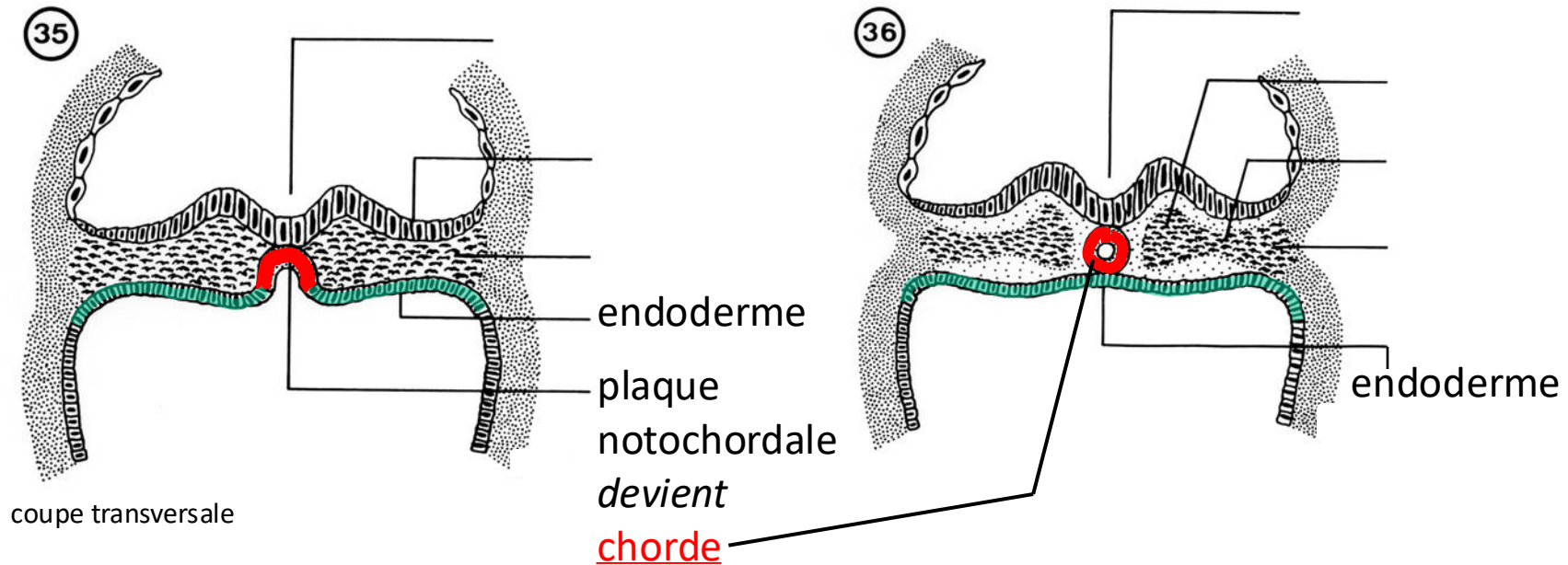
TROISIEME SEMAINE

5. Formation de la chorde (4)

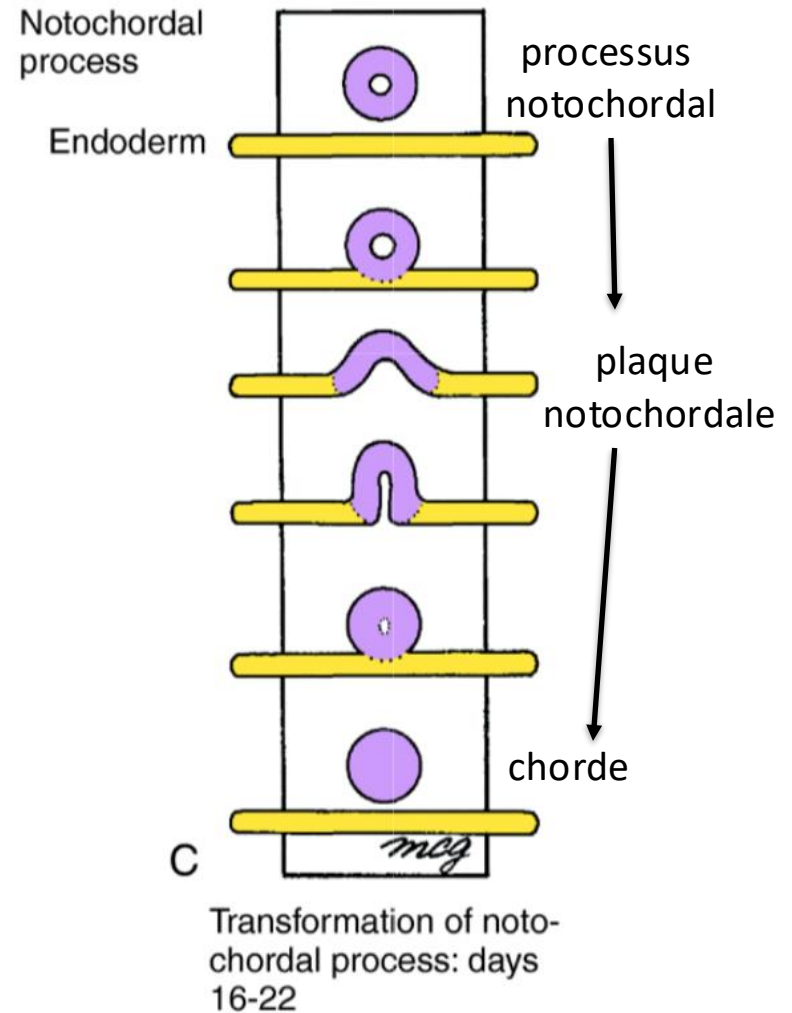
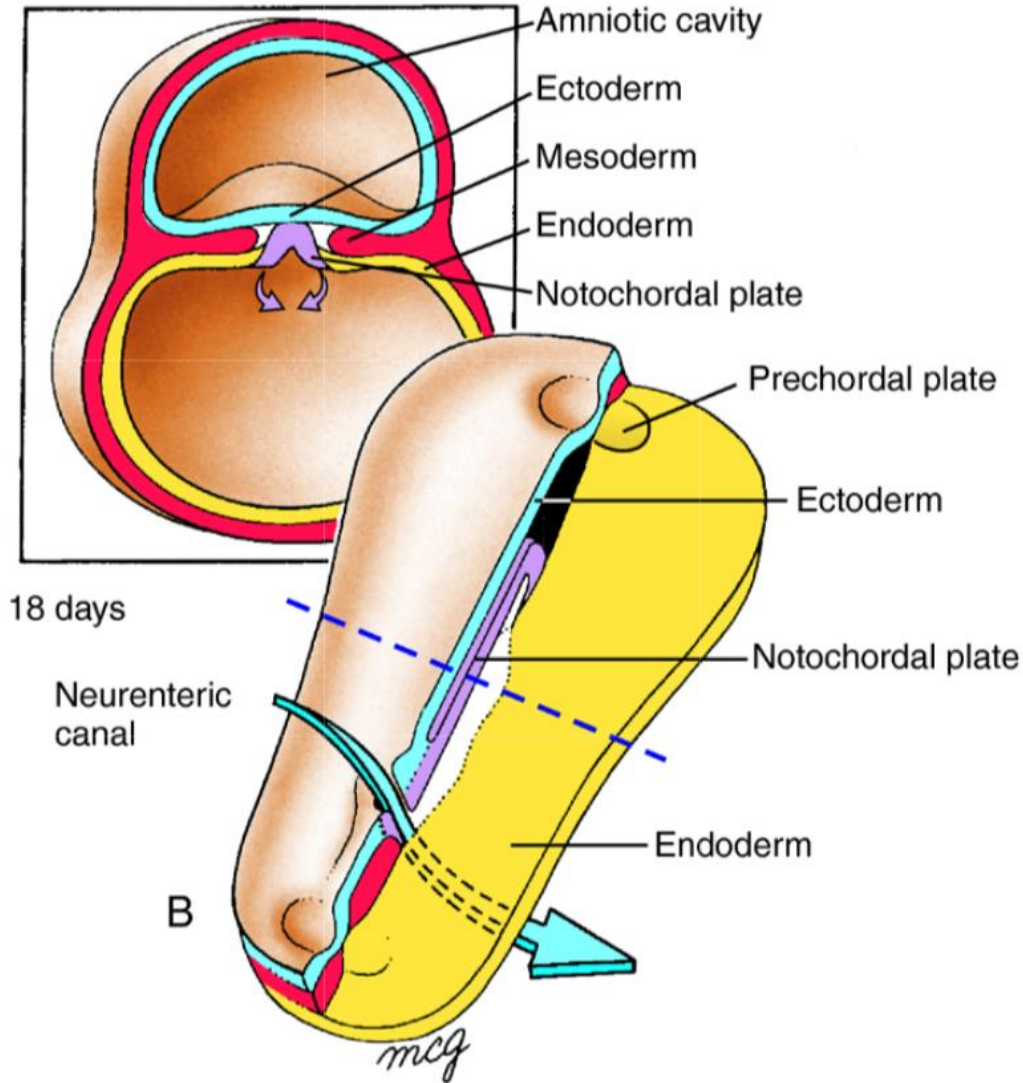
La plaque notochordale s'incurve pour former un tube

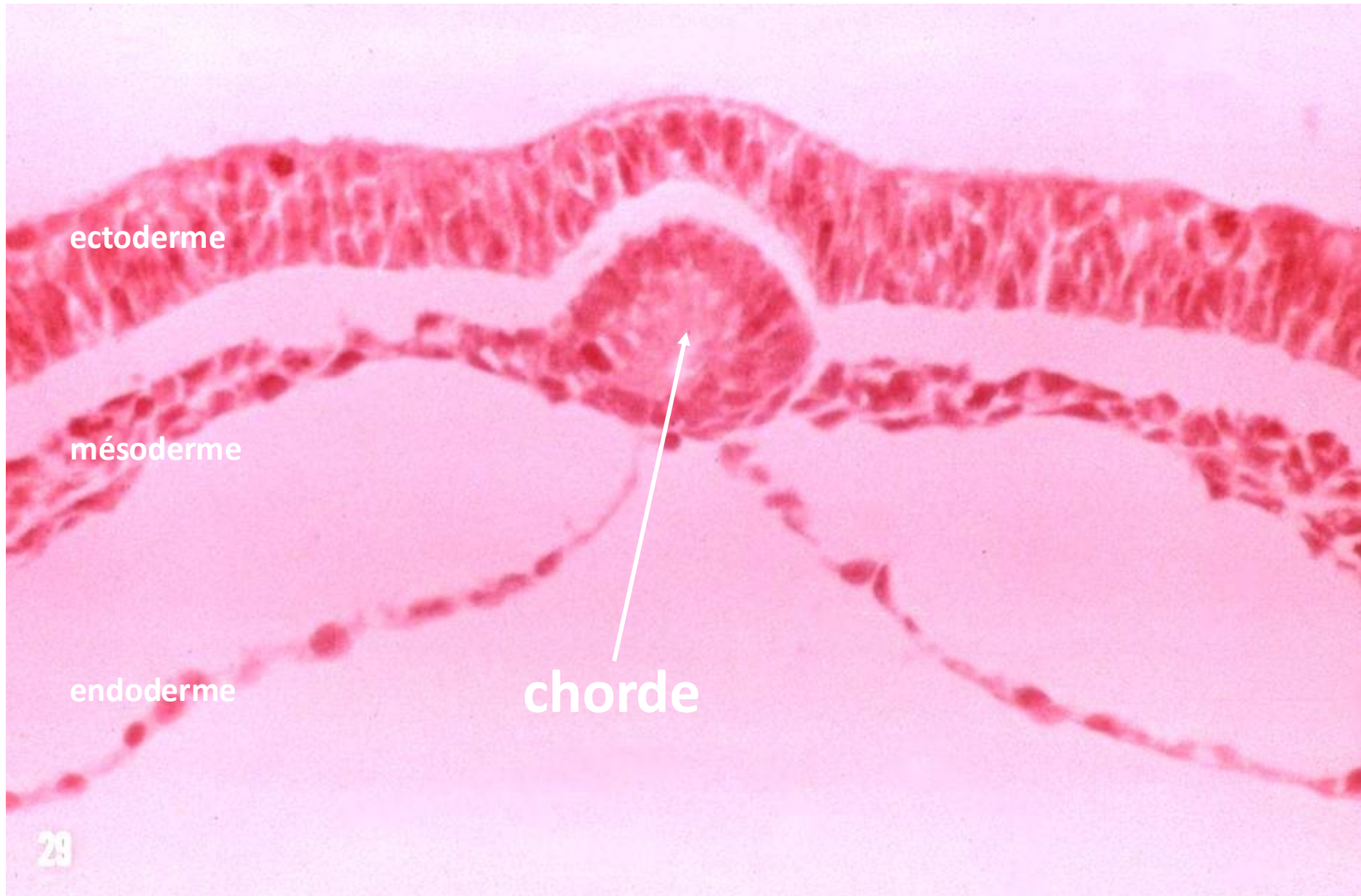
→ notochorde ou chorde

L'endoderme se referme sur la ligne médiane sous la chorde (20ème jour).



fusion du processus notochordal avec l'endoderme; formation de la plaque notochordale, et de la chorde (=notochorde)





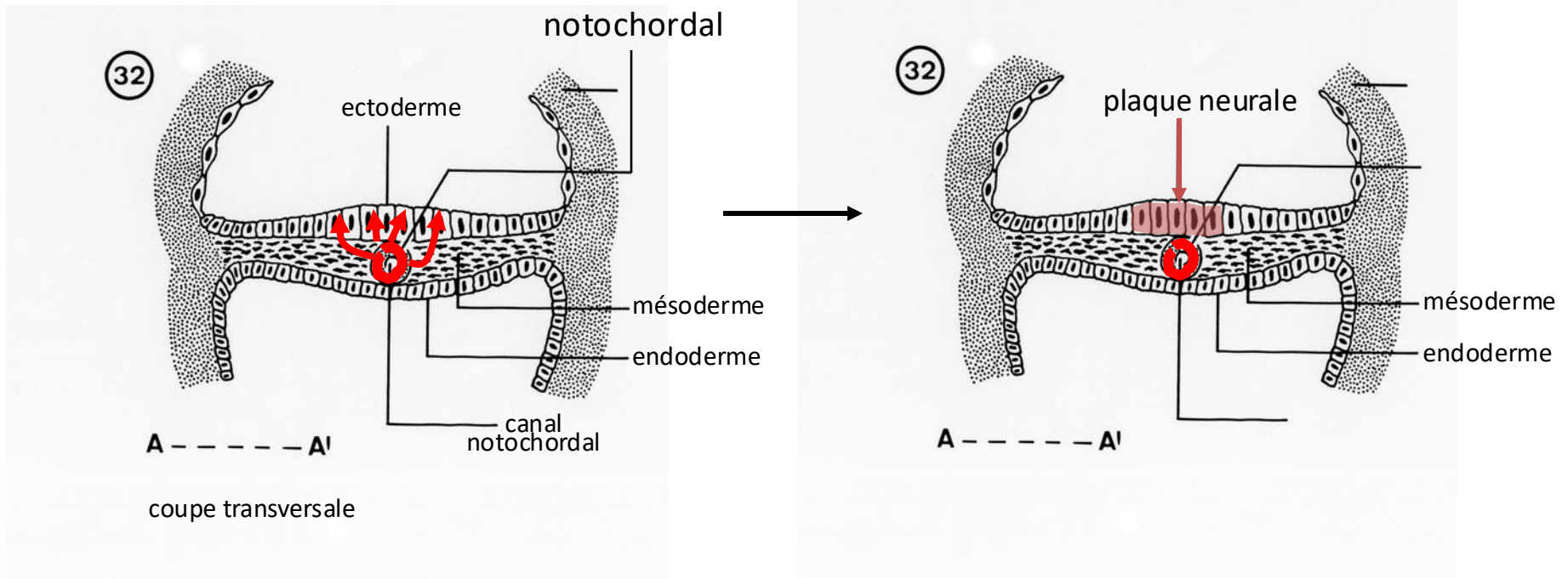
Show notochord movie

TROISIEME SEMAINE

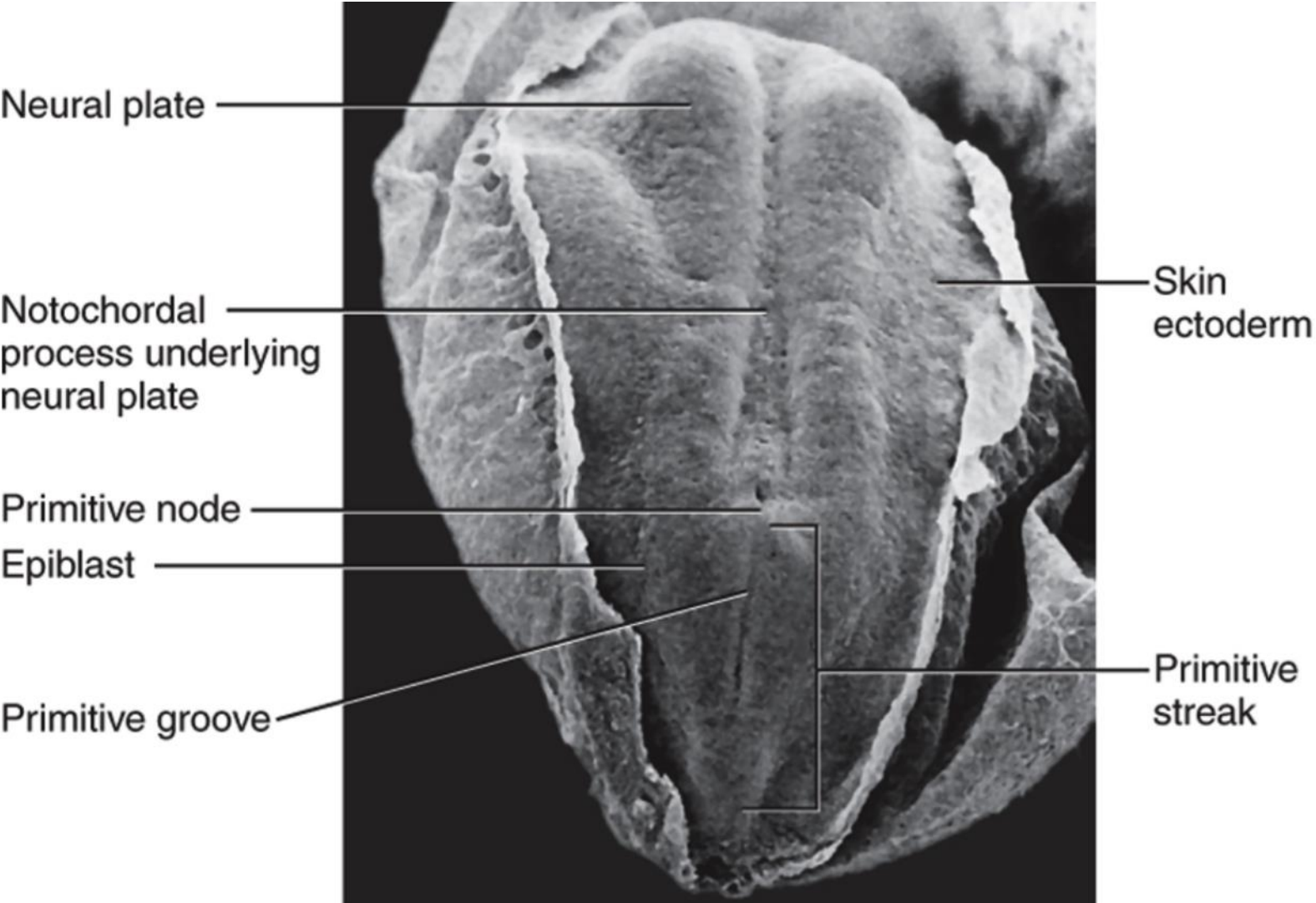
6. Formation du tube neural : la **neurulation** (1)

Effet *inducteur* du processus notochordal et de la plaque prochordale

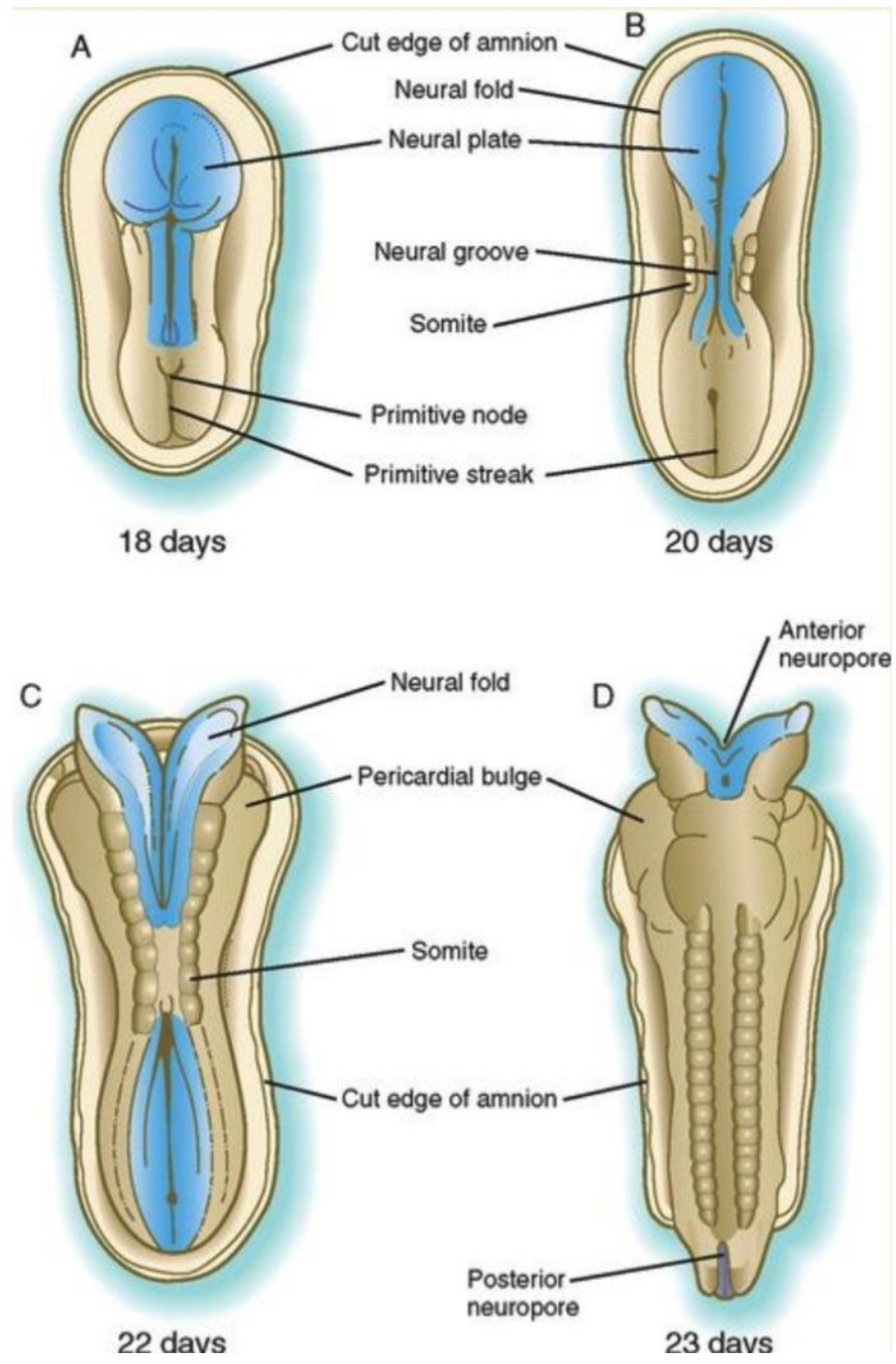
- épaississement et différenciation de l'ectoderme sus-jacent;
- **plaque neurale**.



le début de la neurulation

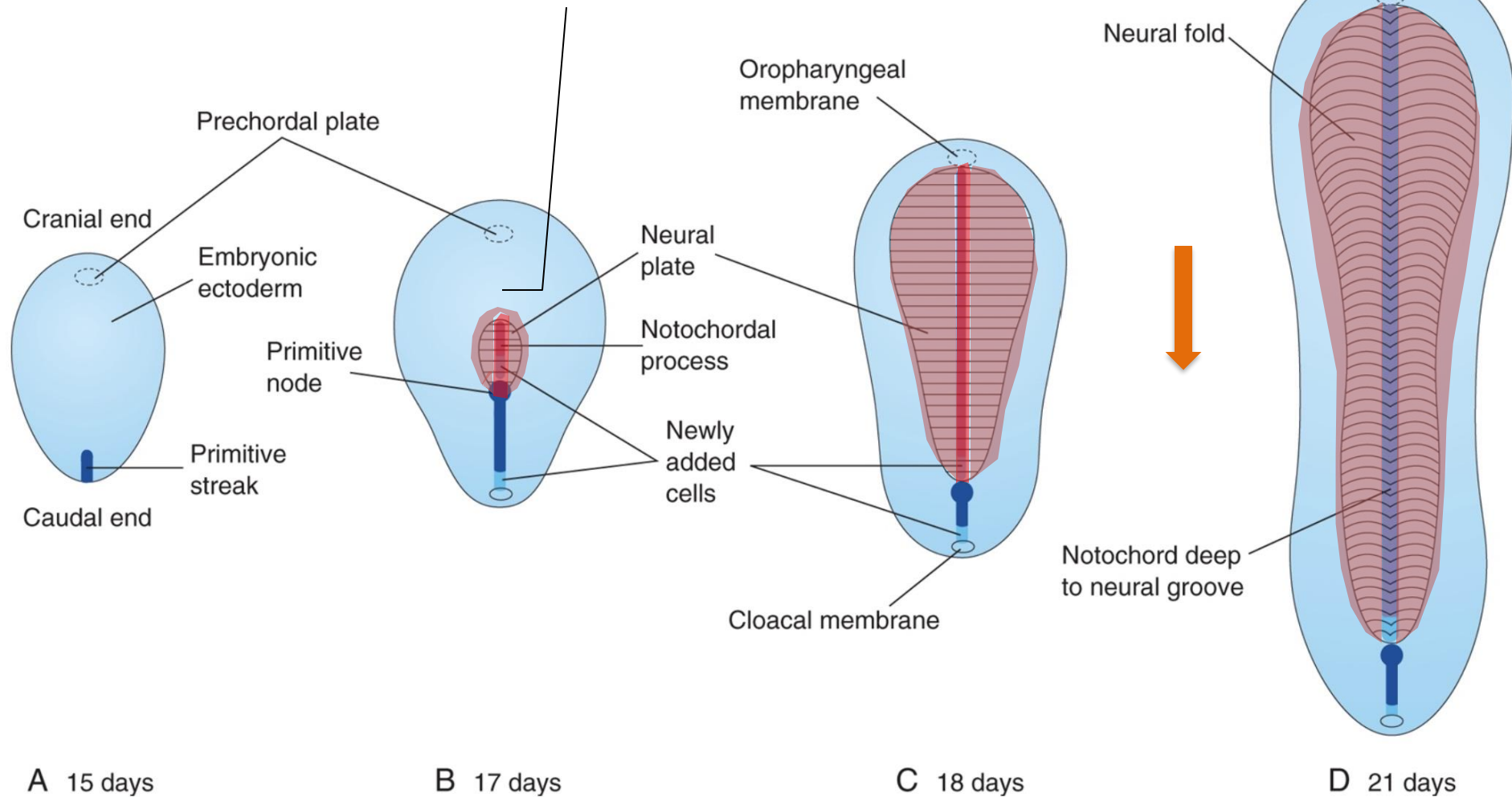


Neurulation



le processus d'induction de la plaque neurale s'étend progressivement depuis le nœud primitif jusqu'à la membrane oro-pharyngée sous l'induction du processus notochordal

la croissance en longueur de l'embryon se fait par l'apparition de somites nouveaux successivement dans le sens antéro-postérieur (crânien-caudal)

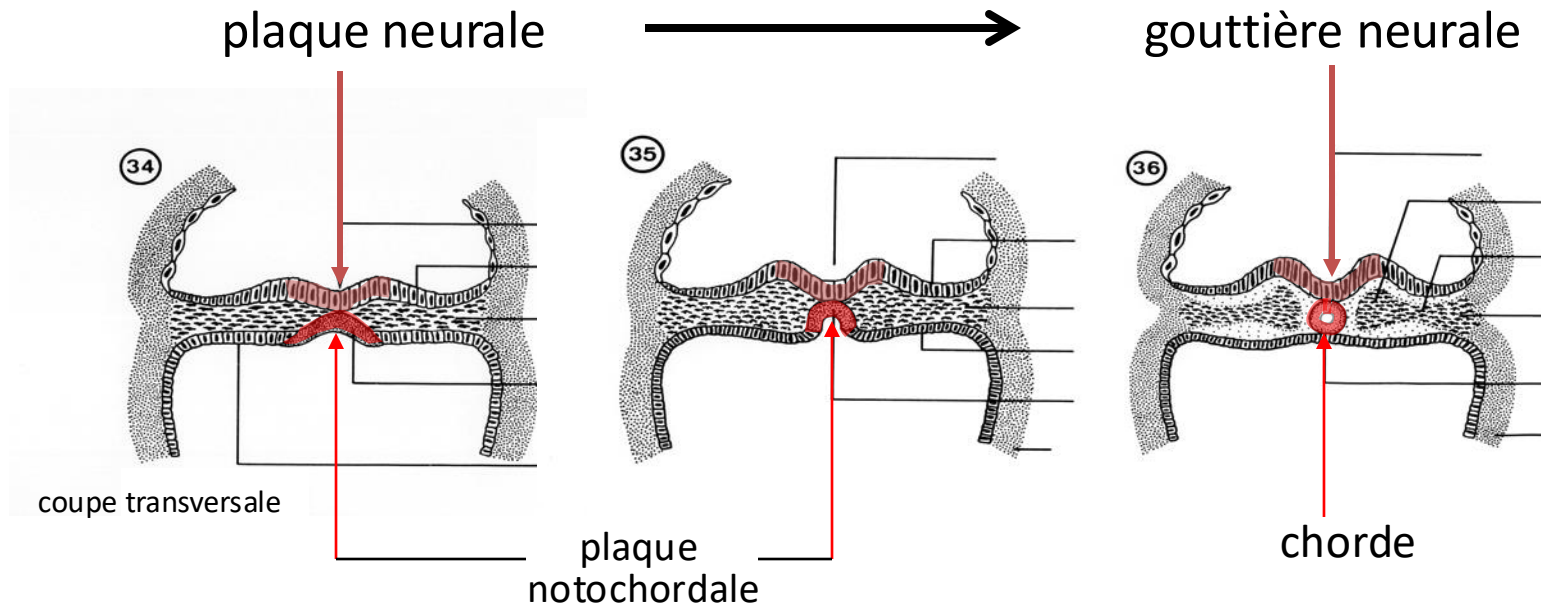


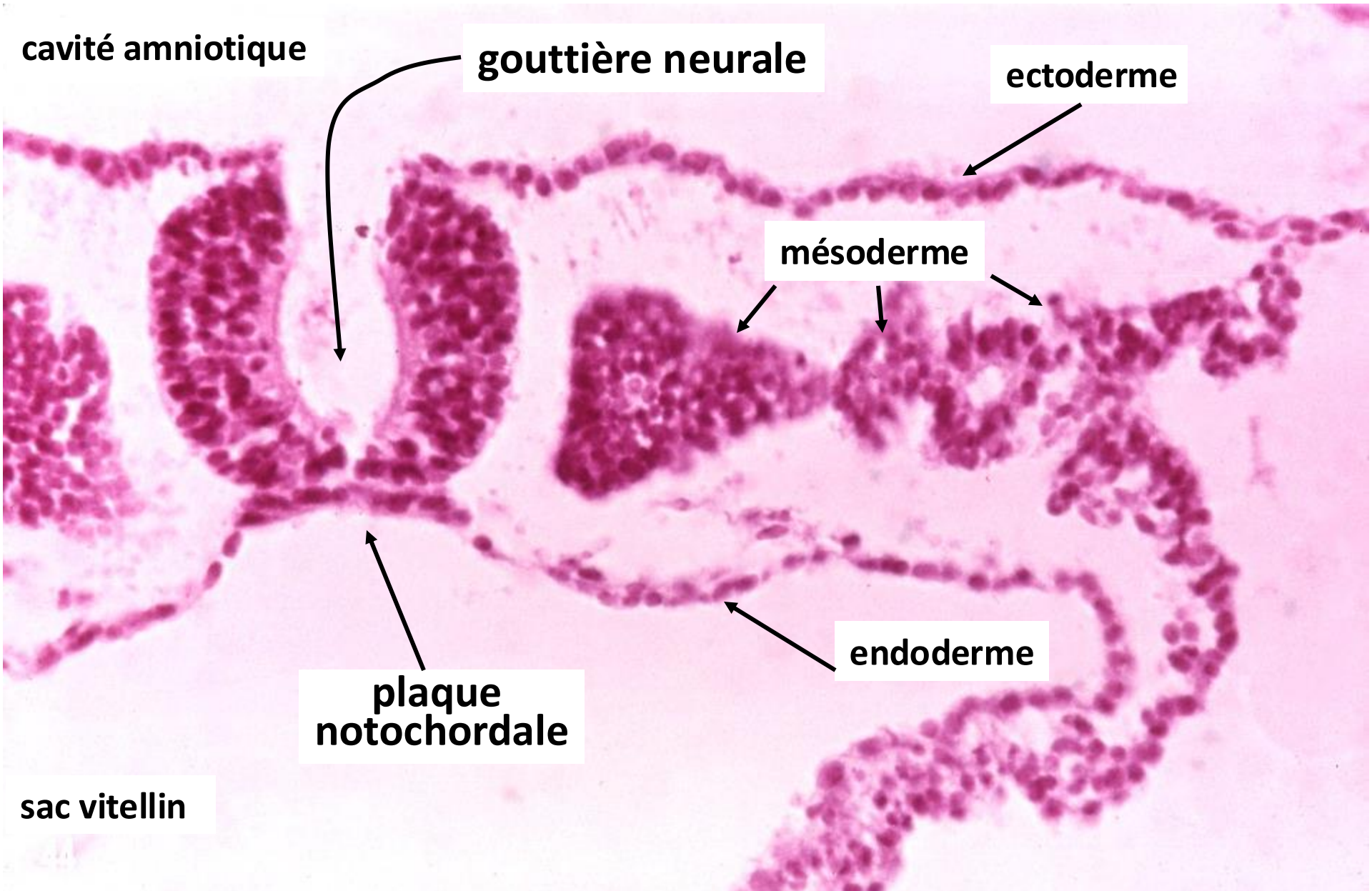
TROISIEME SEMAINE

6. Formation du tube neural (2)

La plaque neurale se creuse le long de son axe central.

→ **gouttière neurale.**





cavité amniotique

gouttière neurale

ectoderme

mésoderme

plaque notochordale

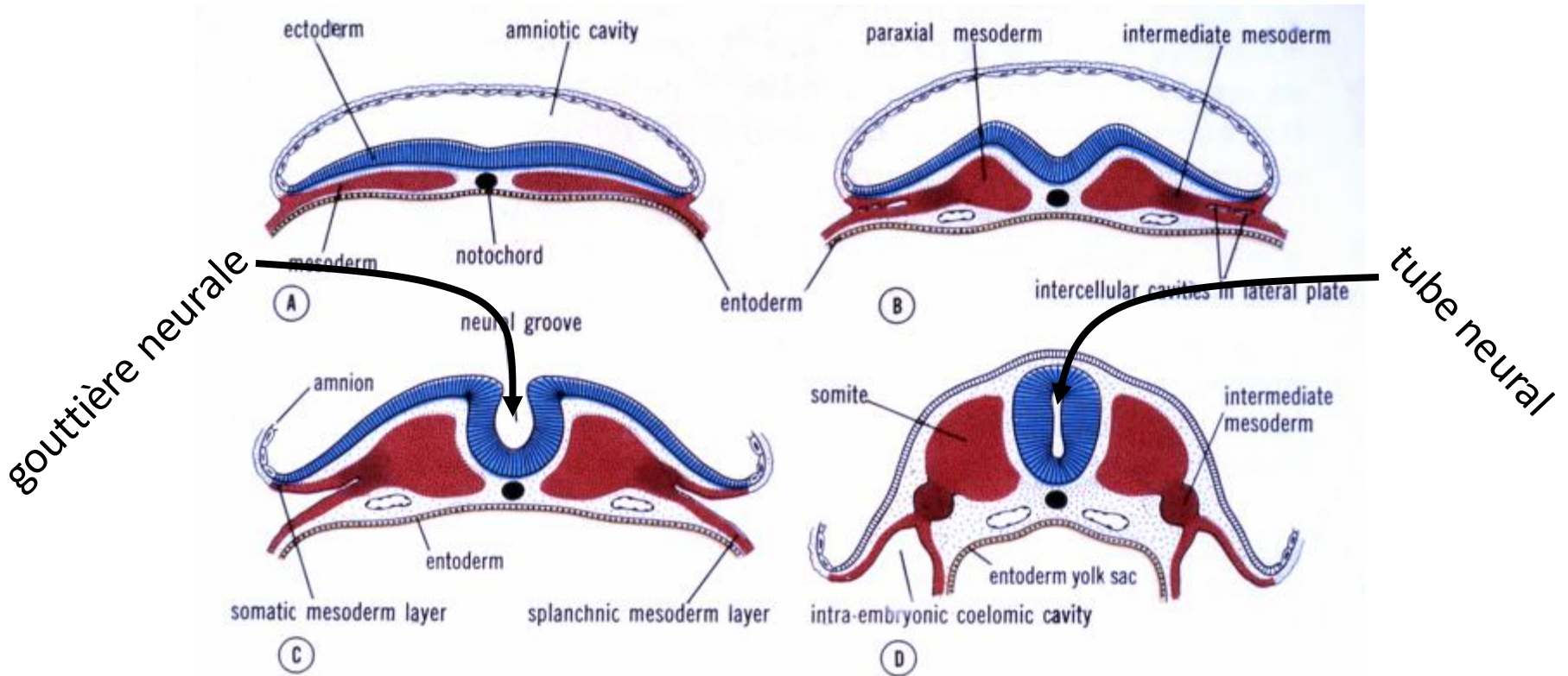
endoderme

sac vitellin

TROISIEME SEMAINE

6. Formation du tube neural (3)

Fin de la 3^{ème} semaine: la gouttière neurale a fini de se creuser. Elle commence à se refermer, au niveau des premiers **somites** (mésoderme), qui commencent à se différencier → **tube neural**.



Fermeture poursuit au long de la 4^{ème} semaine, en directions céphalique et caudale.

6. Formation du tube neural (3)

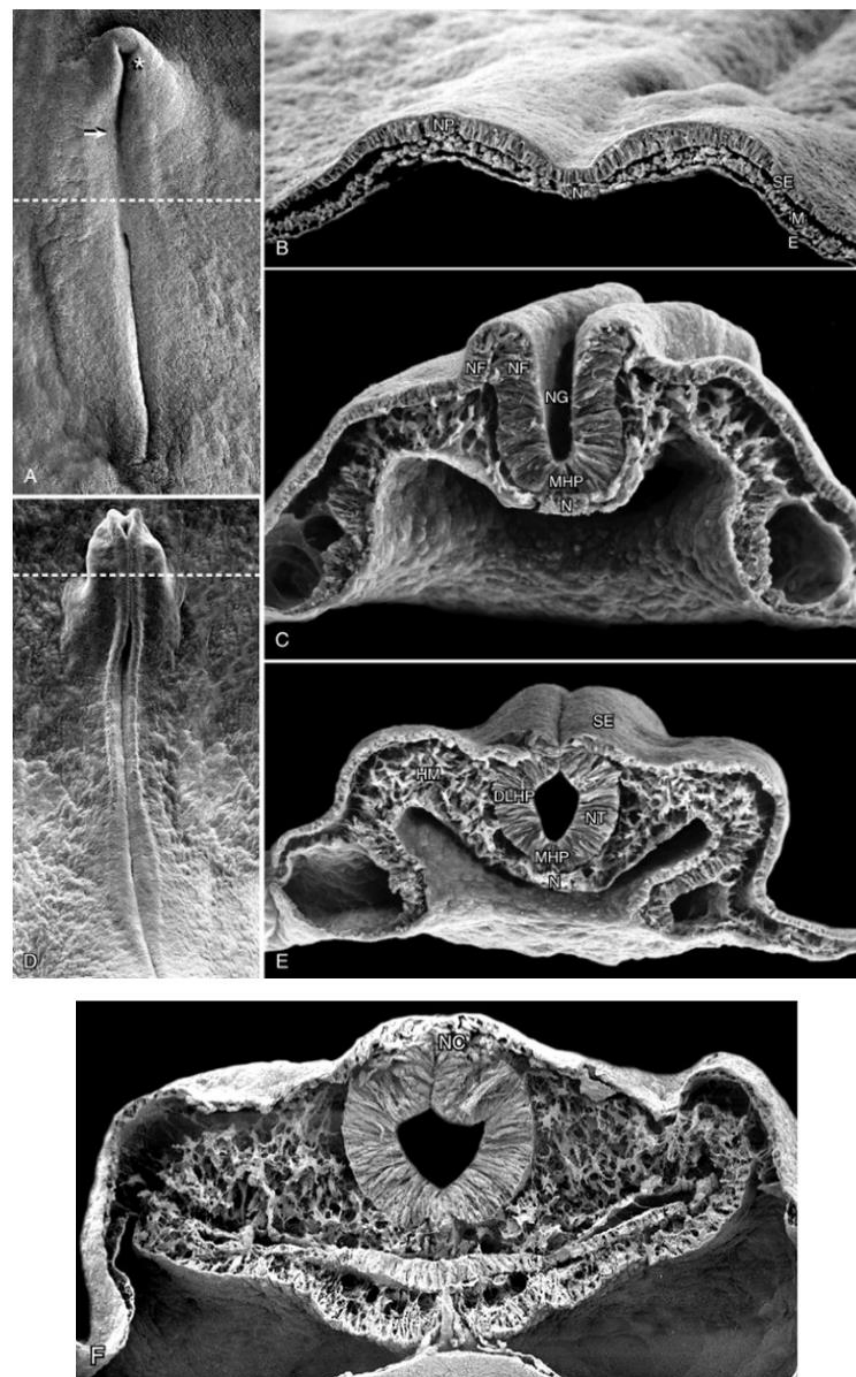
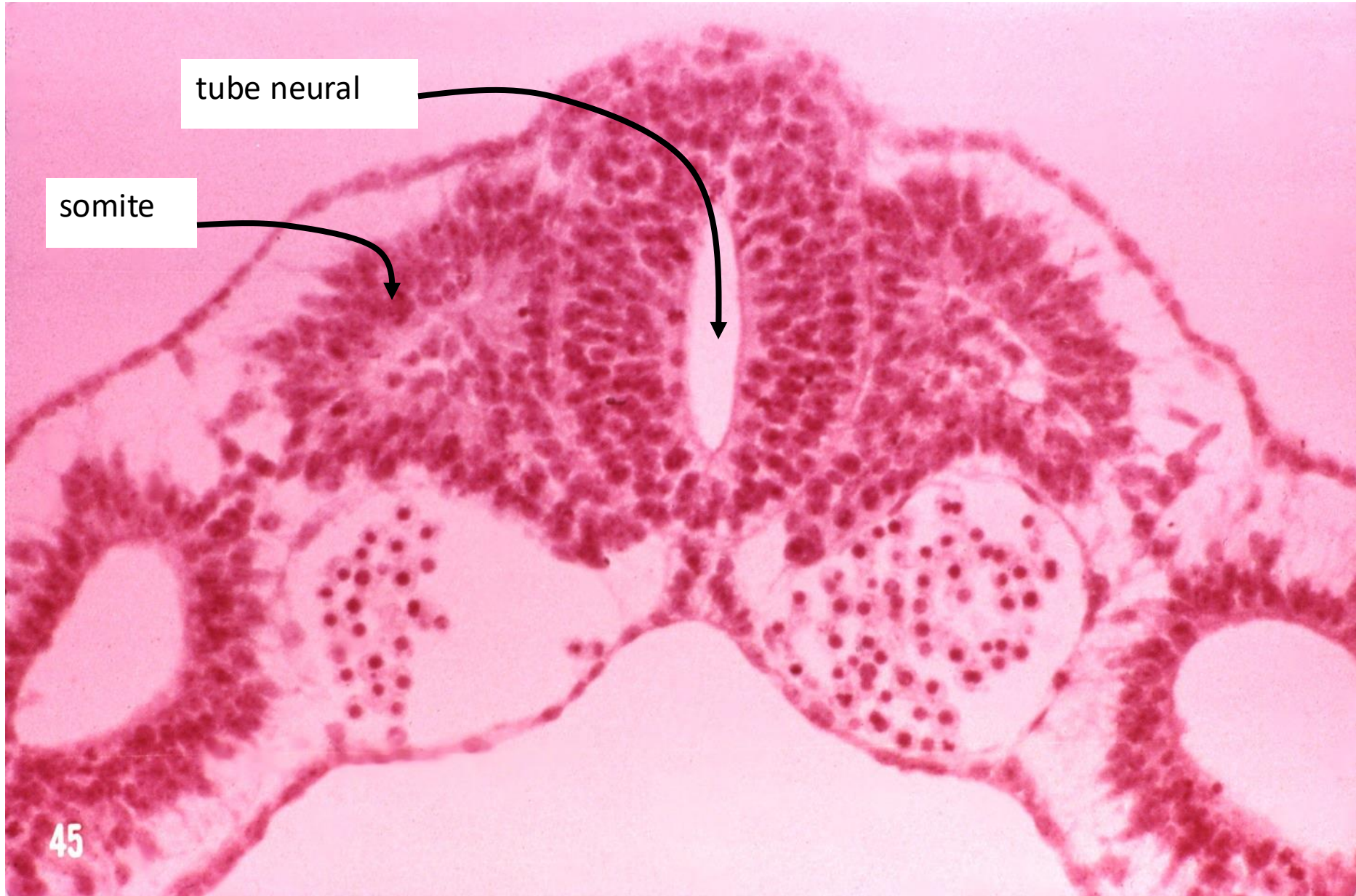


FIGURE 4-5  Neurulation in the chick. A, Dorsal view showing that neurulation occurs i...

tube neural

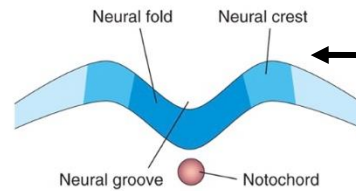
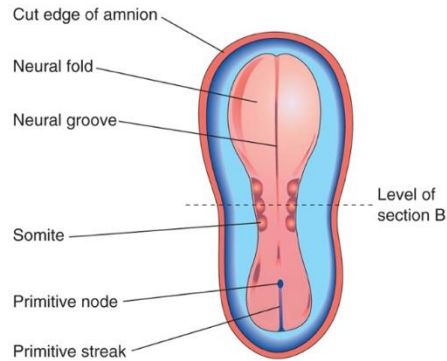
somite



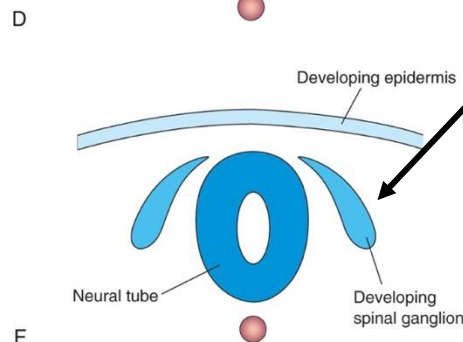
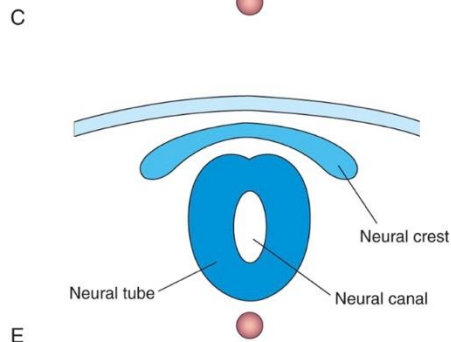
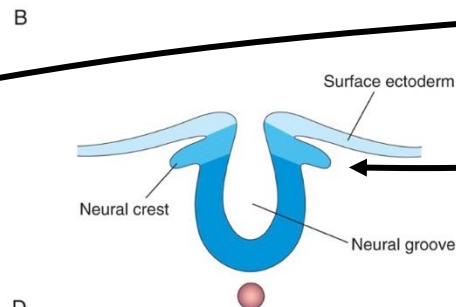
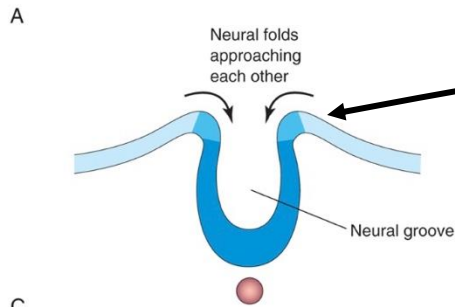
TROISIEME / QUATRIEME SEMAINE

6. Formation du tube neural (4)

Une partie des cellules de la région supérieure des lèvres de la gouttière neurale ne s'incorpore pas au tube neural → **crête neurale** (transformation «EMT» épithélium-mésenchymateuse)

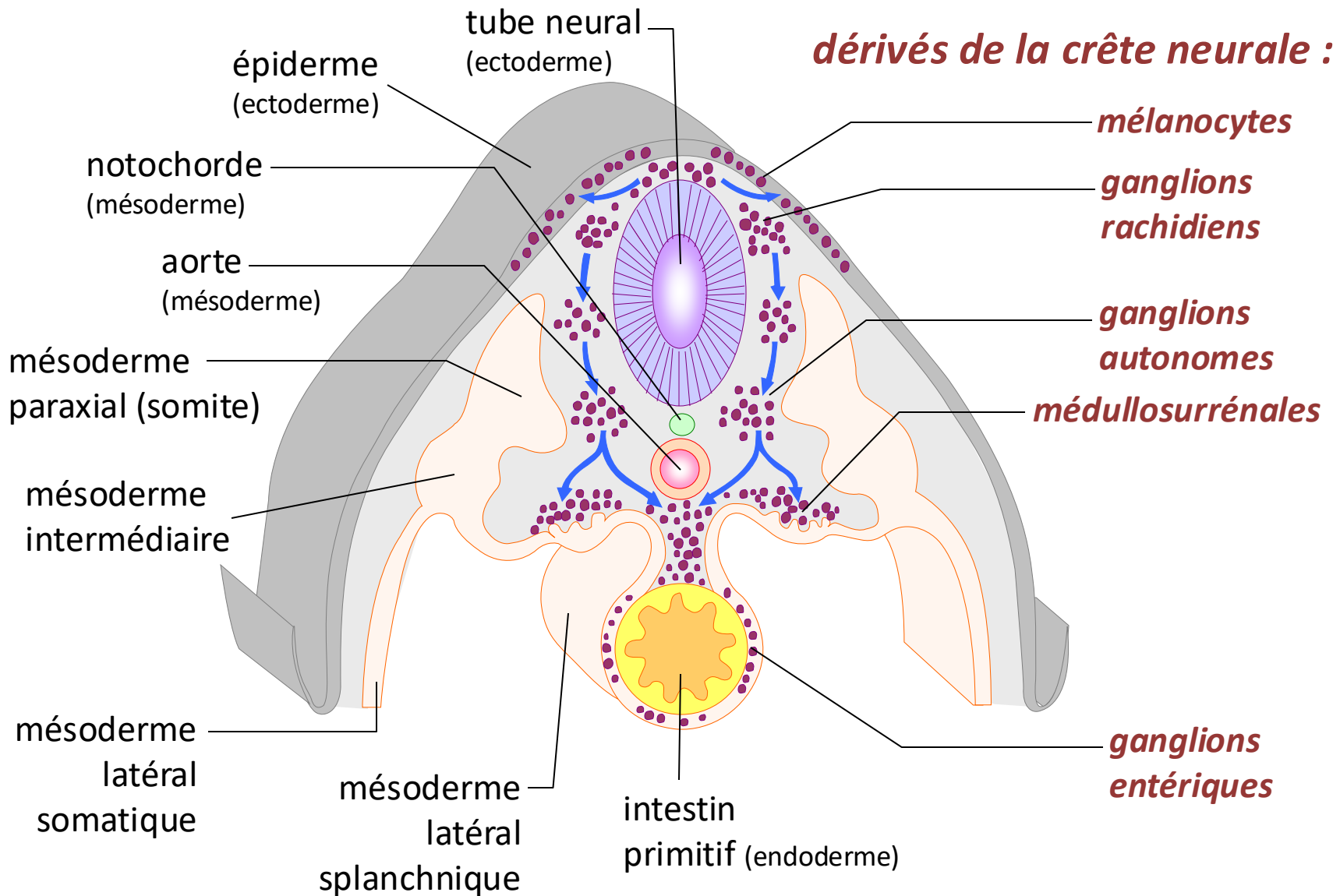


crête neurale

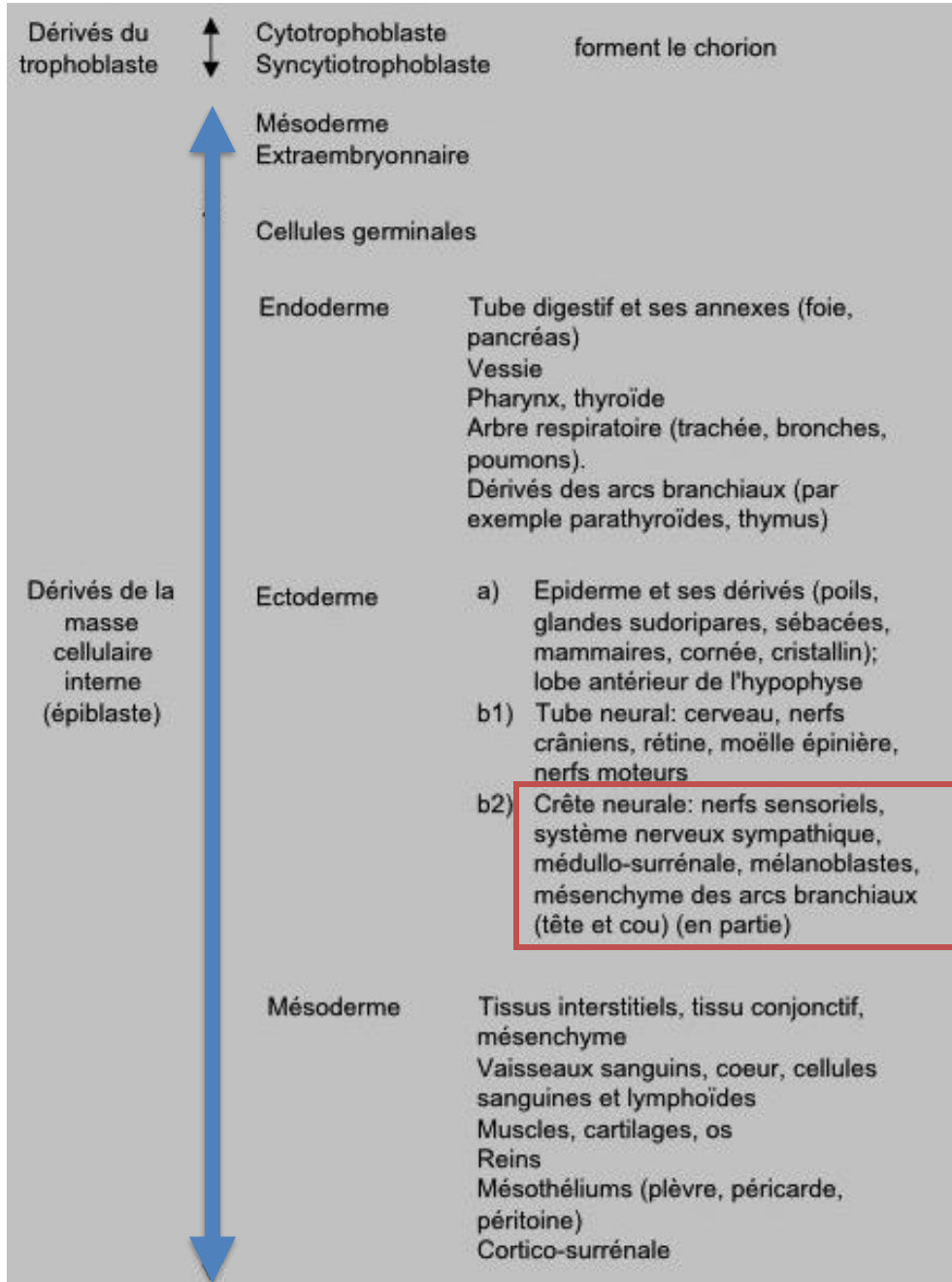


L'ectoderme se referme par dessus le tube et la crête neurale.

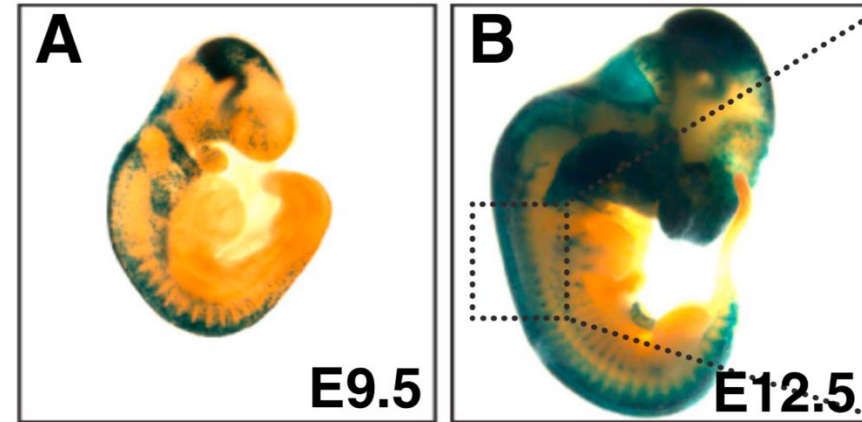
coupe transversale de l'embryon montrant
l'origine et la migration des cellules de la crête neurale (21 jours)



Devenir des populations cellulaires de l'embryon



Wnt1-CreER^T R26R

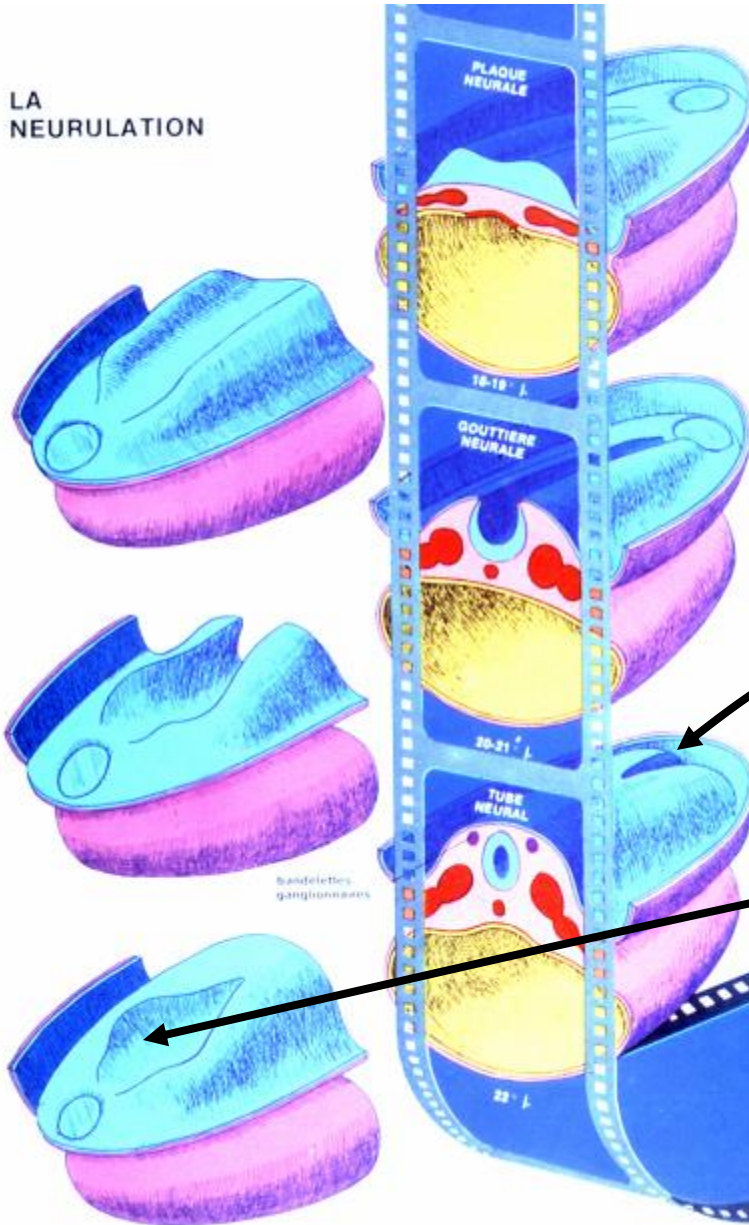


Les cellules de la crête neurale forment:

- système nerveux périphérique somatique et autonome (sympathique et parasympathique)
- médullosurrénale
- cellules C de la thyroïde
- au niveau du *crâne*, de la *face* et du *cou* :
derme, tissu conjonctif, os
- septum cono-troncal du cœur
- mélanoblastes

(traçage des lignages cellulaires ; système «Cre-Lox»)

LA
NEURULATION



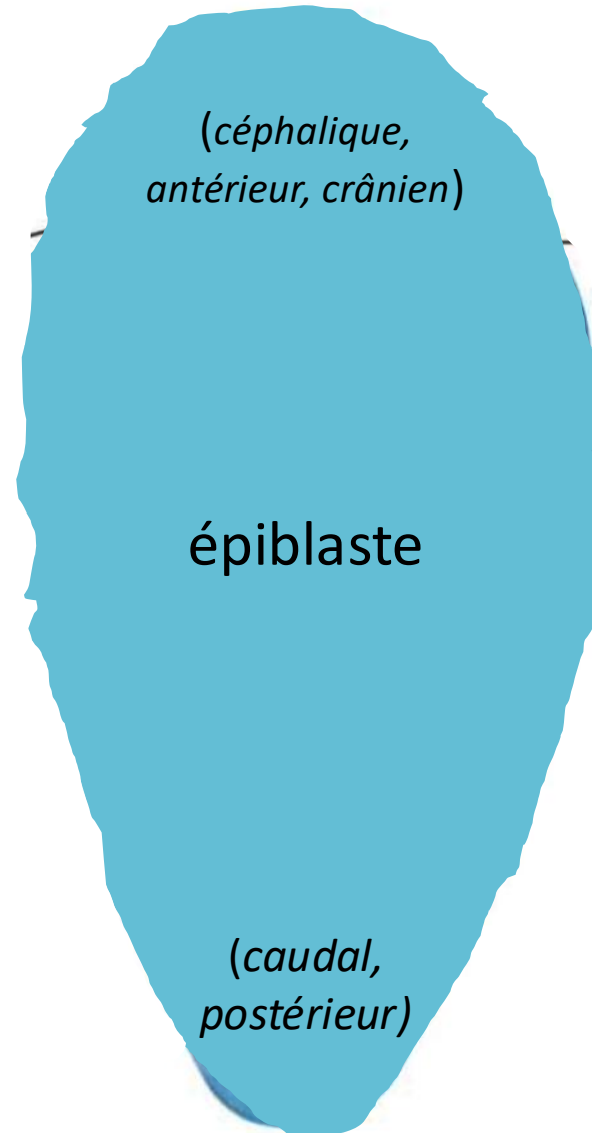La fermeture du tube neural se fait progressivement, en direction céphalique et caudale

neuropore antérieur (se ferme au jour 26)

neuropore postérieur (se ferme au jour 28)

Territoires présomptifs de la plaque neurale

Cellular fate map of the embryonic disc showing ectodermal contributions to the future nervous system

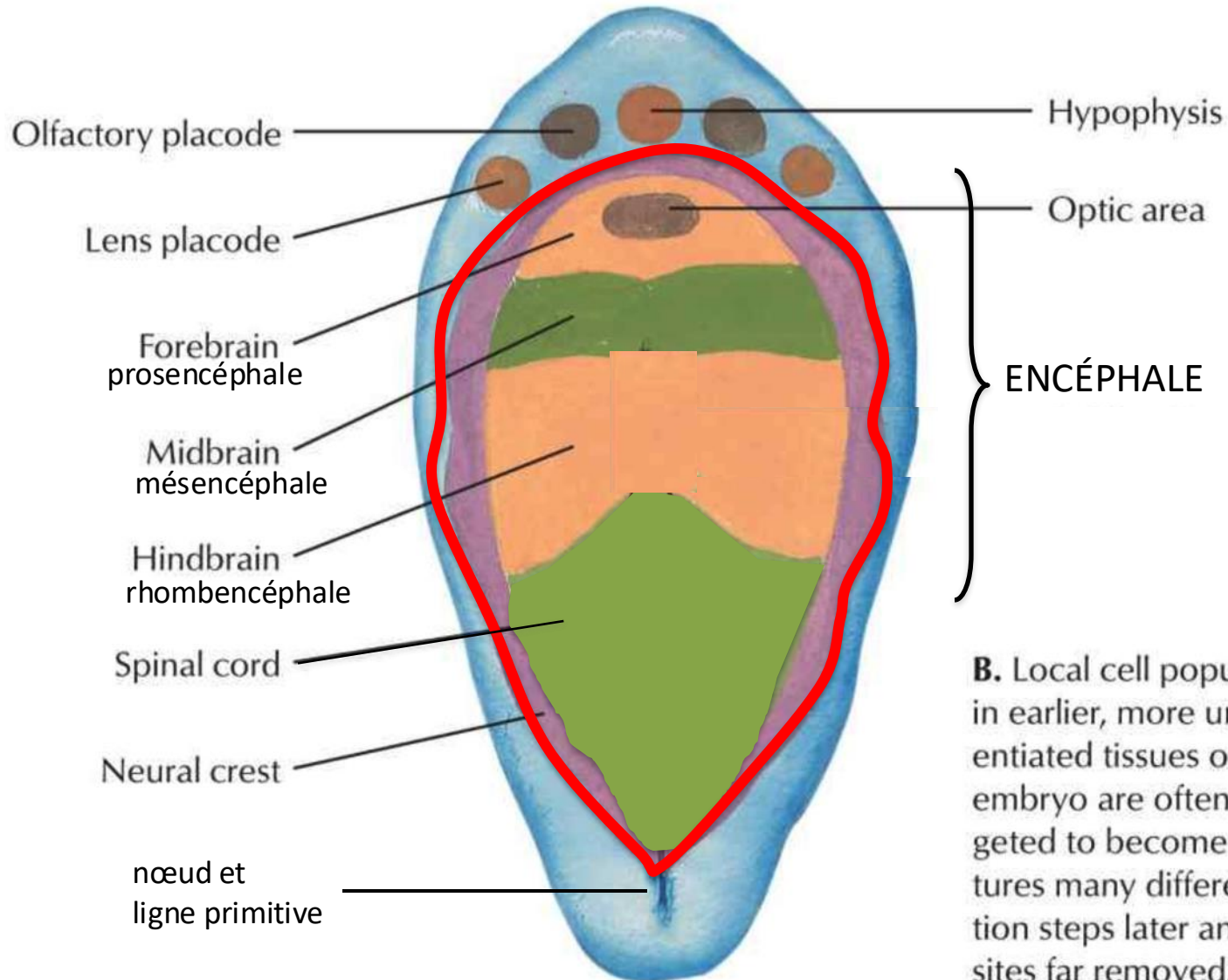


B. Local cell populations in earlier, more undifferentiated tissues of the embryo are often targeted to become structures many differentiation steps later and at sites far removed.

F. Netter M.D.

Territoires présomptifs de la plaque neurale

Cellular fate map of the embryonic disc showing ectodermal contributions to the future nervous system



B. Local cell populations in earlier, more undifferentiated tissues of the embryo are often targeted to become structures many differentiation steps later and at sites far removed.

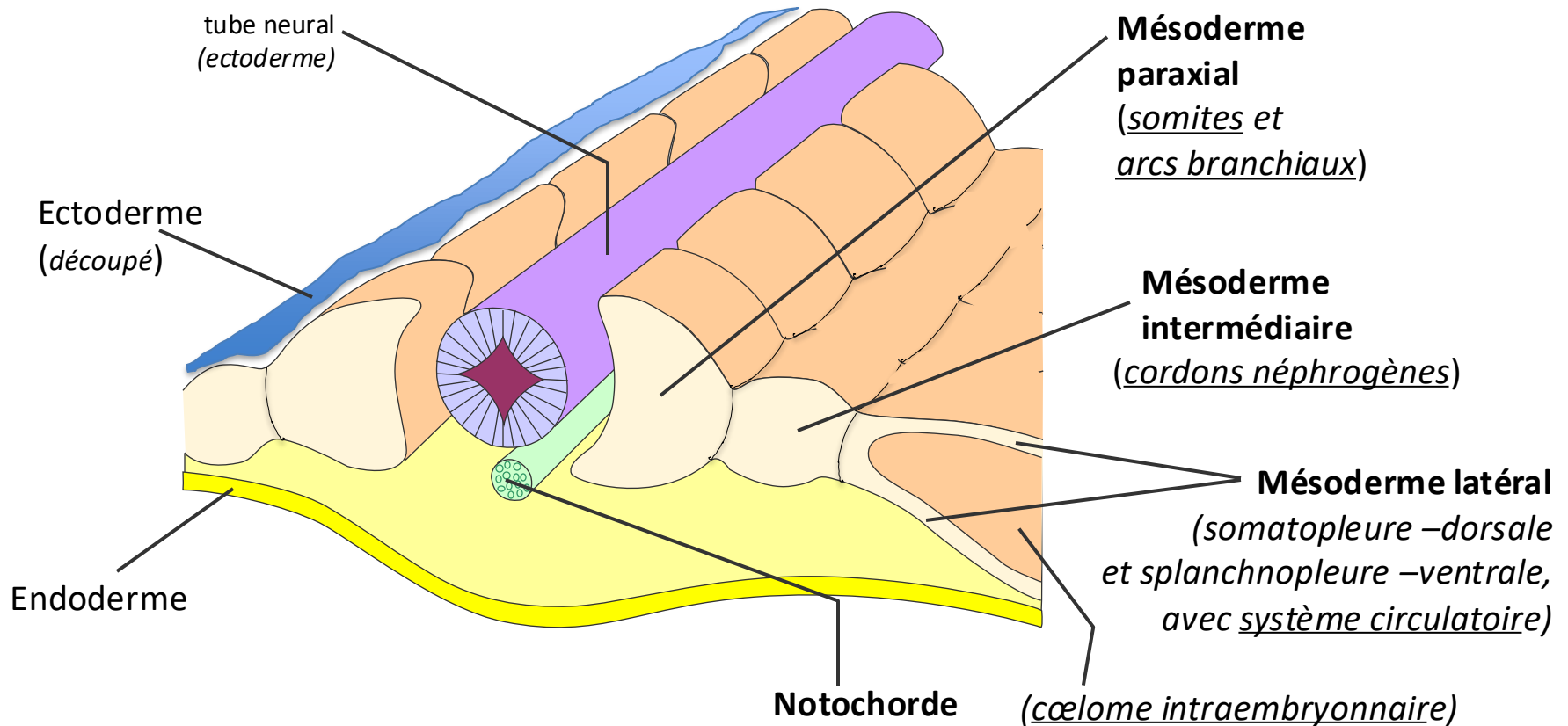
F. Netter M.D.

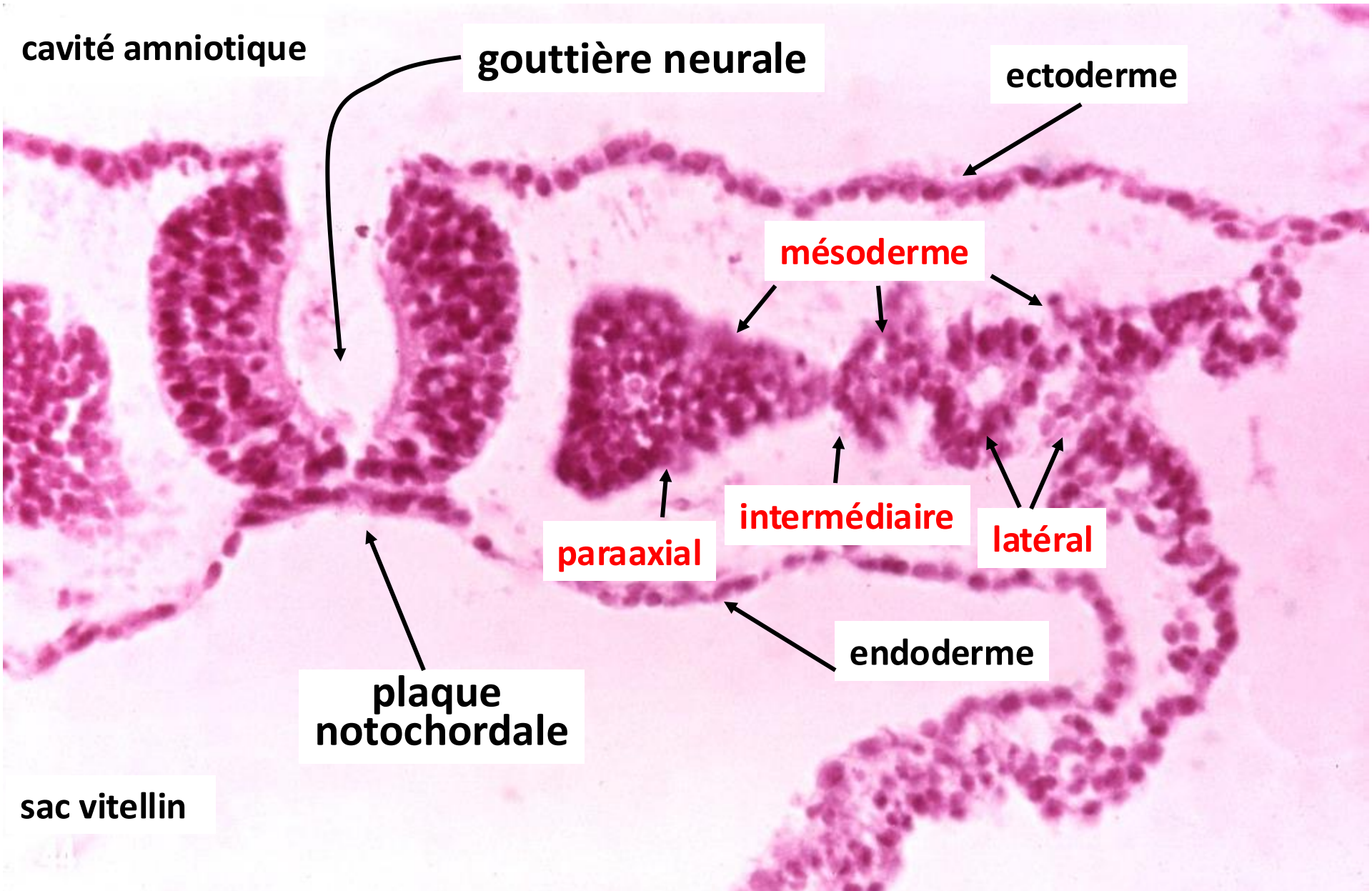
TROISIEME SEMAINE

7. Développement du mésoderme intraembryonnaire

Lignages du mésoderme intraembryonnaire

notochorde (médiane: mésoderme axial) et bilatéralement les mésodermes *paraxial*, *intermédiaire* et *latéral* (forment 3 colonnes longitudinales de chaque côté)





cavité amniotique

gouttière neurale

ectoderme

mésoderme

paraaxial

intermédiaire

latéral

endoderme

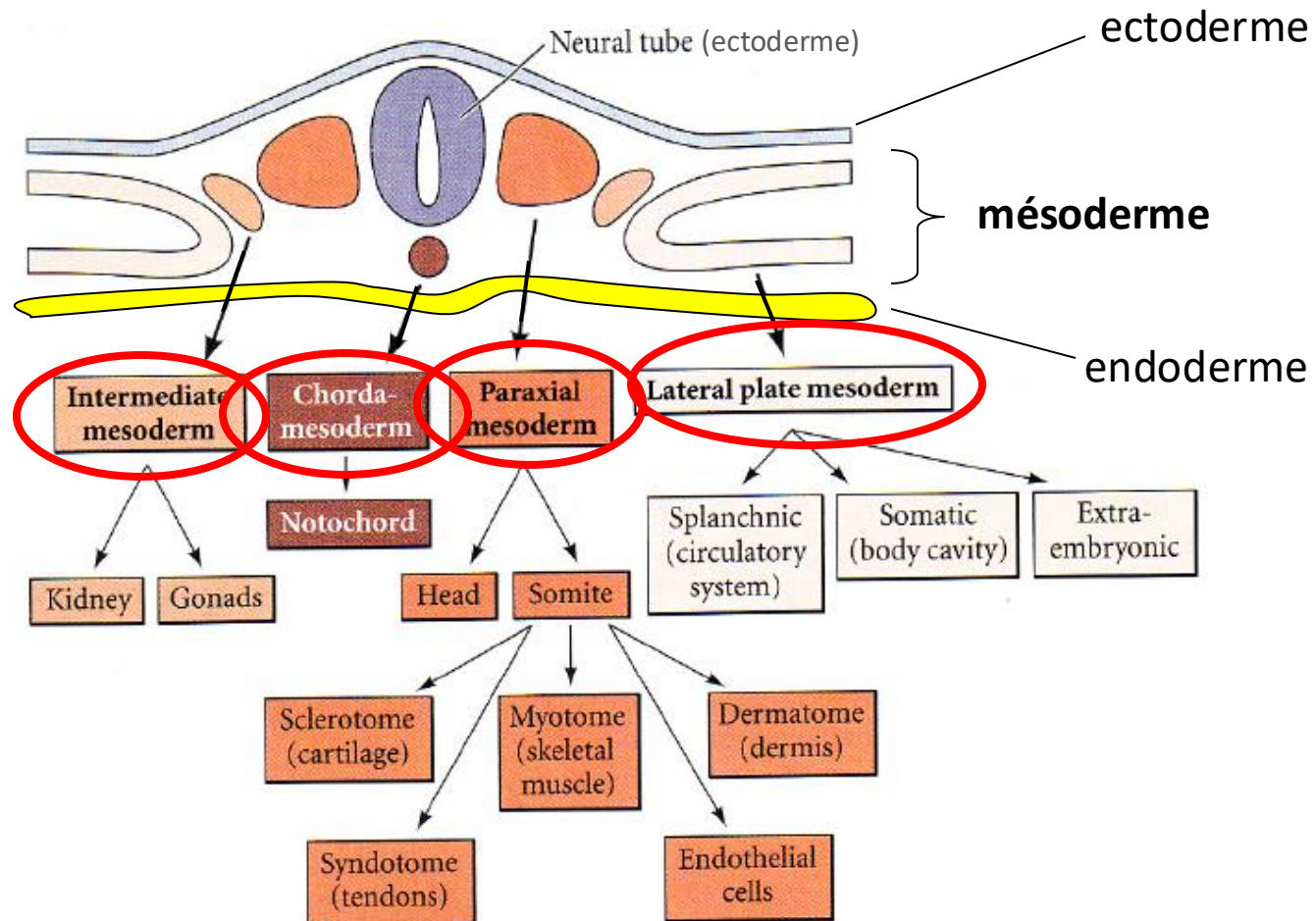
plaque notochordale

sac vitellin

TROISIEME SEMAINE

7. Développement du mésoderme intraembryonnaire

Lignages du mésoderme intraembryonnaire



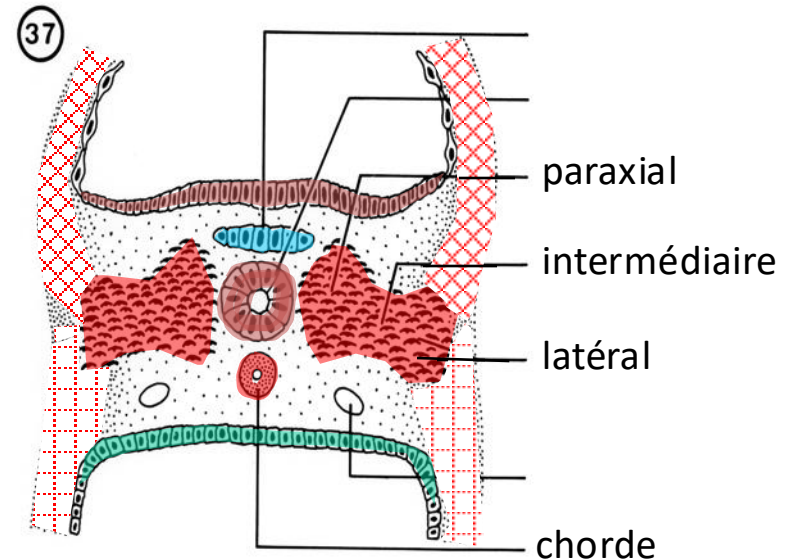
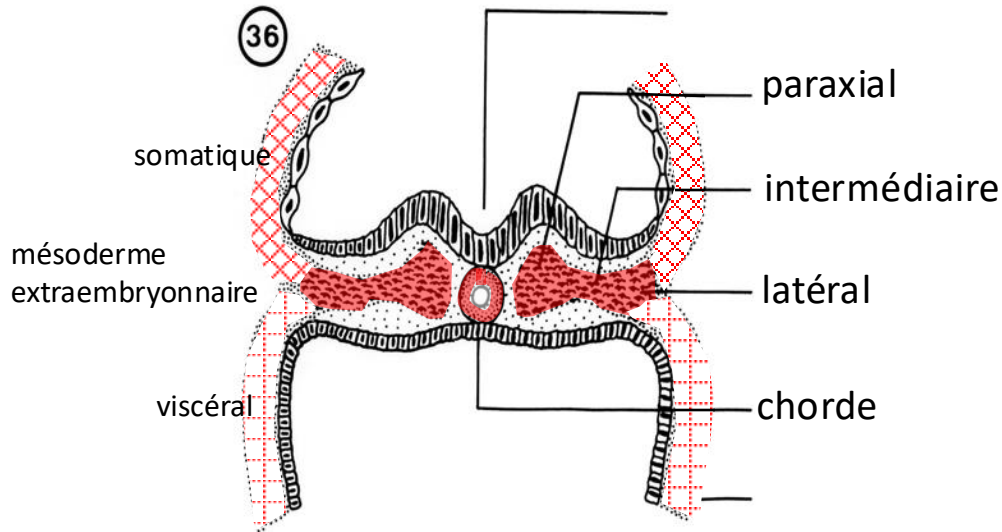
TROISIEME SEMAINE

7. Développement du mésoderme intraembryonnaire segmentation en colonnes longitudinales, bilatéralement

- mésoderme paraxial
- mésoderme intermédiaire
- mésoderme latéral

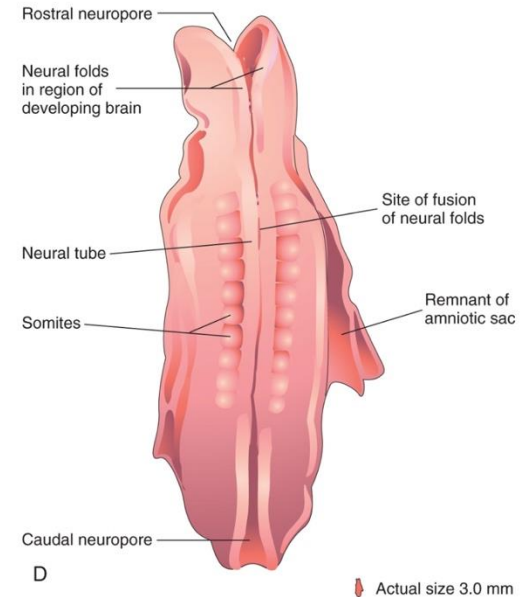
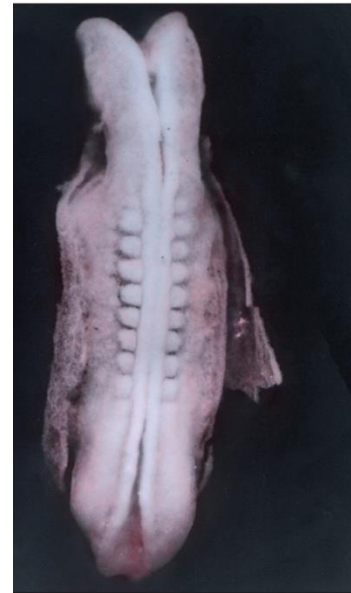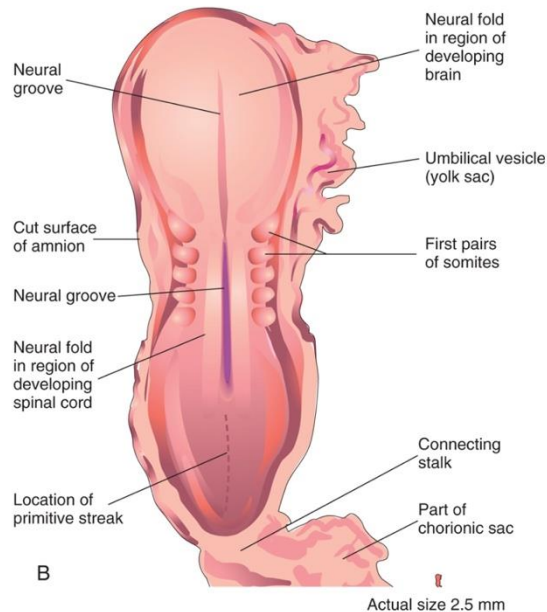
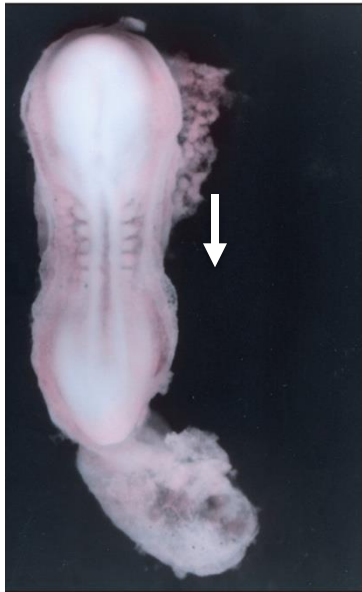en continuité avec le mésoderme extraembryonnaire:

- somatique - de l'amnios -
- splanchnique (viscéral) - du sac vitellin -



Le mésoderme paraxial forme les SOMITES

Segments répétés (= métamériques) formés par des blocs de tissu épithélial mésodermique («mésoderme paraxial»), qui se forment de part et d'autre du tube neural dans une séquence antérieur → postérieur (selon un *gradient* morphogénétique de FGF), et qui développent le squelette axial, la musculature et le derme.



(vue dorsale)

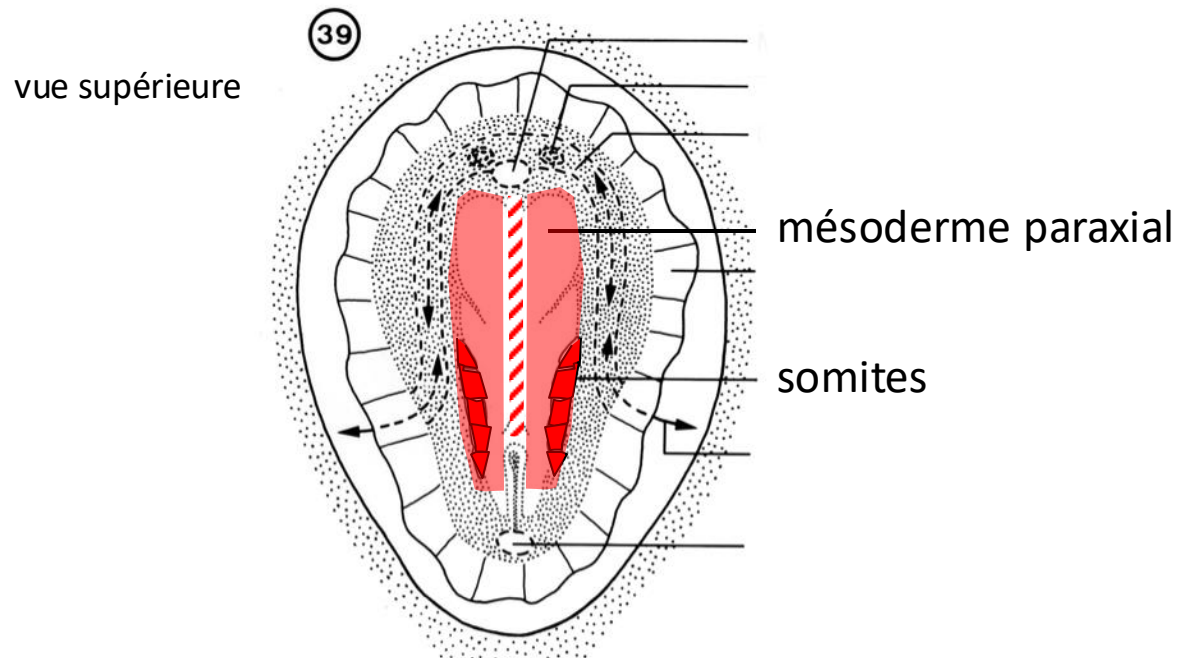
Les nerfs spinaux et les cellules de la crête neural migrent à travers les espaces définis entre les somites adjacents.

TROISIEME / QUATRIEME SEMAINE

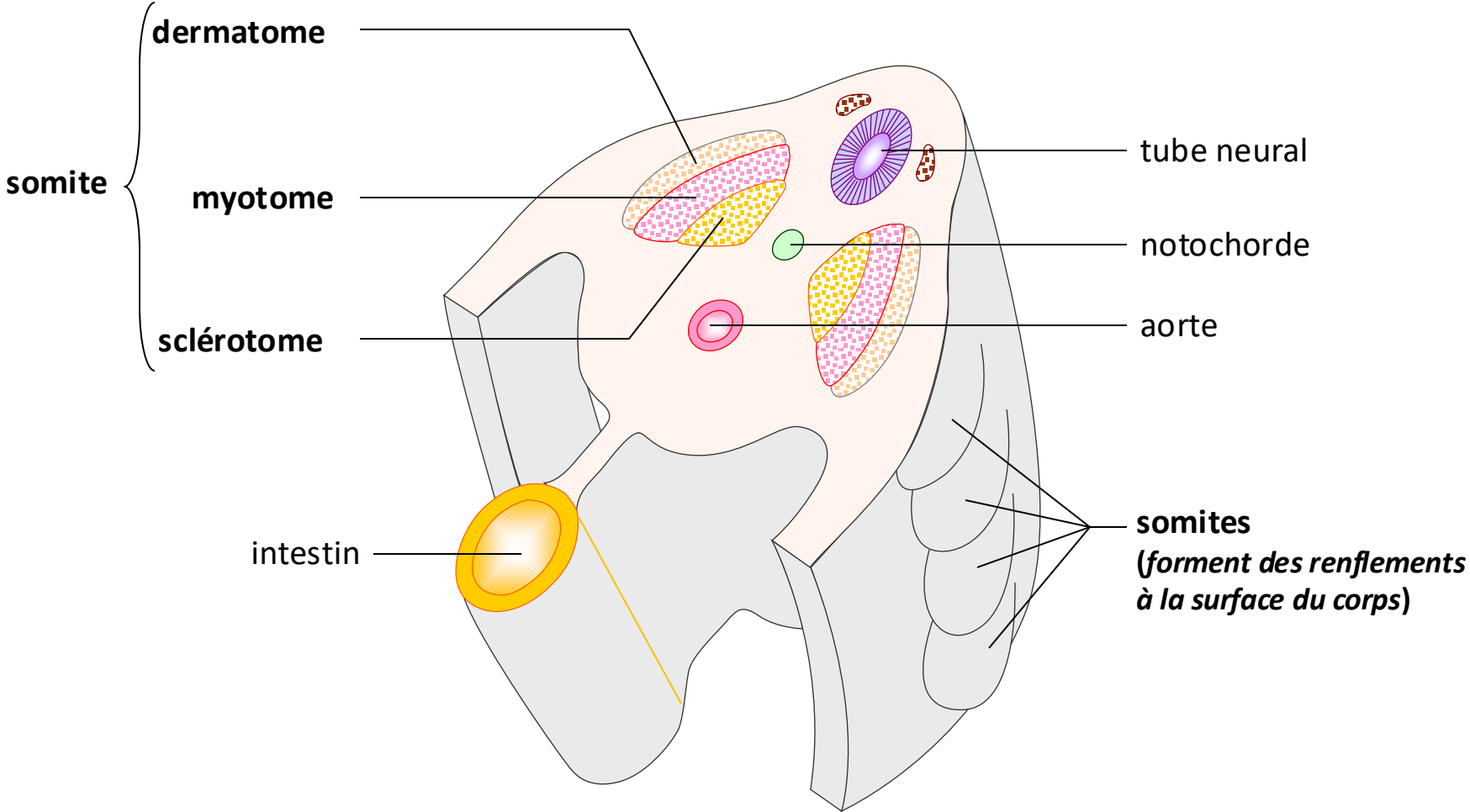
7. Développement du mésoderme intraembryonnaire (paraxial)

formation des somites

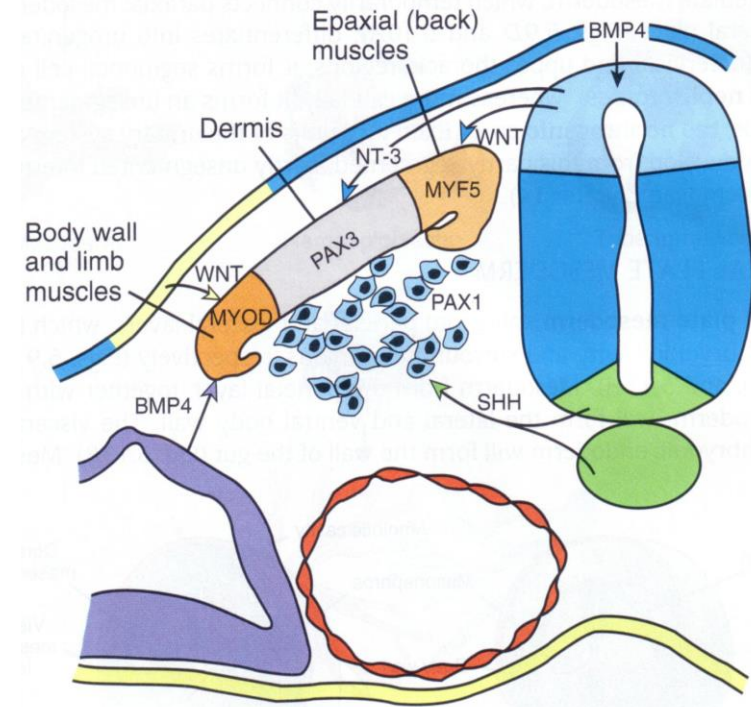
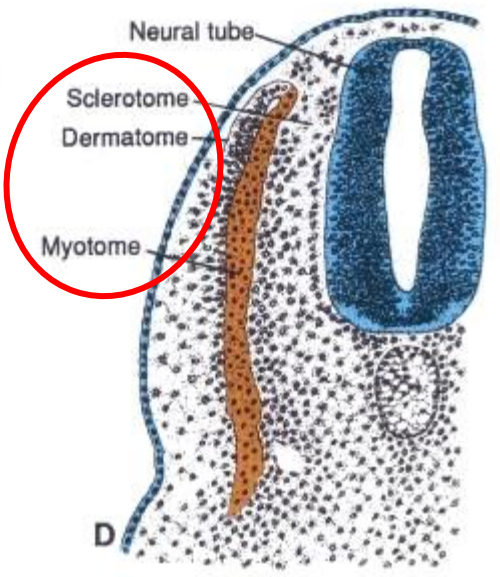
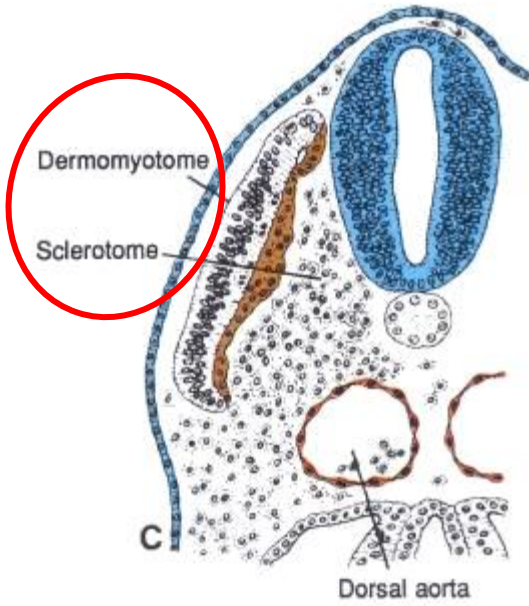
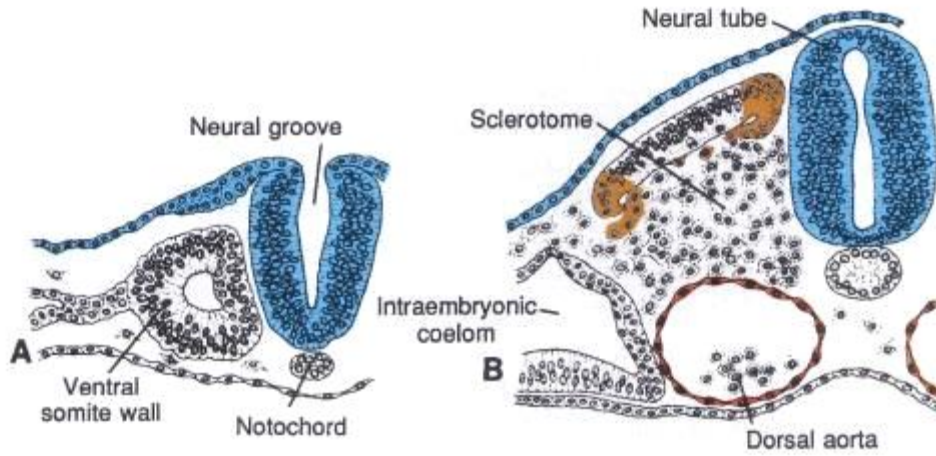
- Induction du mésoderme paraxial par le tube neural et la notochorde;
- Commencent à apparaître en arrière de la partie céphalique de la corde
- Se forment progressivement en direction caudale
- Du 20^{ème} au 30^{ème} jour, il se forme 42 à 44 paires de somites
- Vont former pratiquement tout le squelette axial, la musculature associée à ce squelette, ainsi que le derme du tronc.



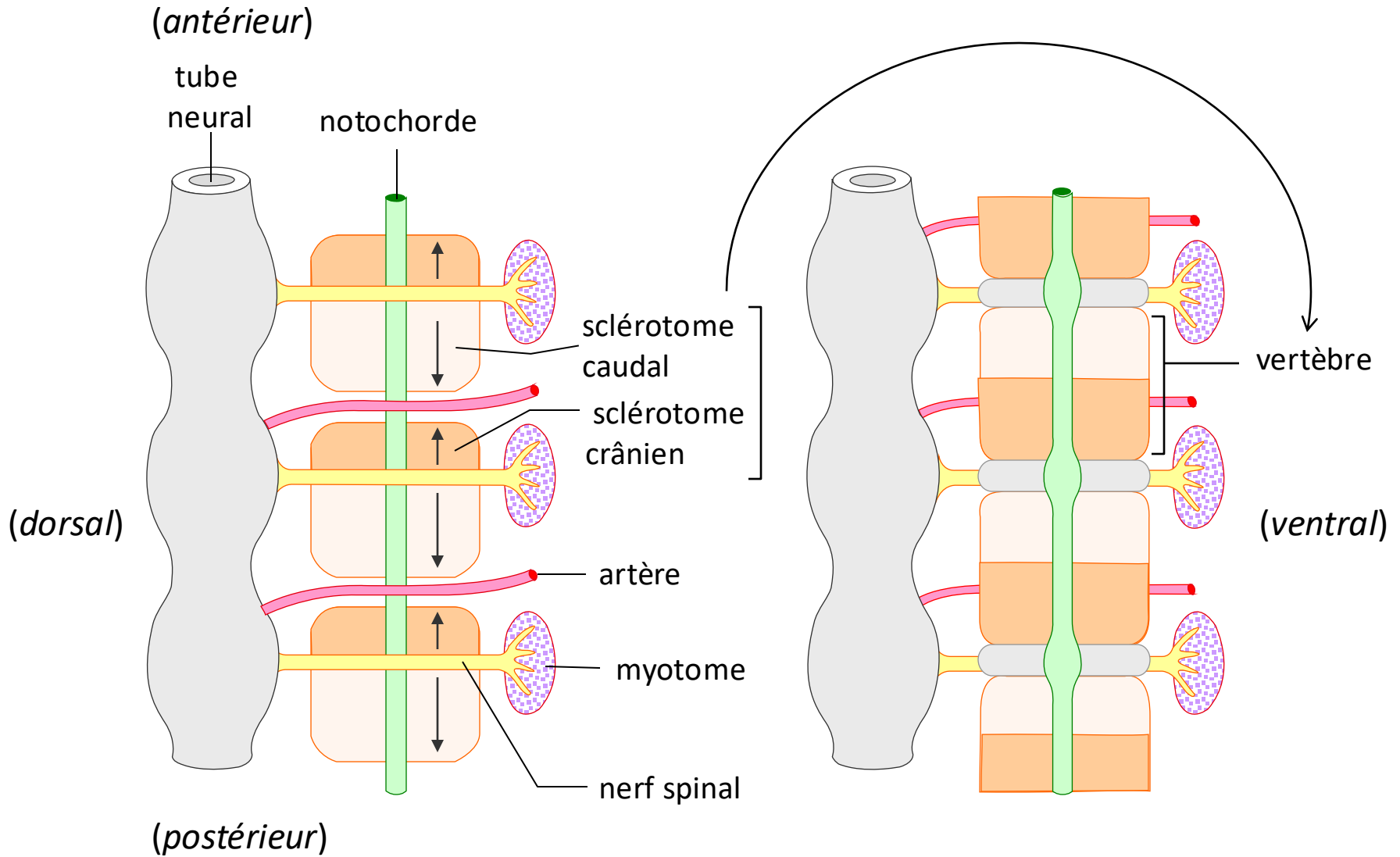
différenciation des somites (4 semaines)



différenciation des somites

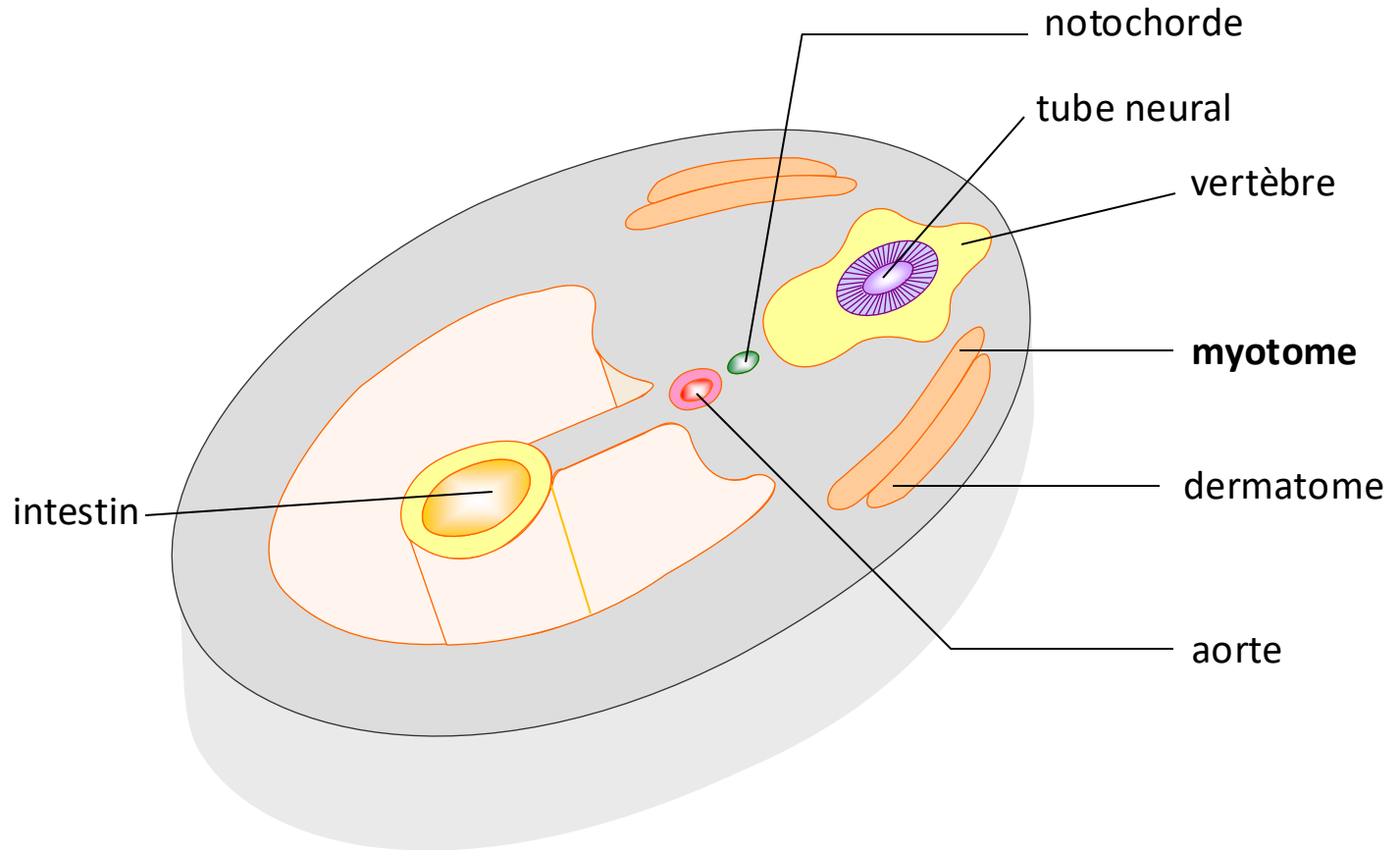


la colonne vertébrale se forme à partir des sclérotomes (4 semaines)

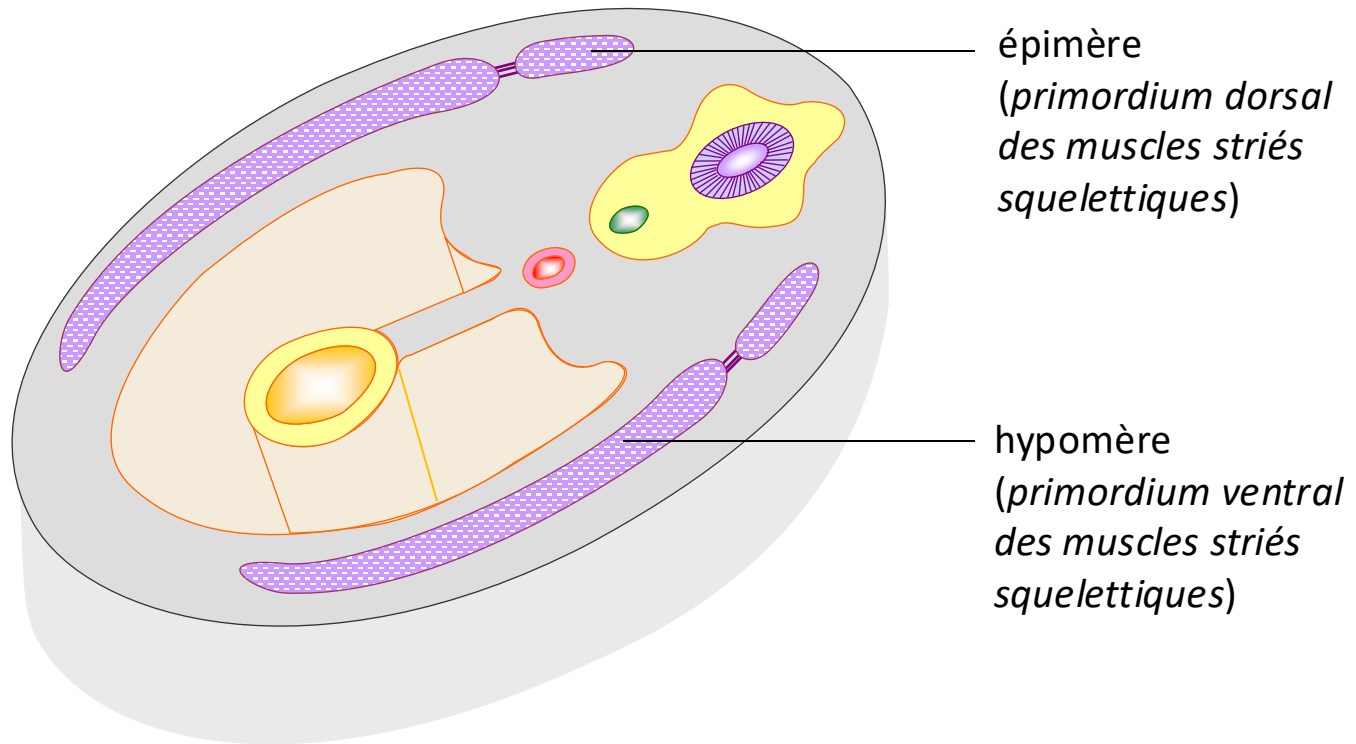


(vues latérales)

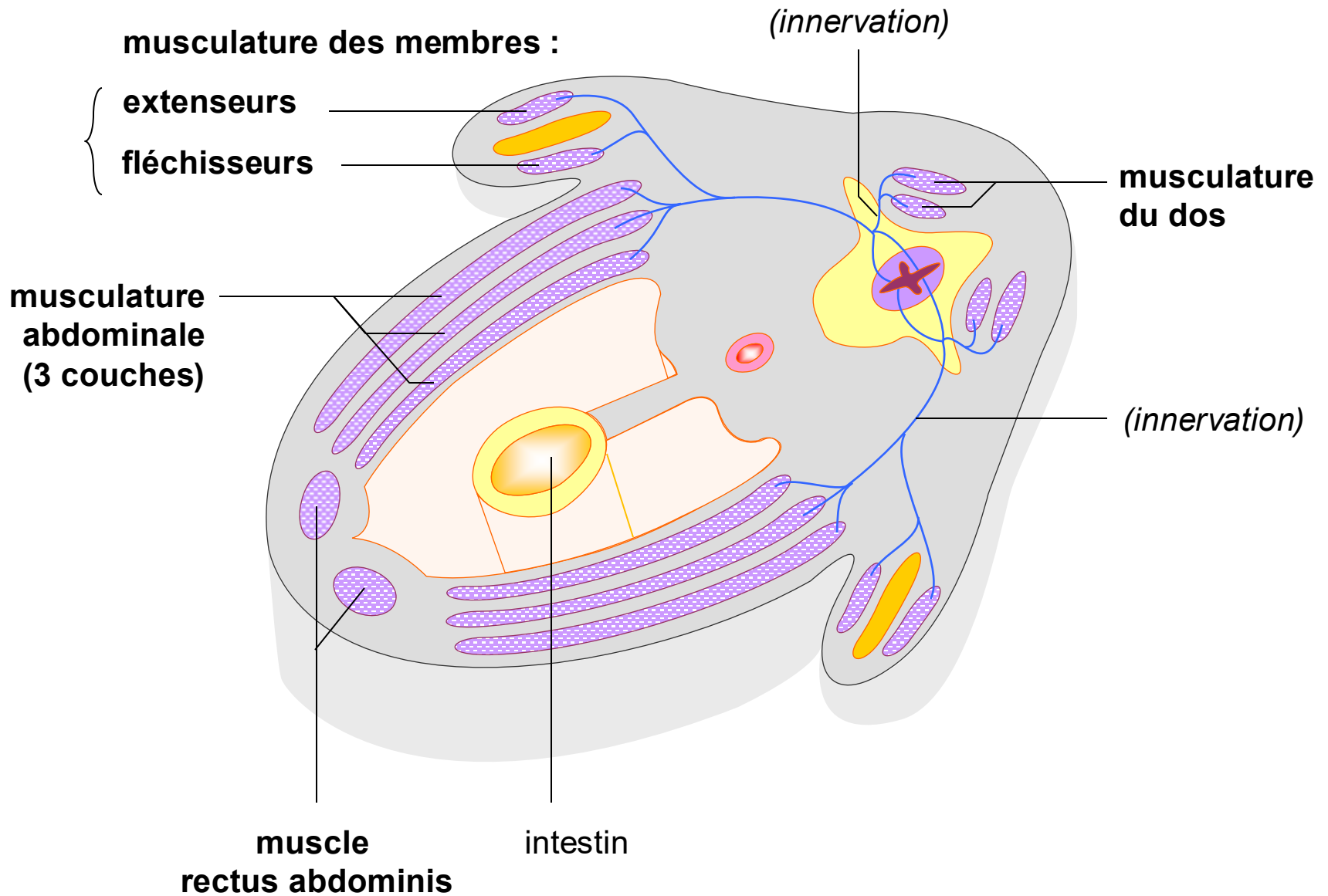
les myotomes forment la musculature du tronc et des membres (4 semaines)



les myotomes forment la musculature du tronc et des membres (5 semaines)



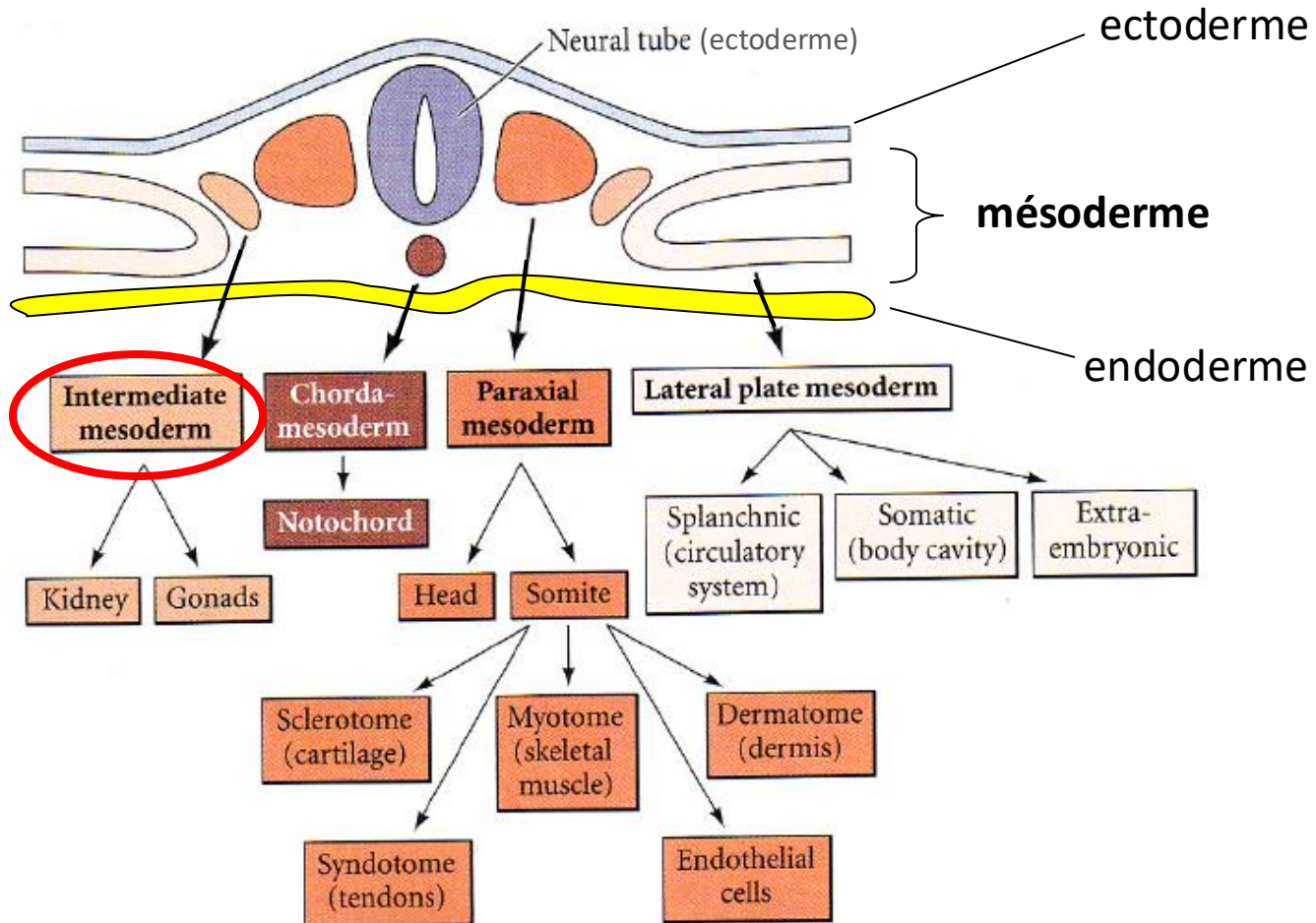
les myotomes forment la musculature du tronc et des membres (7 semaines)



TROISIEME SEMAINE

7. Développement du mésoderme intraembryonnaire

Lignages du mésoderme intraembryonnaire



TROISIEME / QUATRIEME SEMAINE

7. Développement du mésoderme intraembryonnaire (intermédiaire) formation des systèmes urinaire et génital

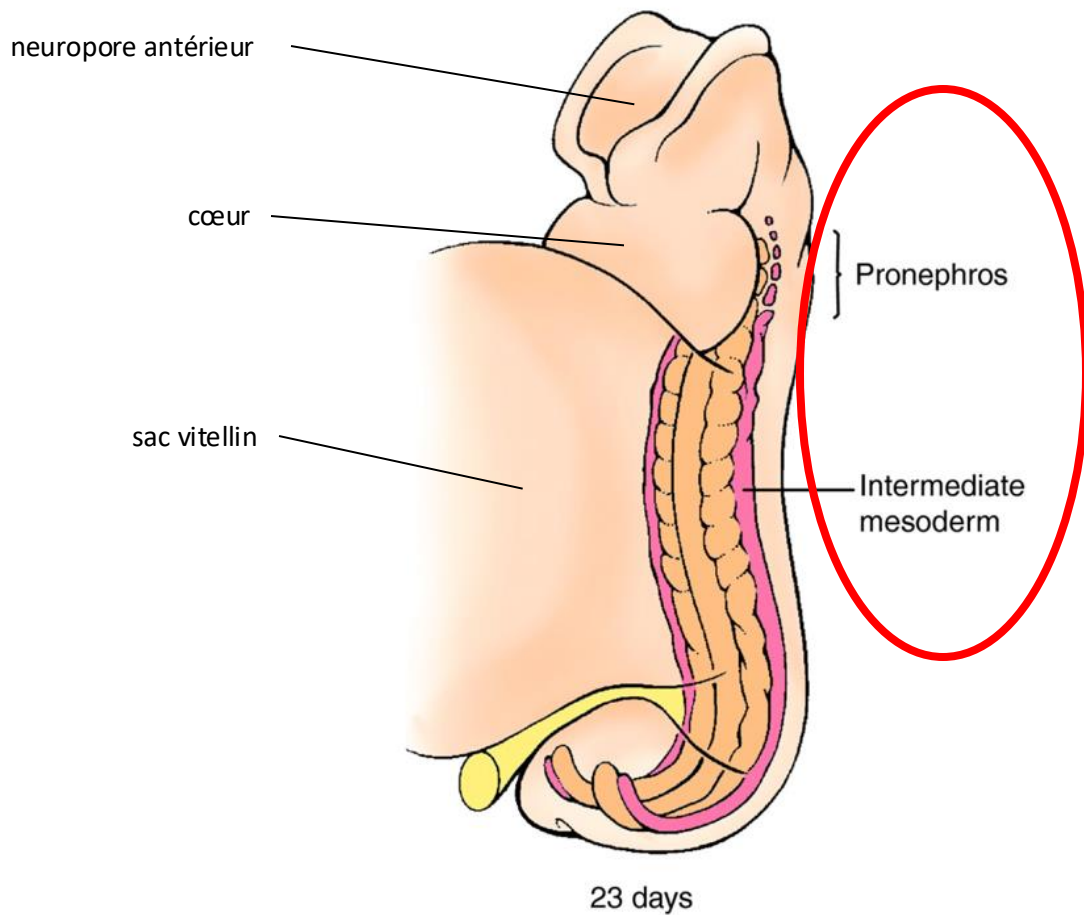
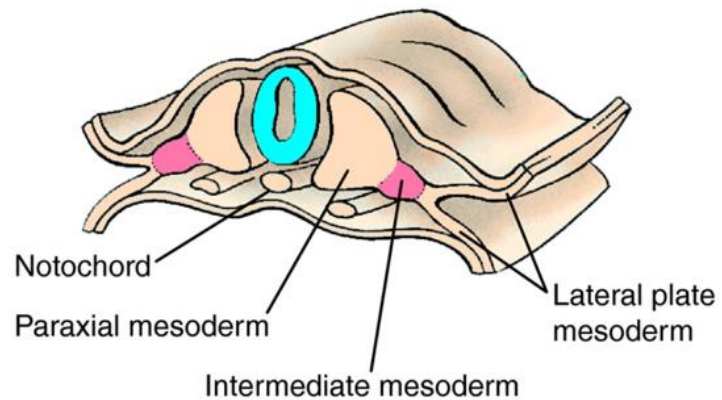
systeme génital (interne) :

- gonades (cellules somatiques)
- voies génitales internes :
 - trompes, utérus, col utérin et 1/3 sup. du vagin
(= canaux paramésonephriques –ou de Mueller)
 - canaux déférents, épидидymes, tubes efférents, vésicules séminales et canal éjaculateur
(= canaux mésonephriques)

systeme urinaire :

- reins et uretères (avec le trigone de la vessie)

Mésoderme intermédiaire: « cordons néphrogènes »

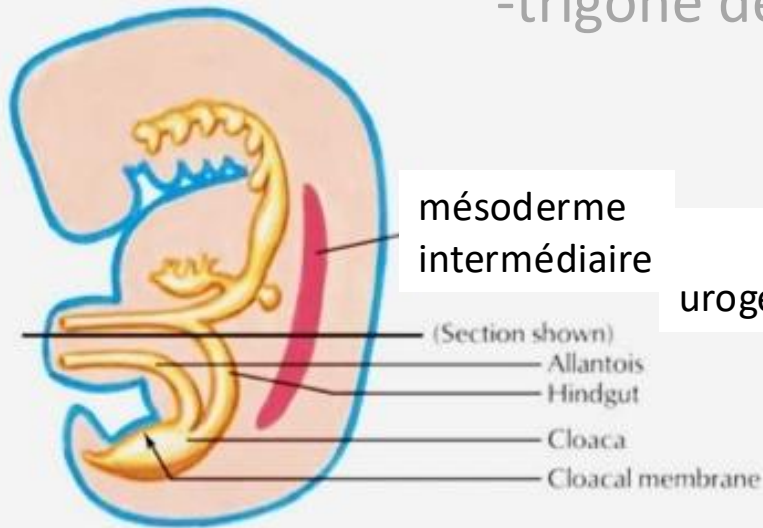


- Mésoderme intermédiaire: « cordons néphrogènes » :

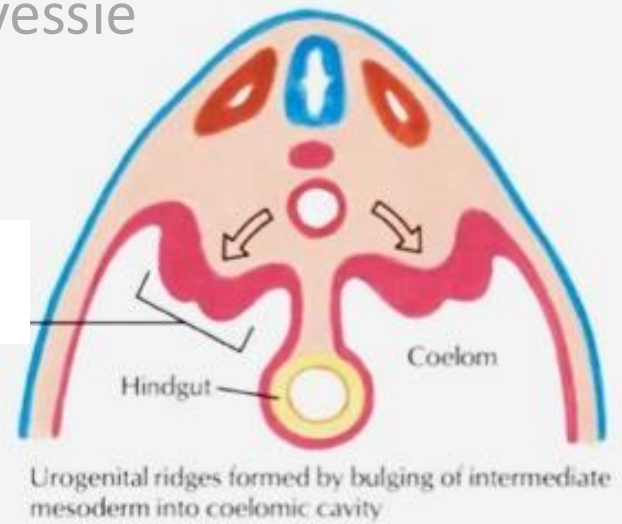
- reins fœtaux (pro- et mésonéphros)

- reins définitifs, et voies urinaires (=uretères)

- trigone de la vessie



crête urogénitale

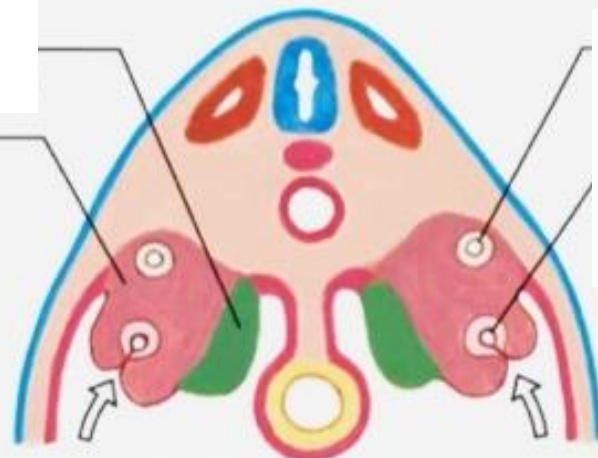


crête génitale (médial)

cordon néphrogène (latéral)

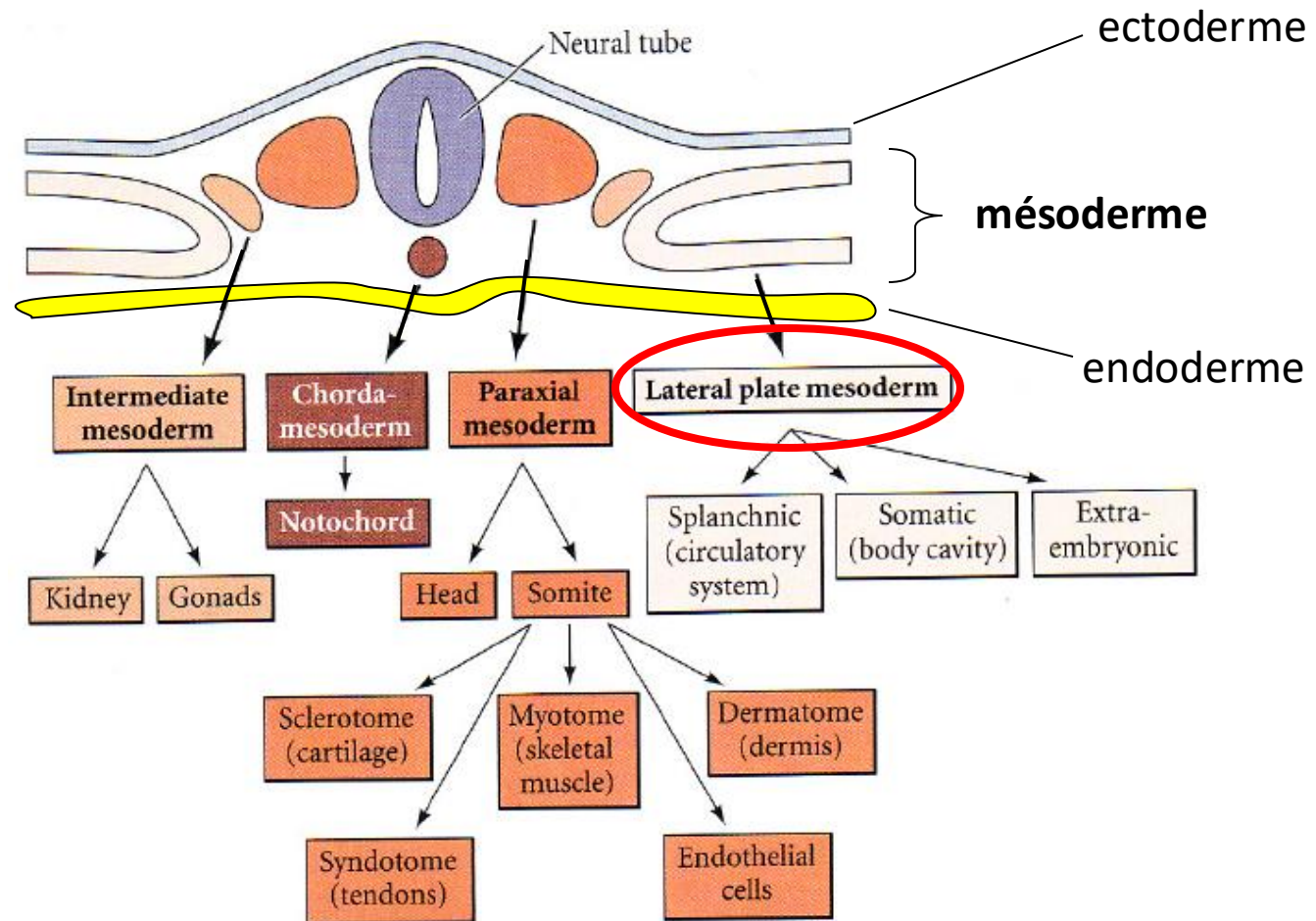
canal mésonéphrique (transition mésenchyme-épithélium –MET)

canal paramésonéphrique (invagination du péritoine –mésothélium de la splanchnopleure)



Urogenital ridge differentiates into medial genital ridge and a lateral nephrogenic ridge.

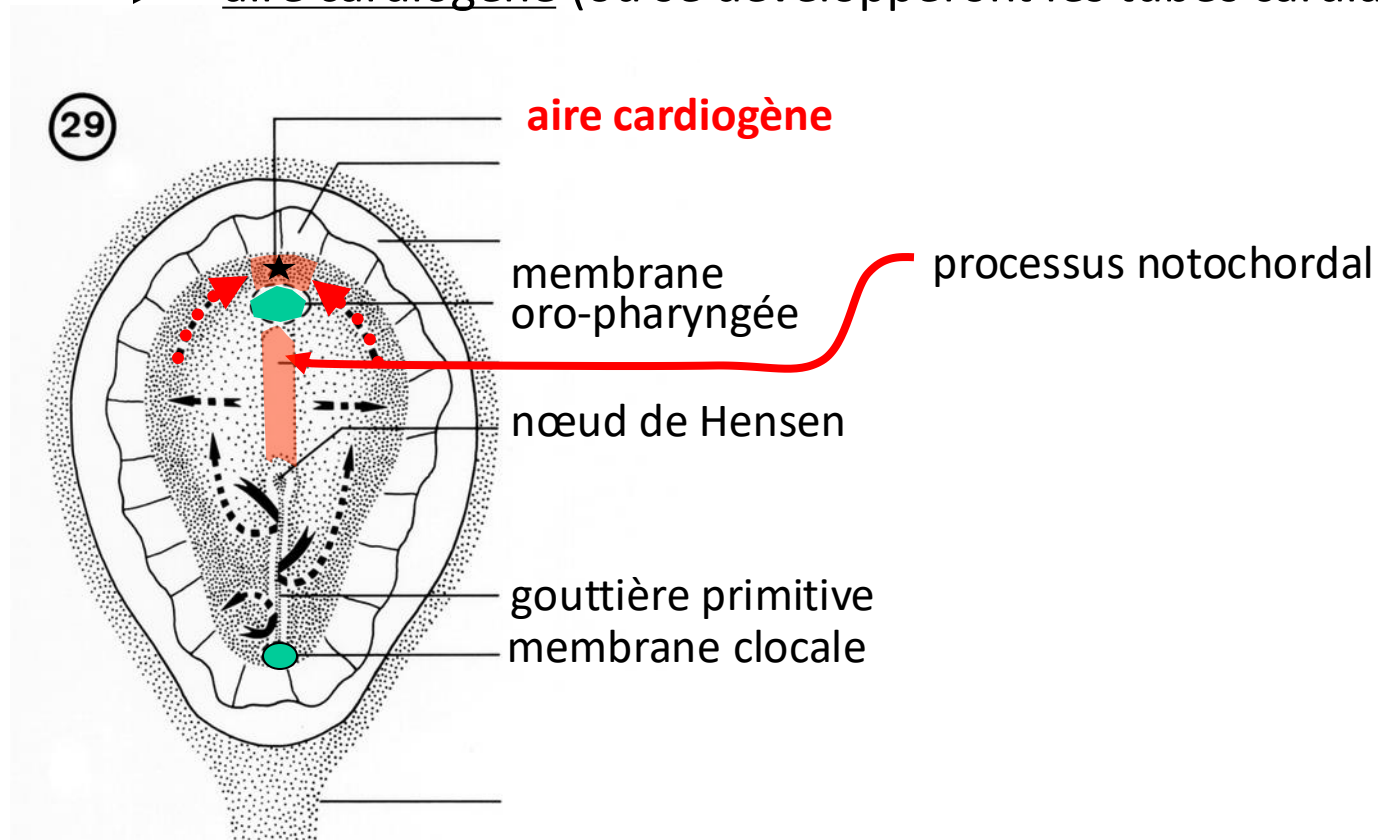
Lignages du mésoderme intraembryonnaire



TROISIEME SEMAINE

7. Développement du mésoderme intraembryonnaire (latéral) mésoderme cardiogène

- Cellules issues de la ligne primitive, se rejoignent en avant de la plaque prochordale (membrane oro-pharyngée)
→ aire cardiogène (où se développeront les tubes cardiaques)

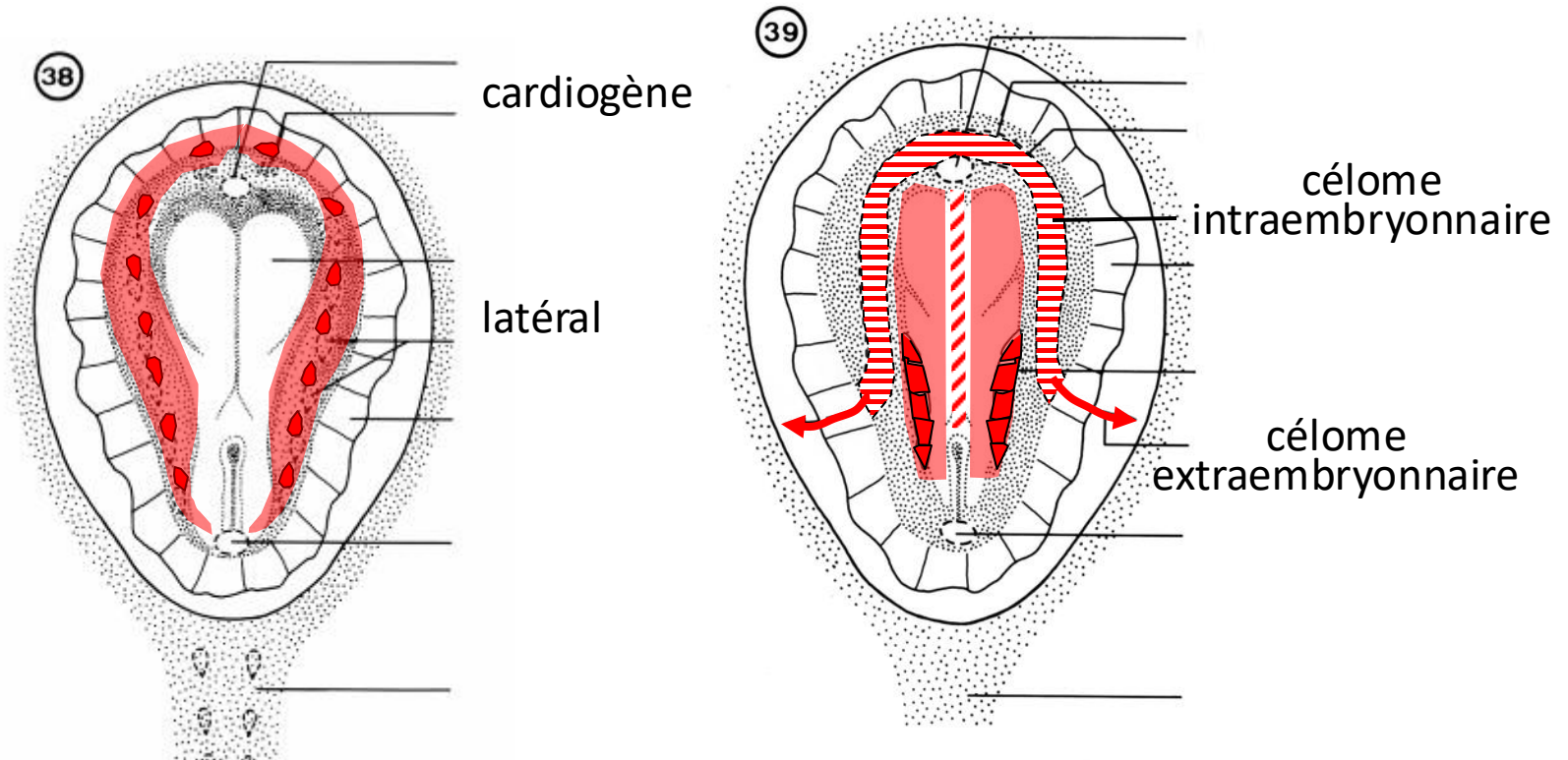


TROISIEME SEMAINE

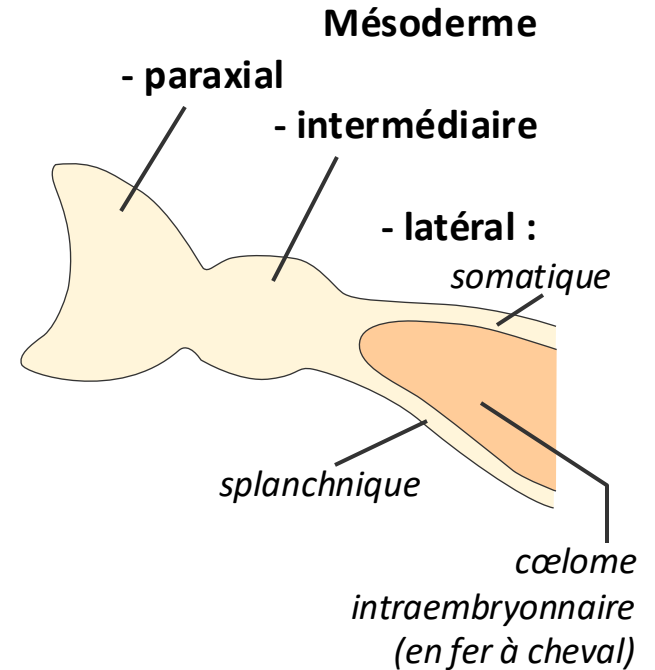
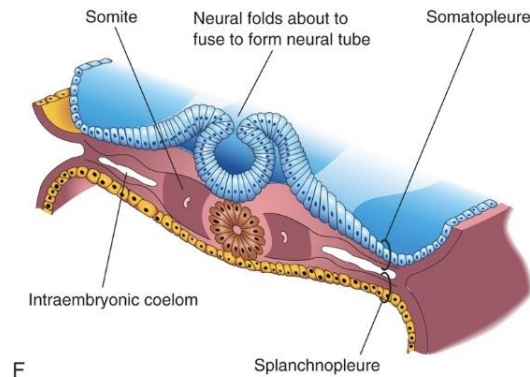
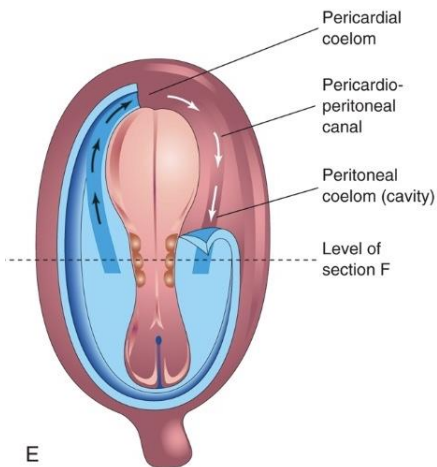
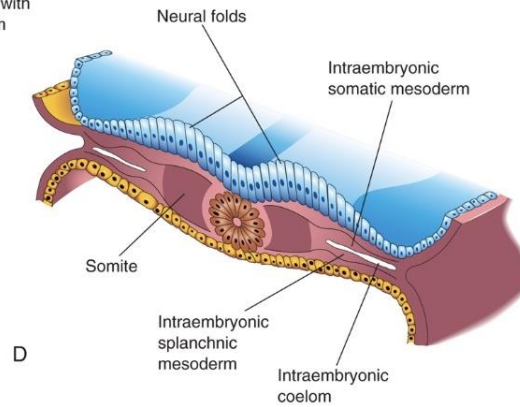
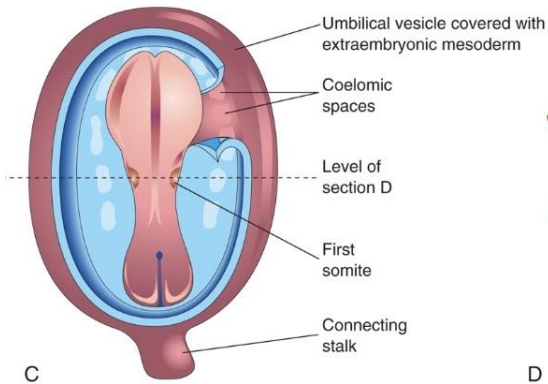
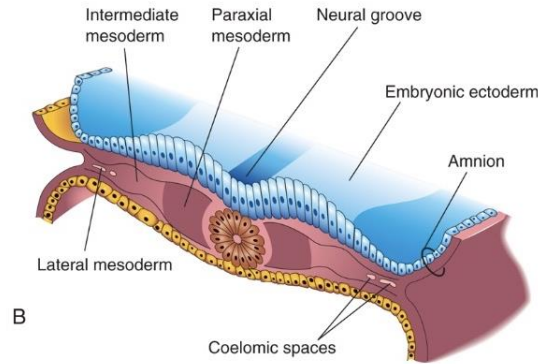
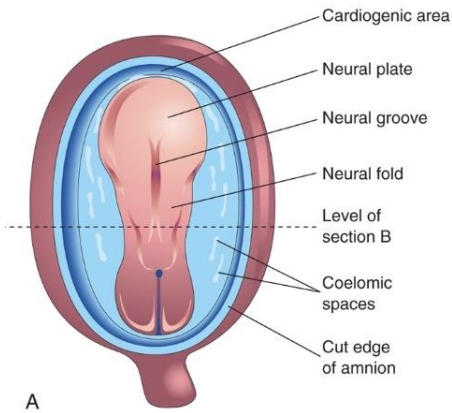
7. Développement du mésoderme intraembryonnaire (latéral)

formation du cœlome intraembryonnaire (1)

- Des cavités se creusent dans les mésodermes latéraux et cardiogène
- Fusionnent et forment une cavité continue en fer à cheval = *cœlome intraembryonnaire*
- En continuité avec le cœlome extraembryonnaire



jours 19-21:
début de la
formation des
somites et du
célome
intraembryonnaire

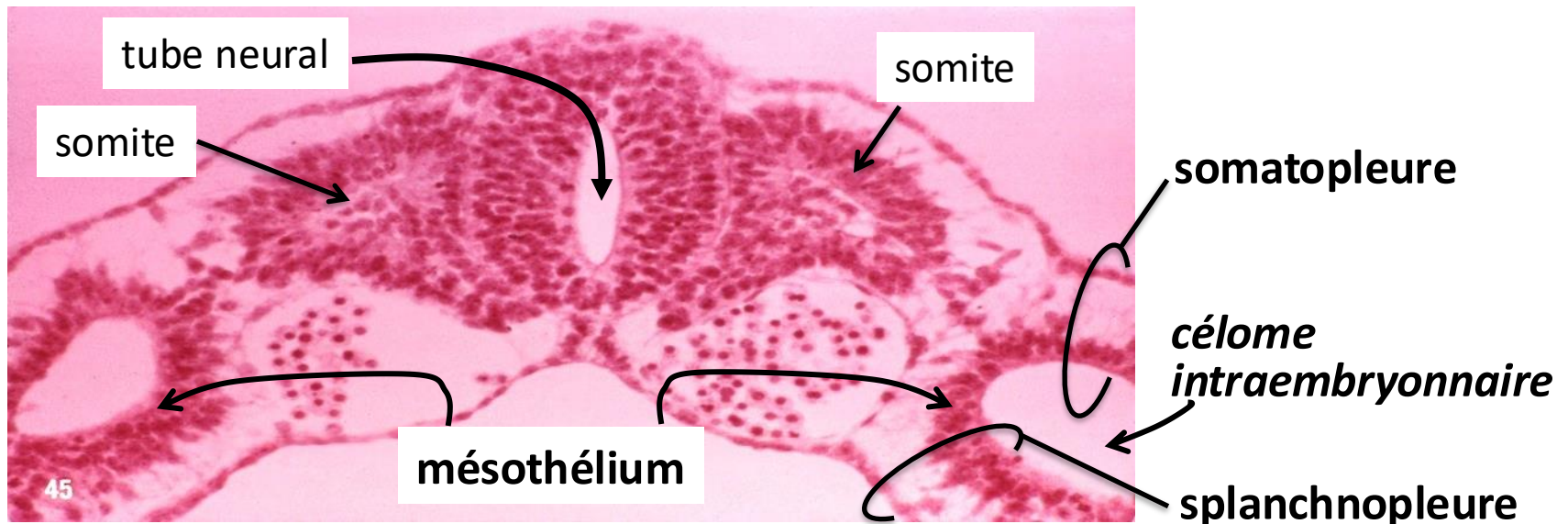


TROISIEME SEMAINE

7. Développement du mésoderme intraembryonnaire (latéral)

formation du coelome intraembryonnaire (2)

- Bordé d'une couche cellulaire, le mésothélium (somatique et splanchnique)
- Divise le mésoderme latéral en 2 couches :
 1. mésoderme latéral somatique (pariétal) ; avec l'ectoderme, formera la paroi du corps : *somatopleure*
 2. mésoderme latéral splanchnique (viscéral) ; avec l'endoderme, formera la paroi du tube digestif : *splanchnopleure*



TROISIEME SEMAINE

7. Développement du mésoderme intraembryonnaire (latéral) formation du coelome intraembryonnaire (3)

- Se divise (au cours du 2^{ème} mois) en 3 cavités :
 - la cavité pleurale (bordée de la plèvre),
 - la cavité péricardique (bordée du péricarde),
 - la cavité péritonéale (bordée du péritoine).

Show body cavities movie

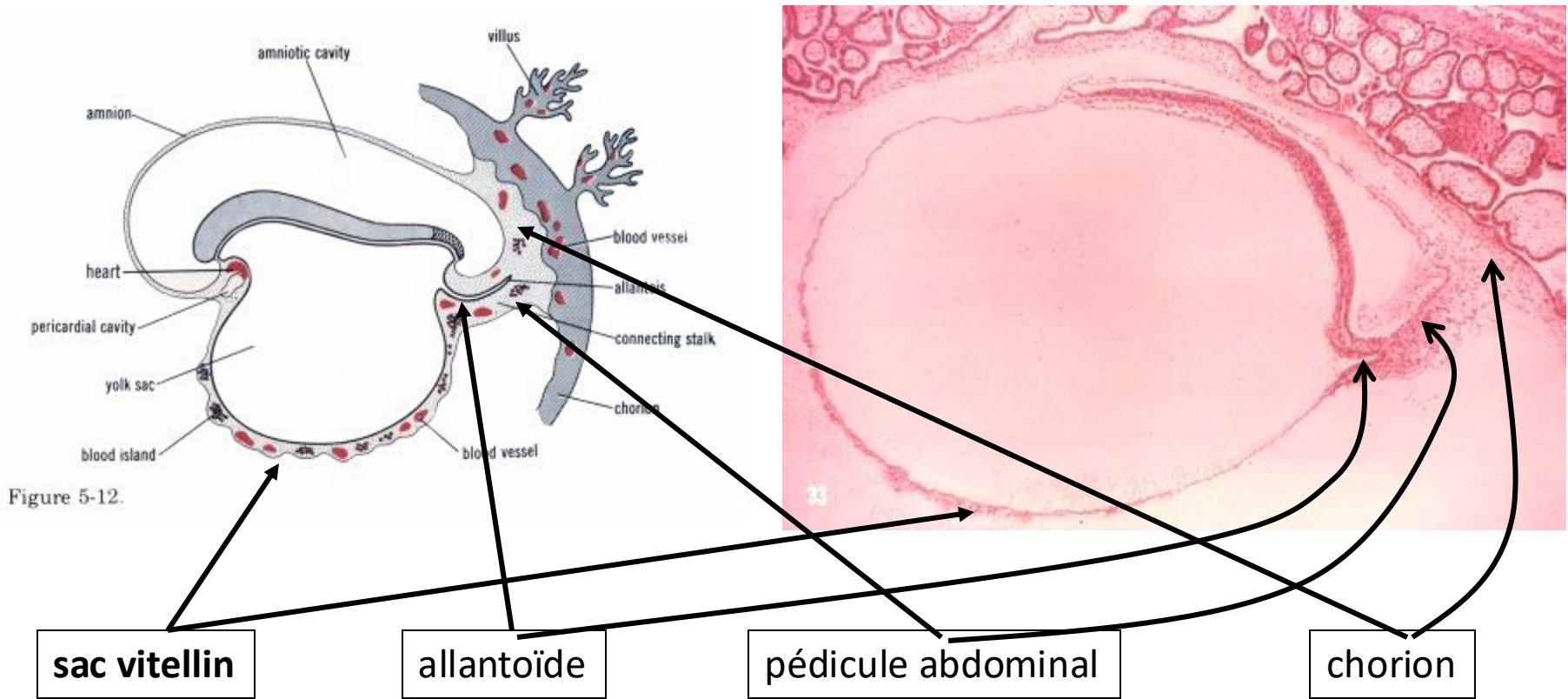
TROISIEME SEMAINE

7. Développement du mésoderme intraembryonnaire (latéral)

formation du système cardiovasculaire primitif (1)

- La croissance de l'embryon requiert des échanges avec le sang maternel, au niveau du placenta.
- La mise en place d'un système circulatoire dans l'embryon et le chorion est nécessaire pour assurer ces échanges.
- Apparition d'îlots sanguins et d'espaces bordés d'endothélium
 - dès le 14^{ème} jour dans le *mésoderme extraembryonnaire* : sac vitellin, allantoïde, pédicule abdominal et chorion
 - dès le 16^{ème} jour dans le *mésoderme intraembryonnaire latéral splanchnique*

dès le 14^{ème} jour dans le mésoderme extraembryonnaire:
sac vitellin, allantoïde, pédicule abdominal et chorion



⇒ formation du système circulatoire extra-embryonnaire (placenta et cordon ombilical)

le mésoderme splanchnique (=du sac vitellin) est un site majeur d'hématopoïèse embryonnaire

dès le 16^{ème} jour dans le mésoderme intraembryonnaire (latéral splanchnique)

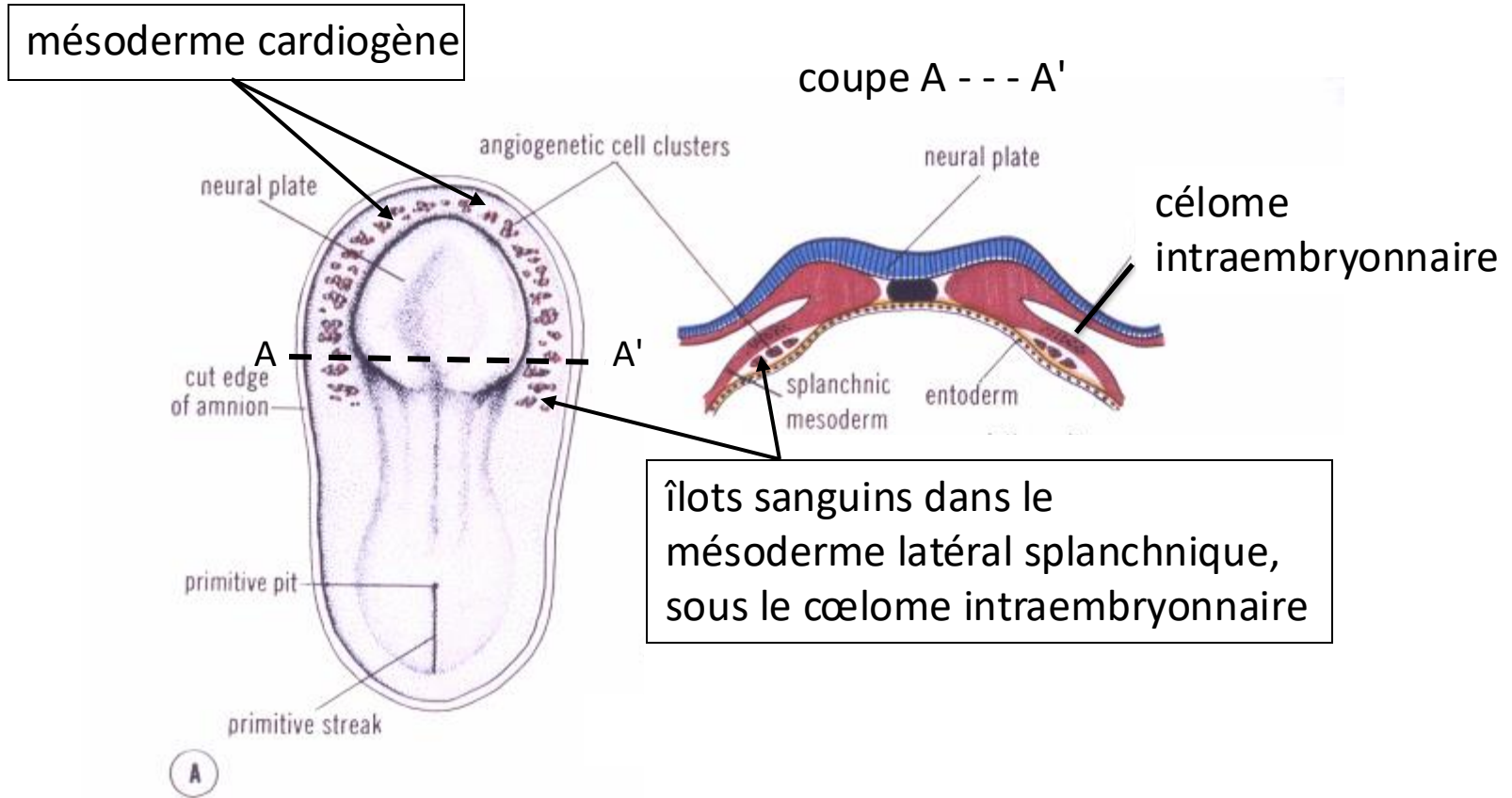
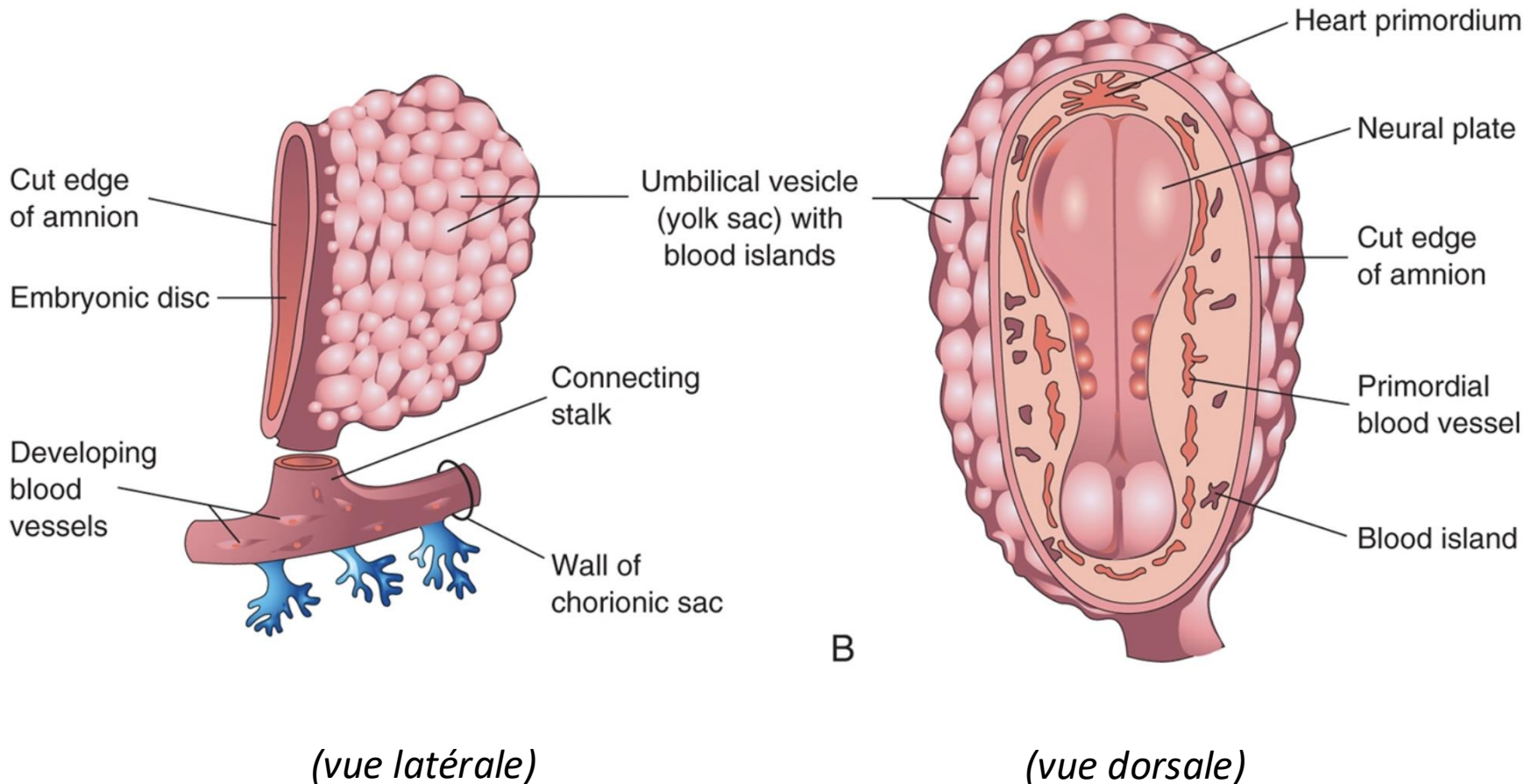


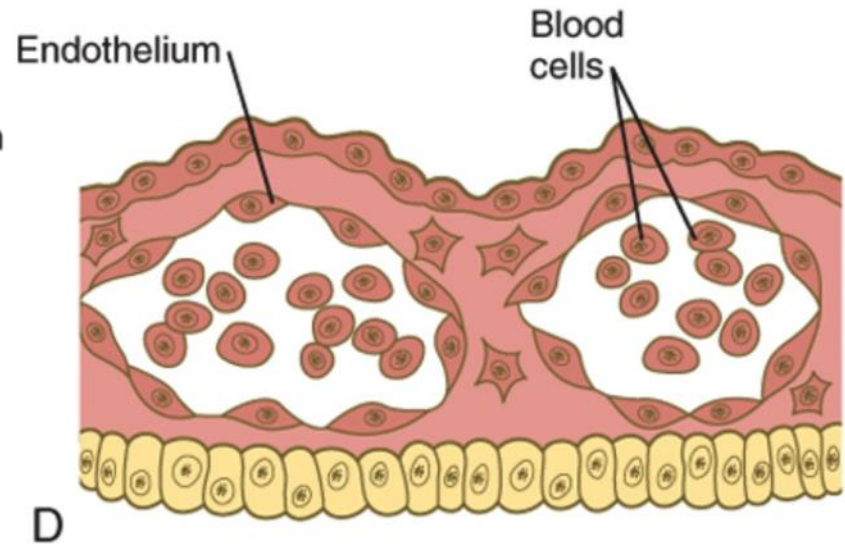
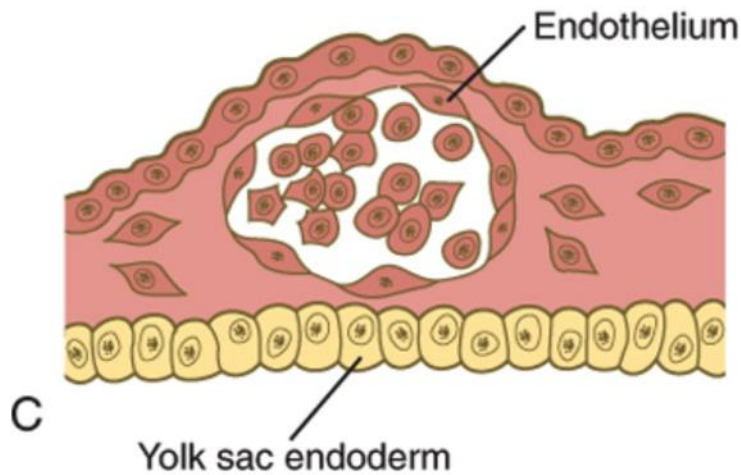
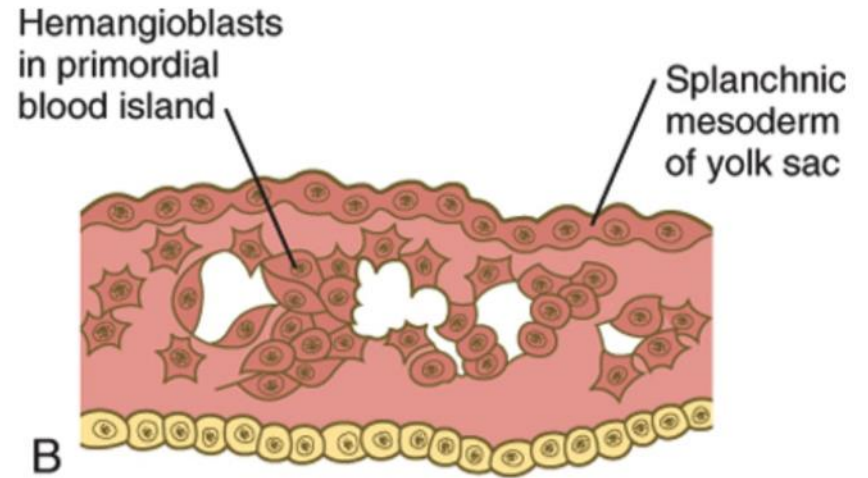
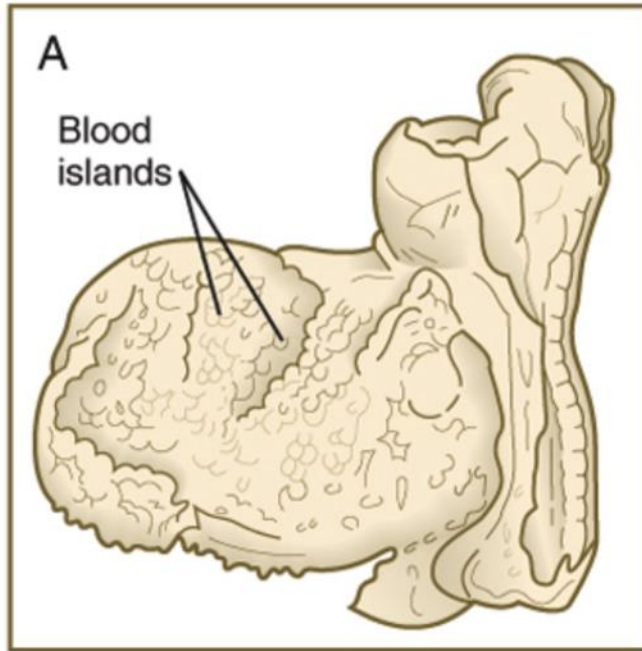
Figure 5-10.

ILOTS SANGUINS

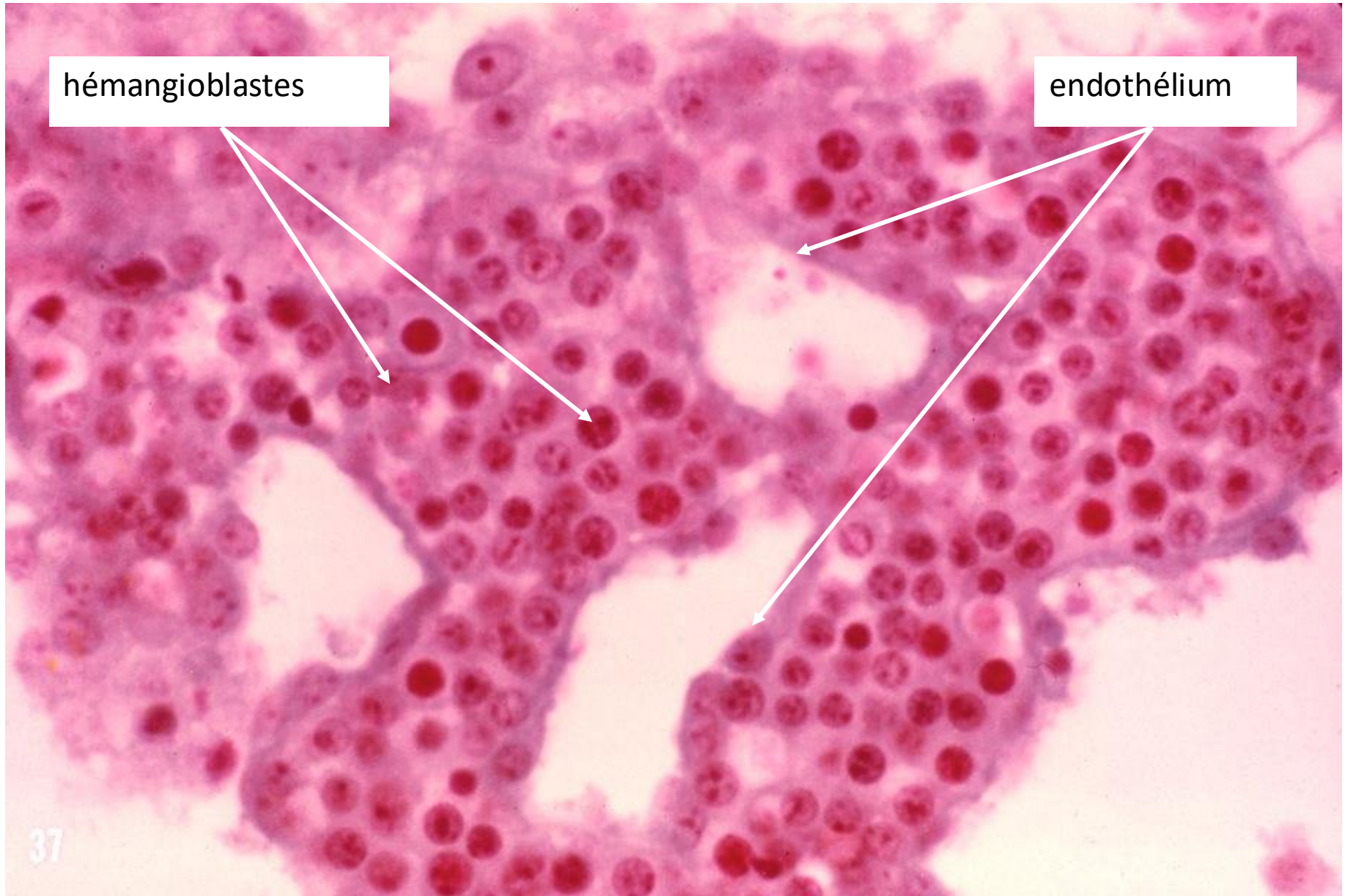
(au niveau du mésoderme extraembryonnaire viscéral)



ILOTS SANGUINS



ILOTS SANGUINS



TROISIEME SEMAINE

7. Développement du mésoderme intraembryonnaire (latéral)

formation du système cardiovasculaire primitif (2)

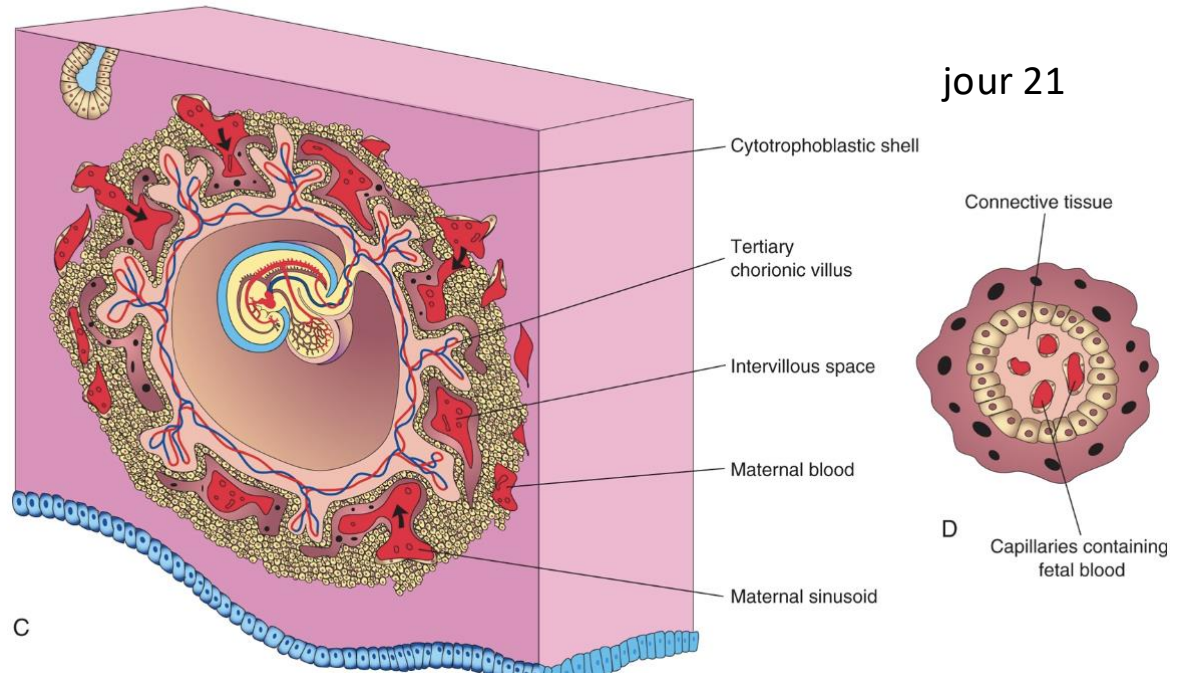
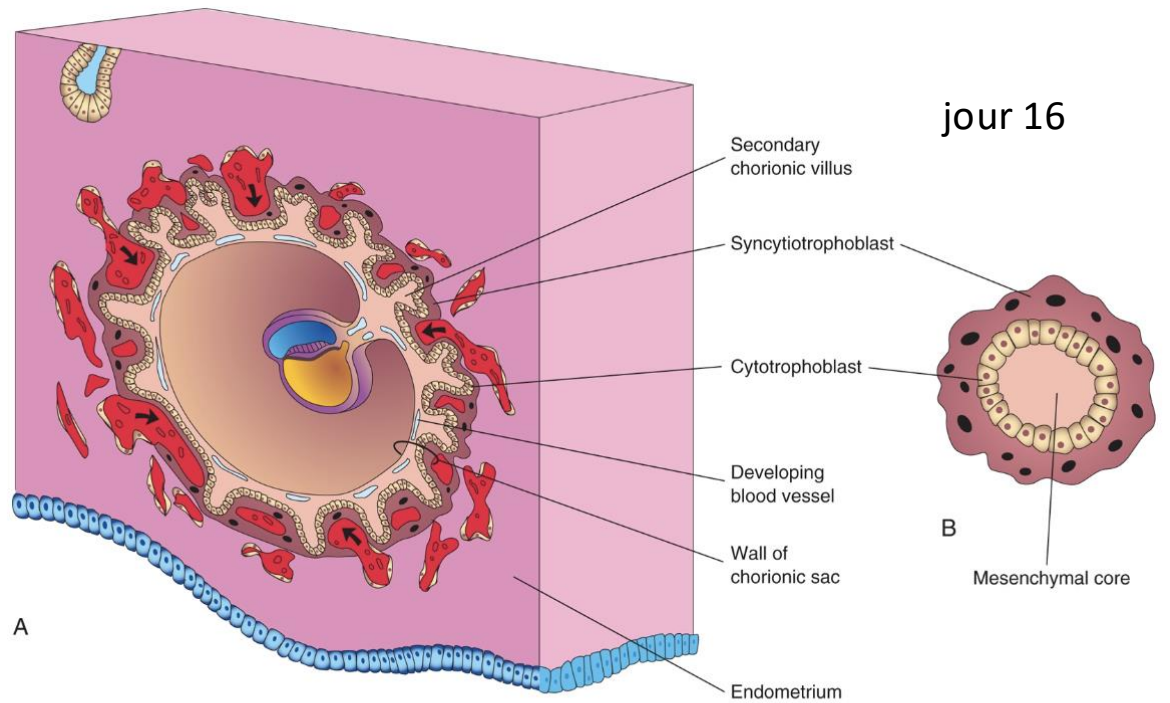
- Ces espaces fusionnent pour former un réseau de canaux
= **vasculogenèse**
- Des vaisseaux poussent dans les régions non encore vascularisées par bourgeonnement à partir de ces canaux
= **angiogenèse**



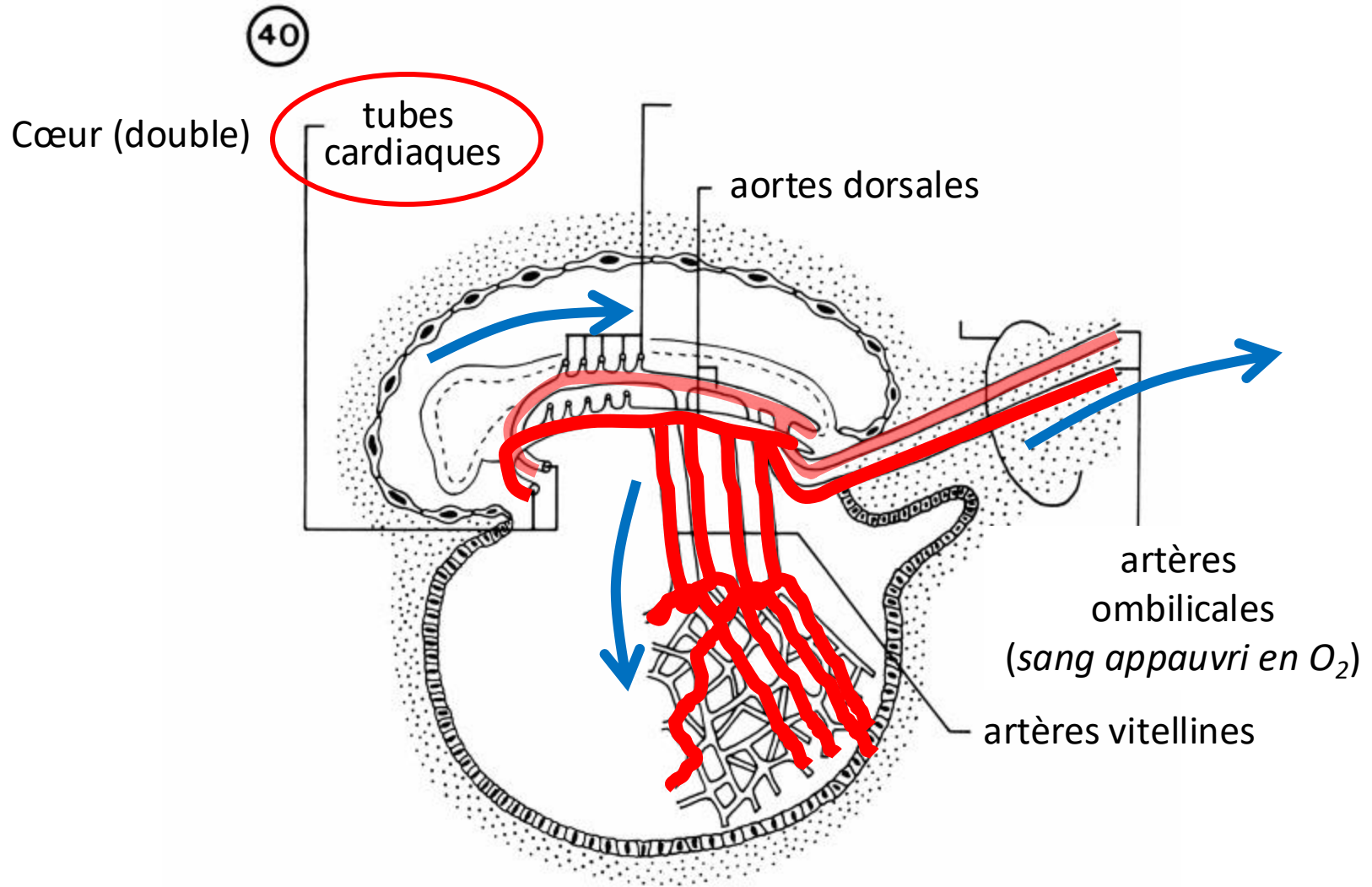
formation des tubes cardiaques
et d'un système circulatoire

A la fin de la 3^{ème} semaine, le système circulatoire primitif est
double et symétrique

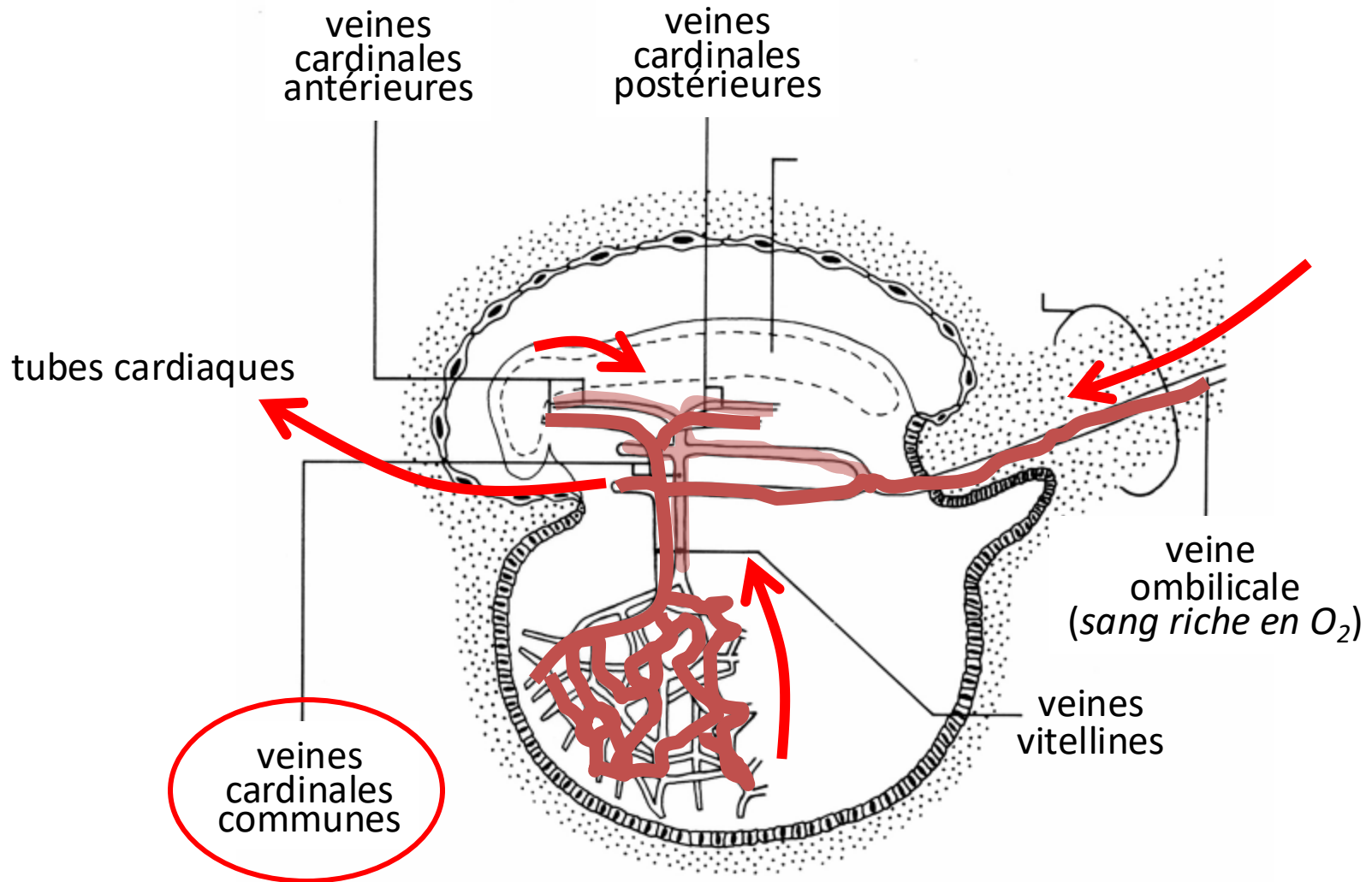
formation du système
cardiovasculaire primitif
dans le mésoderme extra et
intraembryonnaire



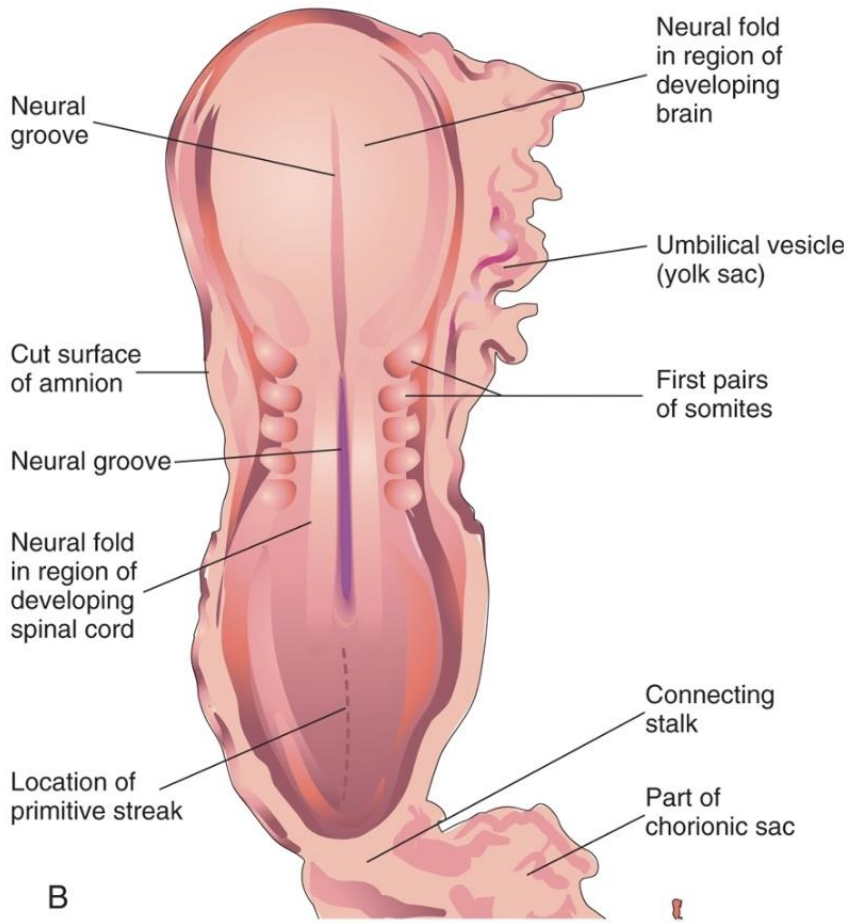
SYSTEME ARTERIEL



SYSTEME VEINEUX



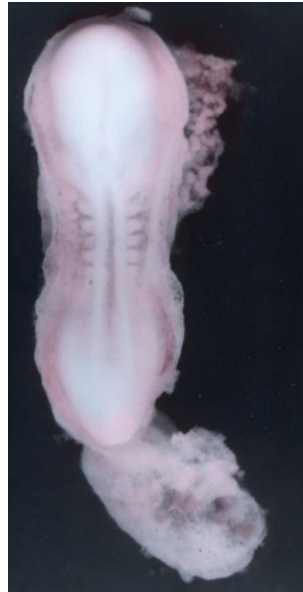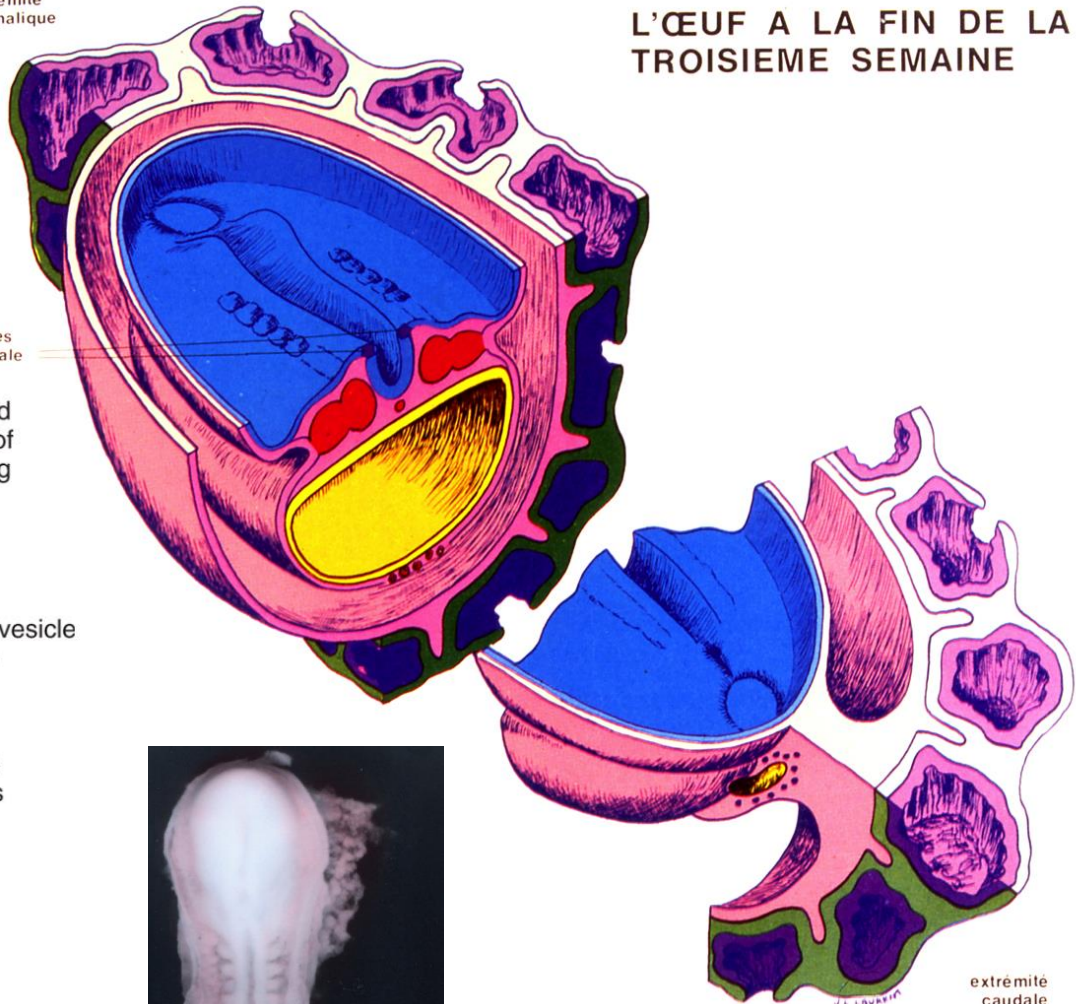
L'ŒUF A LA FIN DE LA TROISIEME SEMAINE



Actual size 2.5 mm

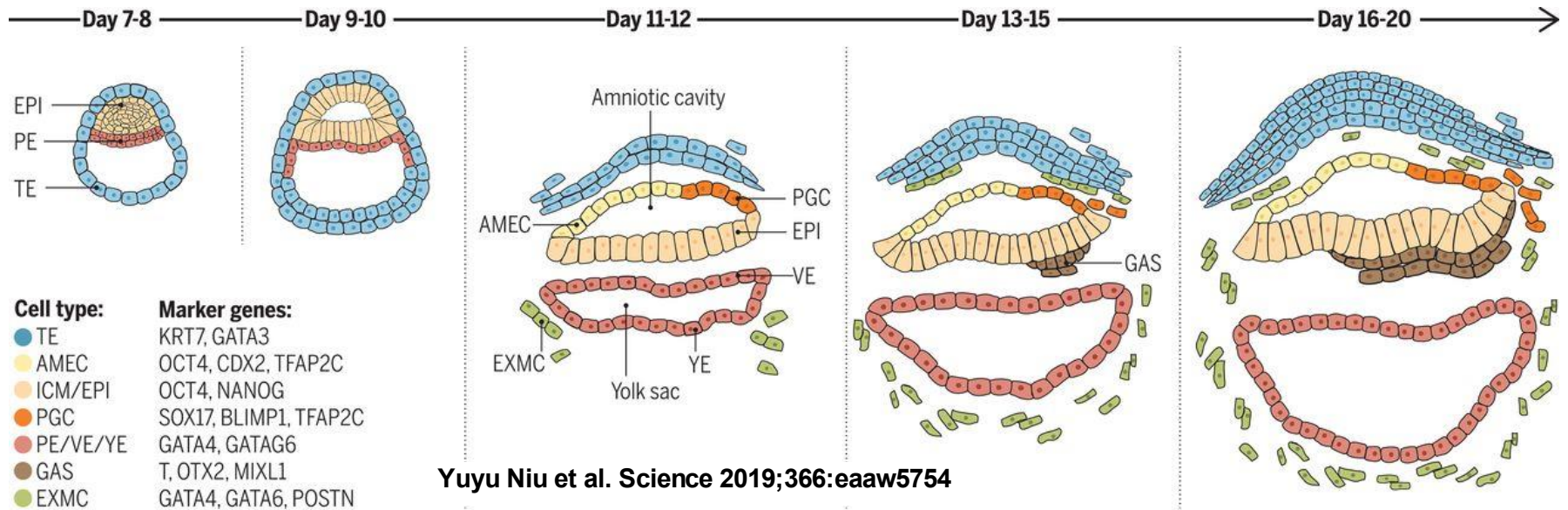
extrémité céphalique

crêtes neurale



B

des embryons de singe cultivés *in vitro* récapitulent les premières étapes du développement *post-implantatoire*



ICM, inner cell mass; EPI, epiblast; PE, primitive endoderm; TE, trophectoderm; AMEC, amniotic epithelium cell; PGC, primordial germ cell; VE, visceral endoderm; YE, yolk-sac endoderm; EXMC, extra-embryonic mesenchyme cell; and GAS, gastrulating cell.

un embryon humain au stade C7 (Carnegie 7, c.-à-d. à la 3^e sem., pendant *gastrulation*) a été étudié avec la technique *single cell RNA-seq* (transcriptome – profil d’expression génique) et on a caractérisé les différents types cellulaires présents : épiblaste, amnios, ligne primitive, mésoderme intra- et extraembryonnaire, endoderme, hémangioblastes et PGCs...
 (*Nature* 2021; <https://doi.org/10.1038/s41586-021-04158-y>)

