



**UNIVERSITÉ
DE GENÈVE**

FACULTÉ DE MÉDECINE

Département de médecine génétique
et développement

Pedro L. Herrera

DEVELOPPEMENT DU SYSTEME RESPIRATOIRE, DU COU, ET DE LA FACE

...survol du développement :

- du **système respiratoire** (*endoderme*) :
 - larynx
 - trachée
 - bronches
 - poumons : étapes de la maturation tissulaire (barrière air-sang)
- de la **cavité thoracique** et du **diaphragme**
- du **cou** et de la **face**, à partir de 2 éléments :
 1. les arcs branchiaux (ou pharyngiens) (*endo- et ectoderme*) :
 - *poches* branchiales (*endoderme du pharynx*)
 - *sillons* branchiaux (*ectoderme de la peau*)
 2. la proéminence frontonasale (*ectoderme*)

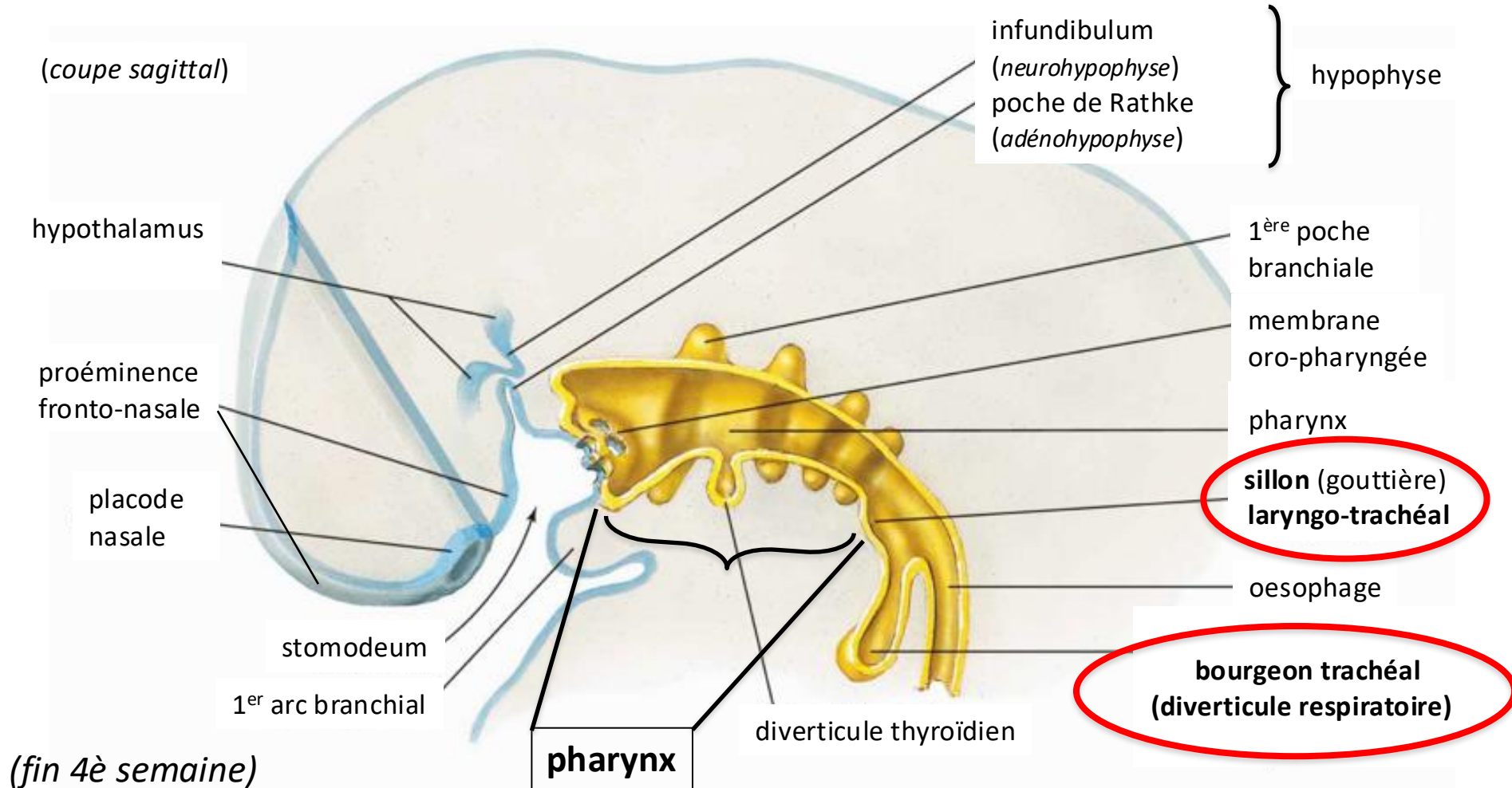
RAPPEL : *il y a toujours du mésoderme (tissus conjonctifs, vaisseaux, muscles...) et de l'ectoderme (innervation)*

développement du système respiratoire

développement de la cavité thoracique et du diaphragme

développement du système respiratoire

formation d'une *évacuation de la ligne médiane ventrale du pharynx*,
la **gouttière laryngo-trachéale**, puis du **diverticule respiratoire**

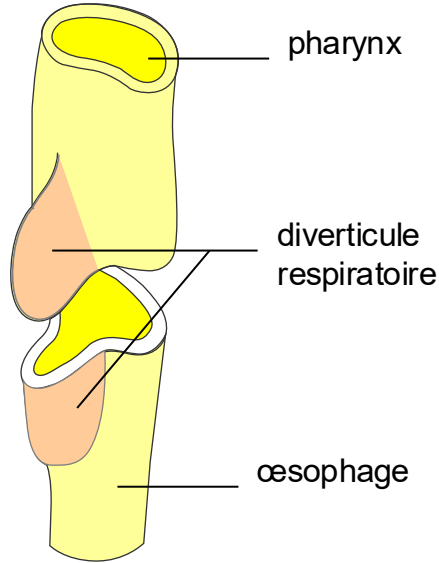


L'épithélium du système respiratoire dérive de l'endoderme

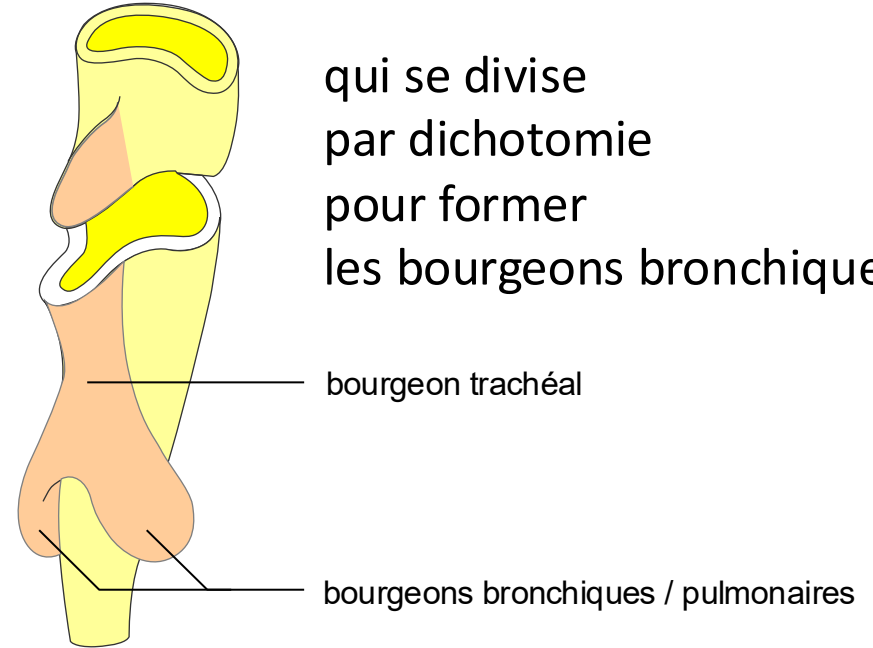
le diverticule respiratoire (4^è sem.)

forme le bourgeon trachéal

(vues
ventrolatérales)



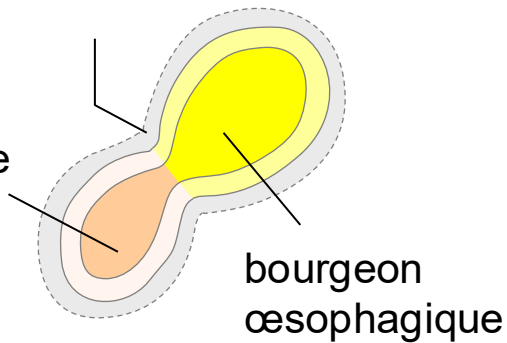
qui se divise
par dichotomie
pour former
les bourgeons bronchiques



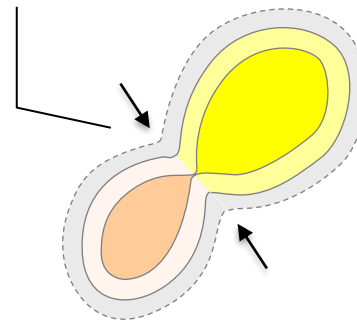
(coupes transversales)

sillon trachéo-œsophagique

diverticule
respiratoire

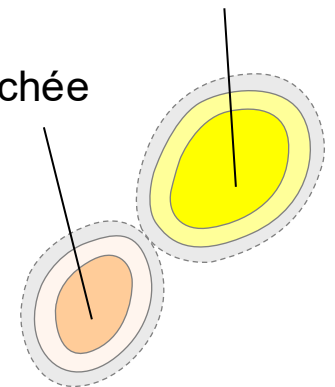


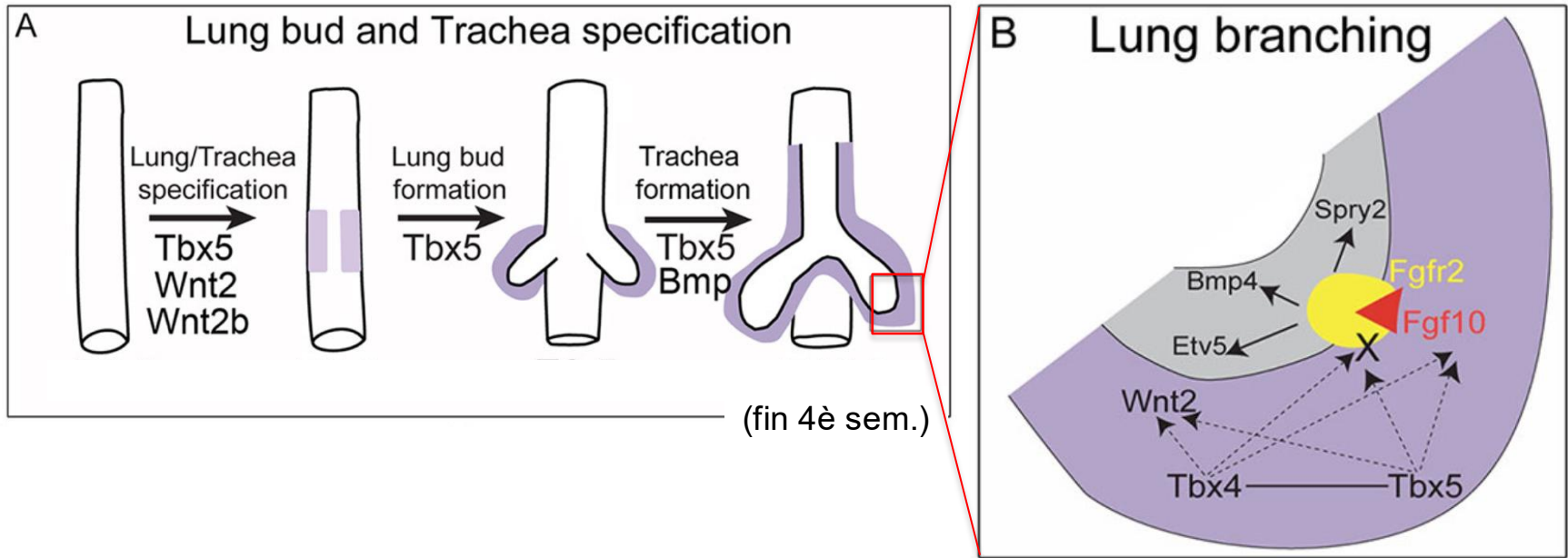
septum trachéo-œsophagique



œsophage

trachée





Les cellules progénitrices de la trachée, bronches et poumons sont spécifiées collectivement dans l'endoderme de l'intestin antérieur par activation de la voie de signalisation « Wnt / β -caténine ».

Ensuite, le mésoderme de l'intestin antérieur (dérivé du *més. latéral splanchnique*) produit localement du *Fgf10*, qui induit l'expression du récepteur *Fgfr2* dans l'endoderme du bourgeon trachéal ; la liaison de *Fgf10* au récepteur *Fgfr2* est nécessaire pour le maintien des *dichotomies* et la formation des *poumons*.

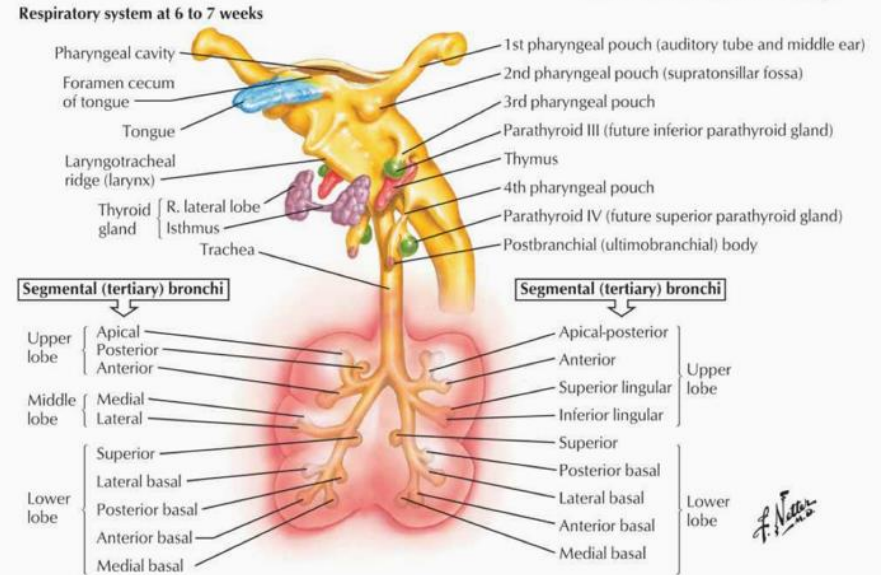
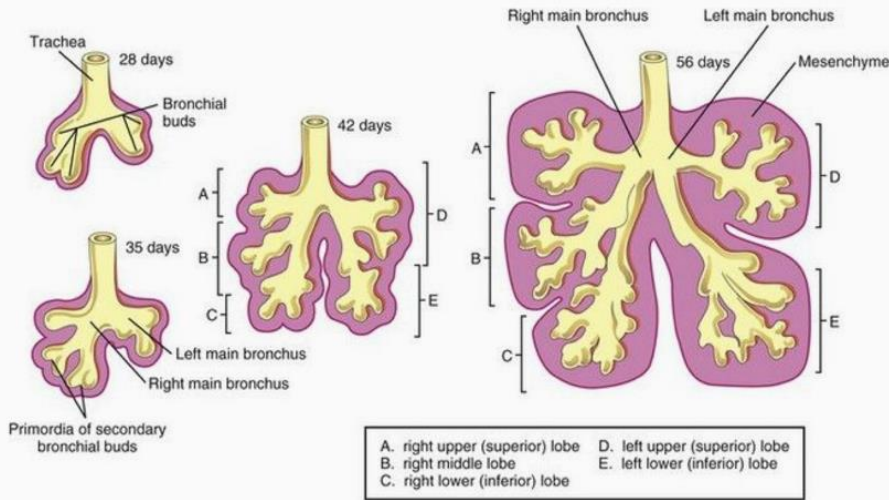
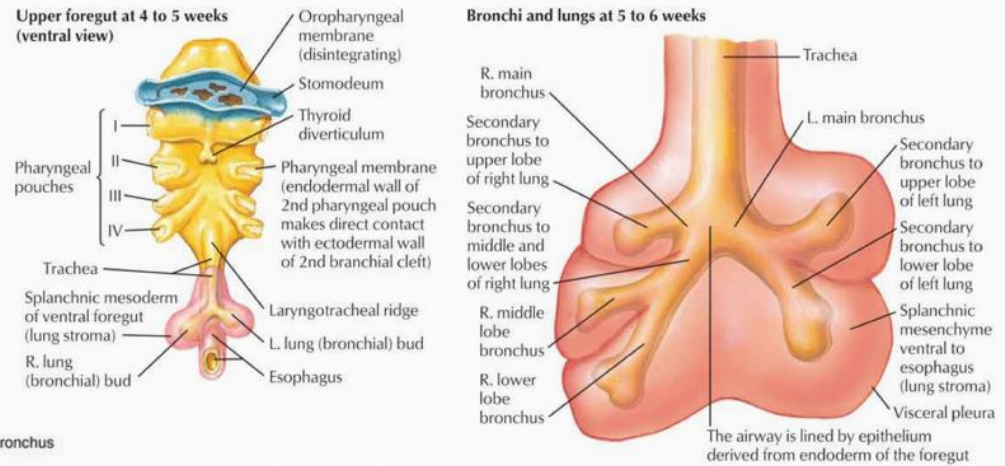
Le més. latéral splanchnique formera la paroi de la plèvre collée aux poumons.

La perte du gène *Fgfr2* chez la souris n'empêche pas la formation de la trachée, mais déclenche une agénésie pulmonaire

RAPPEL : *Fgf10* et *Tbx4* et *5* sont aussi impliqués dans le développement des membres !!!

lobes pulmonaires

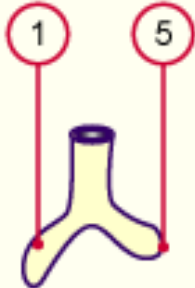
FIGURE 5.7 THE AIRWAY AT 4 TO 7 WEEKS



Le diverticule laryngo-tracheal grandit ventralement à partir l'intestin antérieur et commence les dichotomies dès la 4^è sem. Il comprend la splanchnopleure et l'endoderme. En tout il y aura une vingtaine de divisions dichotomiques (2^{20} , comme les bourgeons urétériques). La 1^è division est à l'origine des poumons; la 2^è forme les bourgeons des lobes pulmonaires, etc.

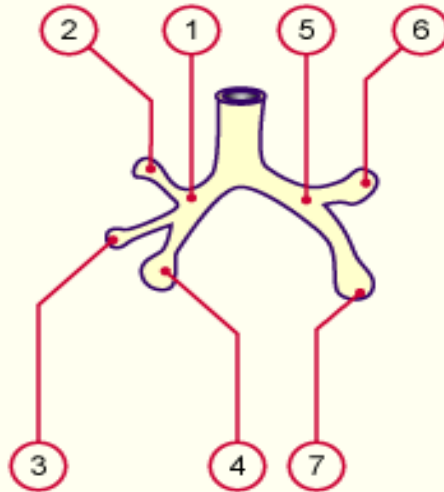
formation des lobes pulmonaires

14 - 33



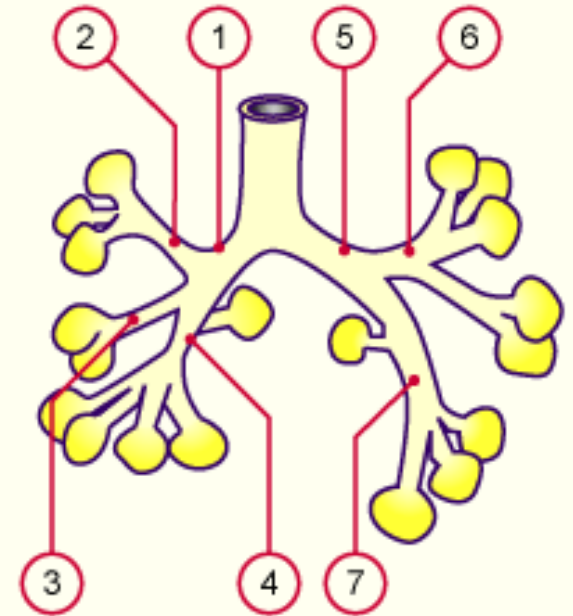
la 1ère division forme les bourgeons bronchiques (les 2 bronches principales ou souches)

16 - 39



la 2è division forme les bourgeons des lobes pulmonaires (3 bronches lobaires à droite et 2 br. lobaires à gauche)

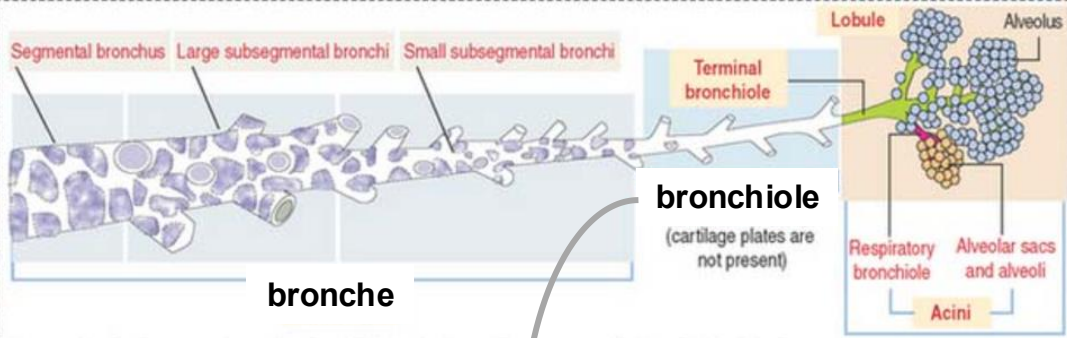
23 - 56



- 1 bronche principale droite
- 2 lobe pulmonaire supérieur droit
- 3 lobe pulmonaire moyen
- 4 lobe pulmonaire inférieur droit
- 5 bronche principale gauche
- 6 lobe pulmonaire supérieur gauche
- 7 lobe pulmonaire inférieur gauche

la 3è division forme les bourgeons des segments bronchopulmonaires (bronches segmentaires)

(chaque lobe pulmonaire est divisé en plusieurs segments pulmonaires)



- 1 Bronchiole respiratoire
- 2 Canal alvéolaire
- 3 Sac alvéolaire
- 4 Alvéoles

bronches
(avec du cartilage)

bronchioles

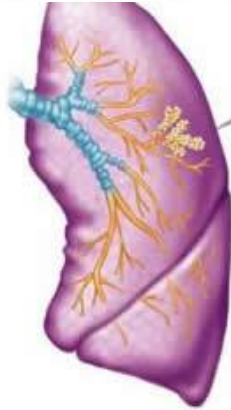bronchioles terminales

bronchioles respiratoires

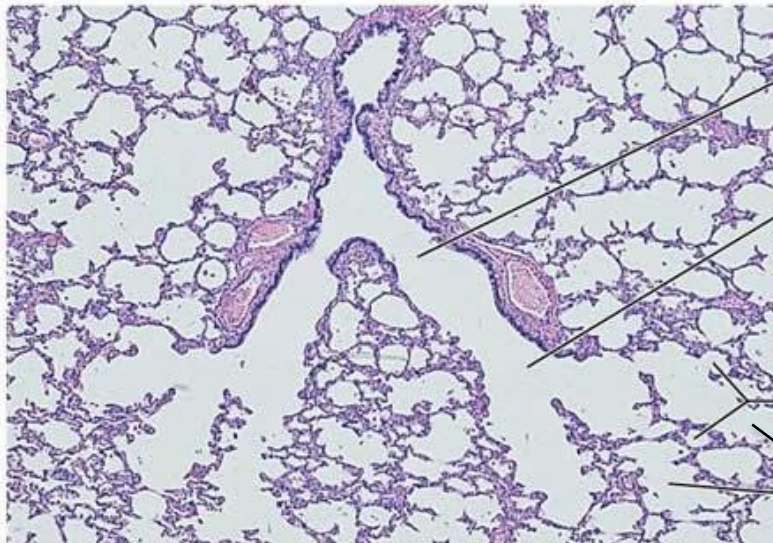
canaux alvéolaires

sacs alvéolaires

alvéoles



(a)



(b)

1 bronchioles respiratoires

bronchiole terminale

canal alvéolaire

4 alvéoles

2 canal alvéolaire

3 sacs alvéolaires

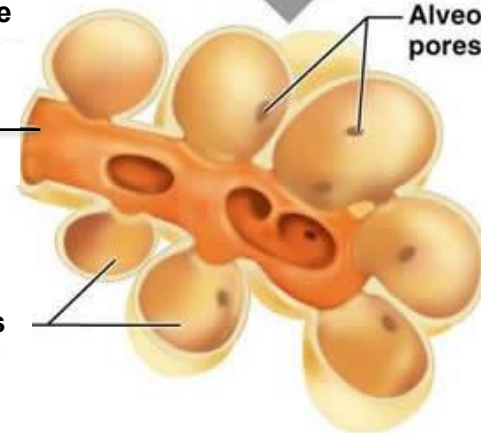
1 bronchiole respiratoire

2 canal alvéolaire

4 alvéoles

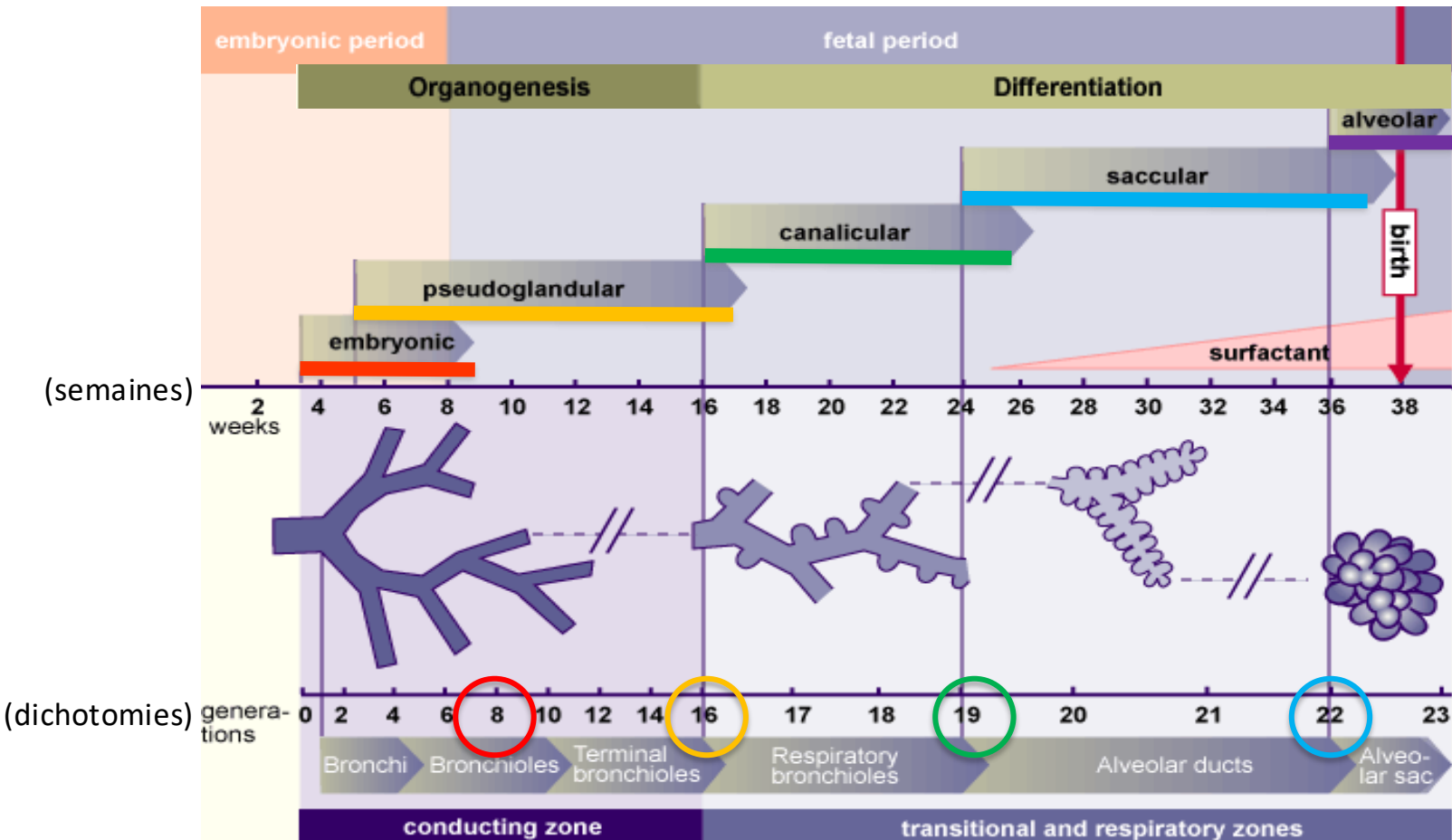
3 sacs alvéolaires

Alveolar pores



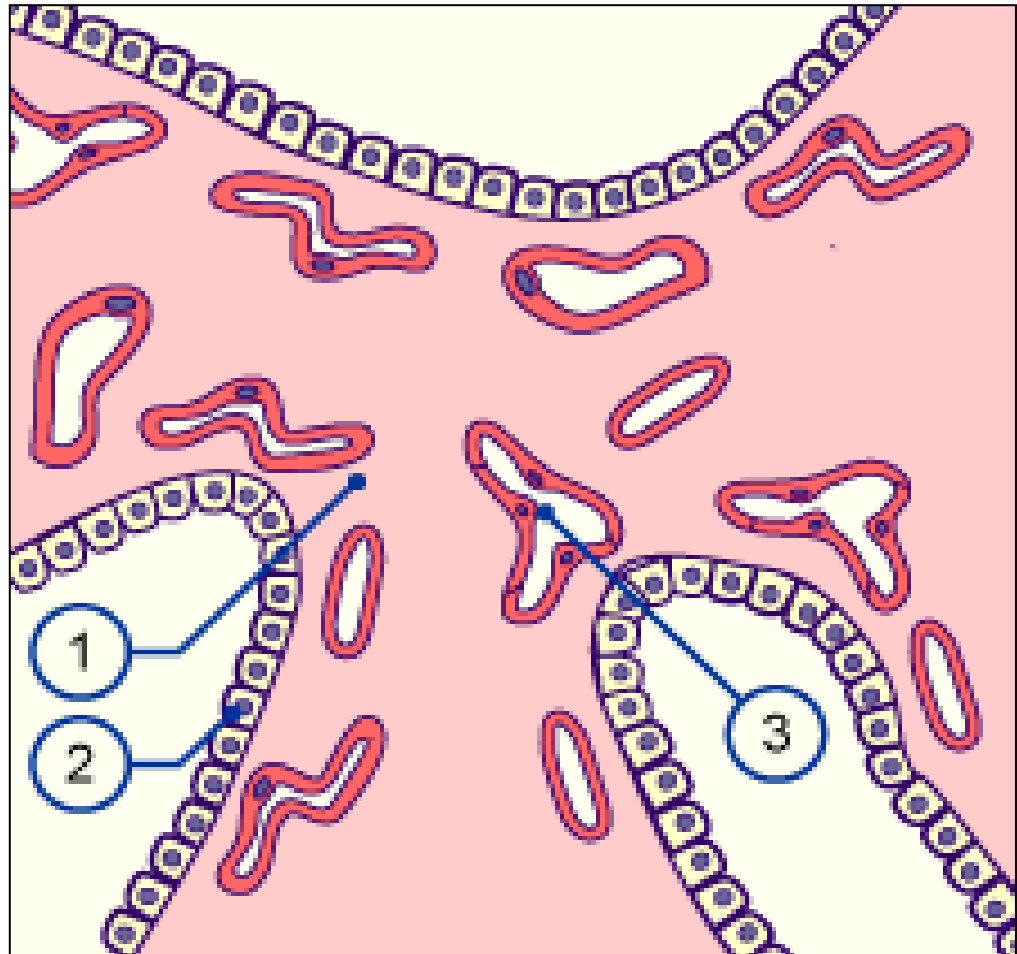
développement pulmonaire

- Stade embryonnaire (4^{ème} à 8^{ème} semaine) – bronchioles
- Stade pseudoglandulaire (5^{ème} à 17^{ème} semaine) – bronchioles terminales
- Stade canaliculaire (16^{ème} à 26^{ème} semaine) – bronchioles respiratoires : **différenciation épithéliale ; « barrière air-sang »**
- Stade sacculaire (24^{ème} semaine à la naissance) – canaux alvéolaires : **expansion alvéolaire ; surfactant**
- Stade alvéolaire (36^{ème} sem. au 18^{ème} mois post-partum) – sacs alvéolaires et alvéoles
- Stade de la maturation micro-vasculaire (naissance jusqu'à la 2-3^{ème} année)



tissu pulmonaire au «stade pseudoglandulaire» (*bronchioles terminales*)

- 1 mésenchyme pulmonaire
- 2 pneumocytes de type II
- 3 capillaires



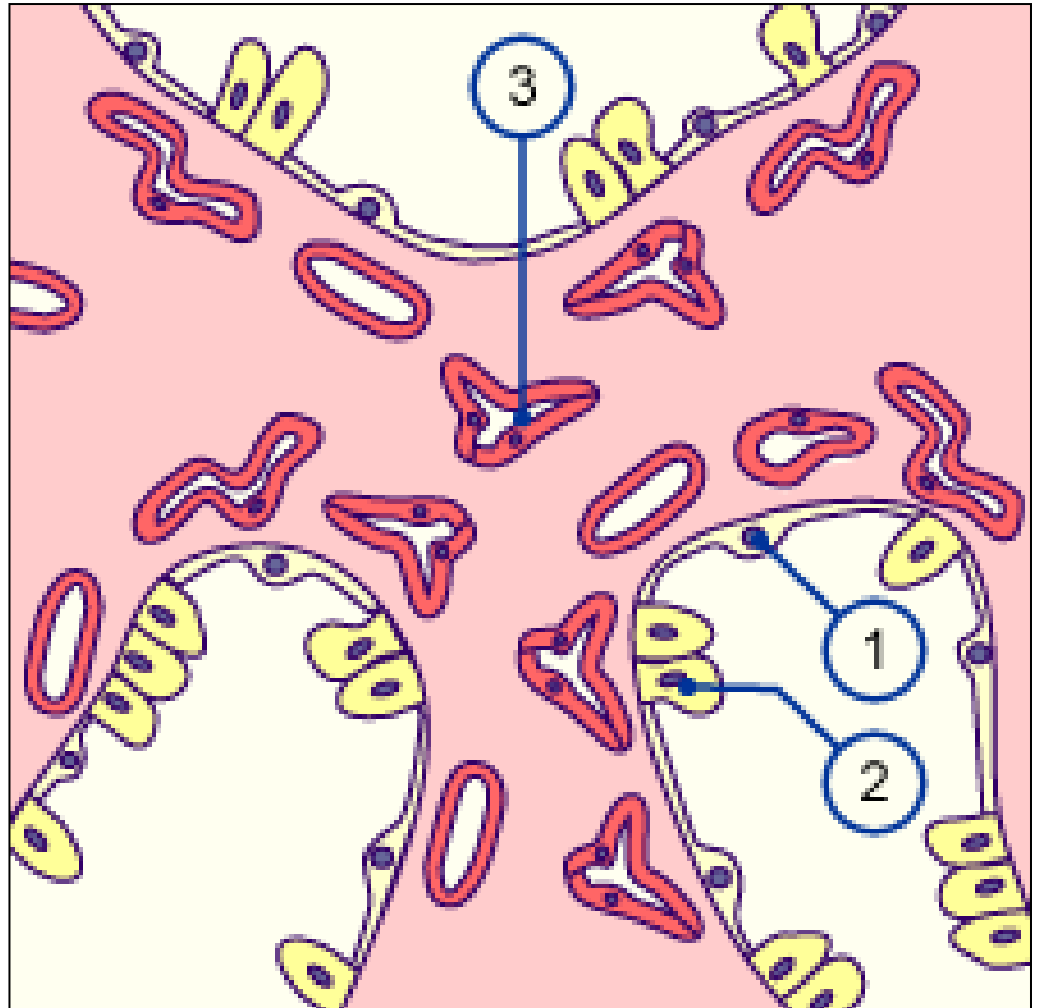
(5^{ème} à 17^{ème} semaine)

tissu pulmonaire au «stade canaliculaire» (*bronchioles respiratoires*)

1. pneumocytes de type I
(*cellules aplaties*)
2. pneumocytes de type II
3. capillaires

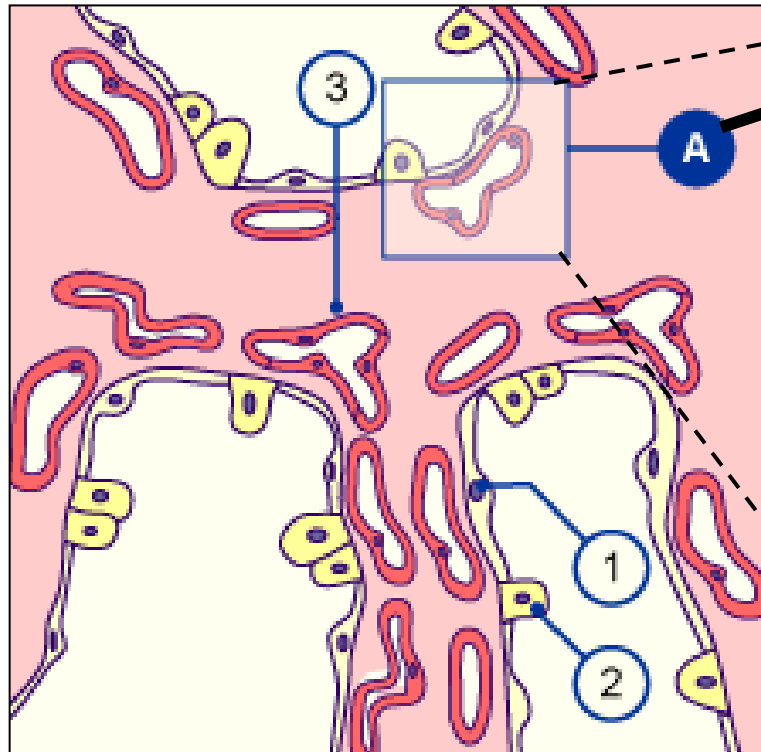
***différenciation épithéliale ;
début de formation de la
« barrière air-sang »***

(16^{ème} à 26^{ème} semaine)



tissu pulmonaire au «stade sacculaire» (canaux alvéolaires) (24^{ème} semaine à la naissance)

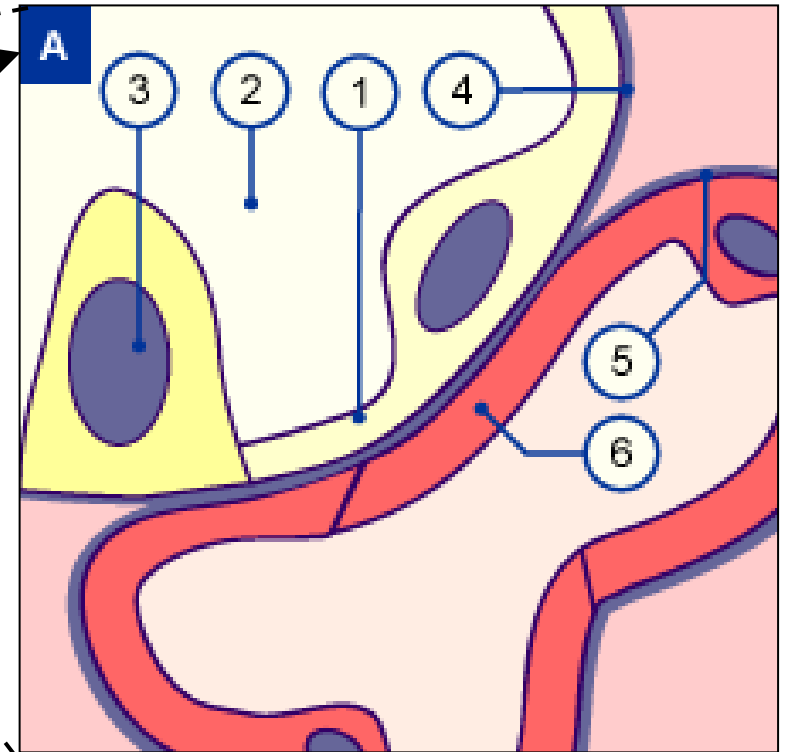
« barrière air-sang »



(24^{ème} sem.
à naissance)

- 1 pneumocytes de type I
- 2 pneumocytes de type II
- 3 capillaires

Les **pneumocytes de type II** commencent à sécréter le **surfactant**



- 1 **pneumocytes de type I**
- 2 **espace sacculaire**
- 3 **pneumocytes de type II**
- 4 **membrane basale** de voies respiratoires
- 5 **membrane basale** des capillaires
- 6 **endothélium des capillaires**

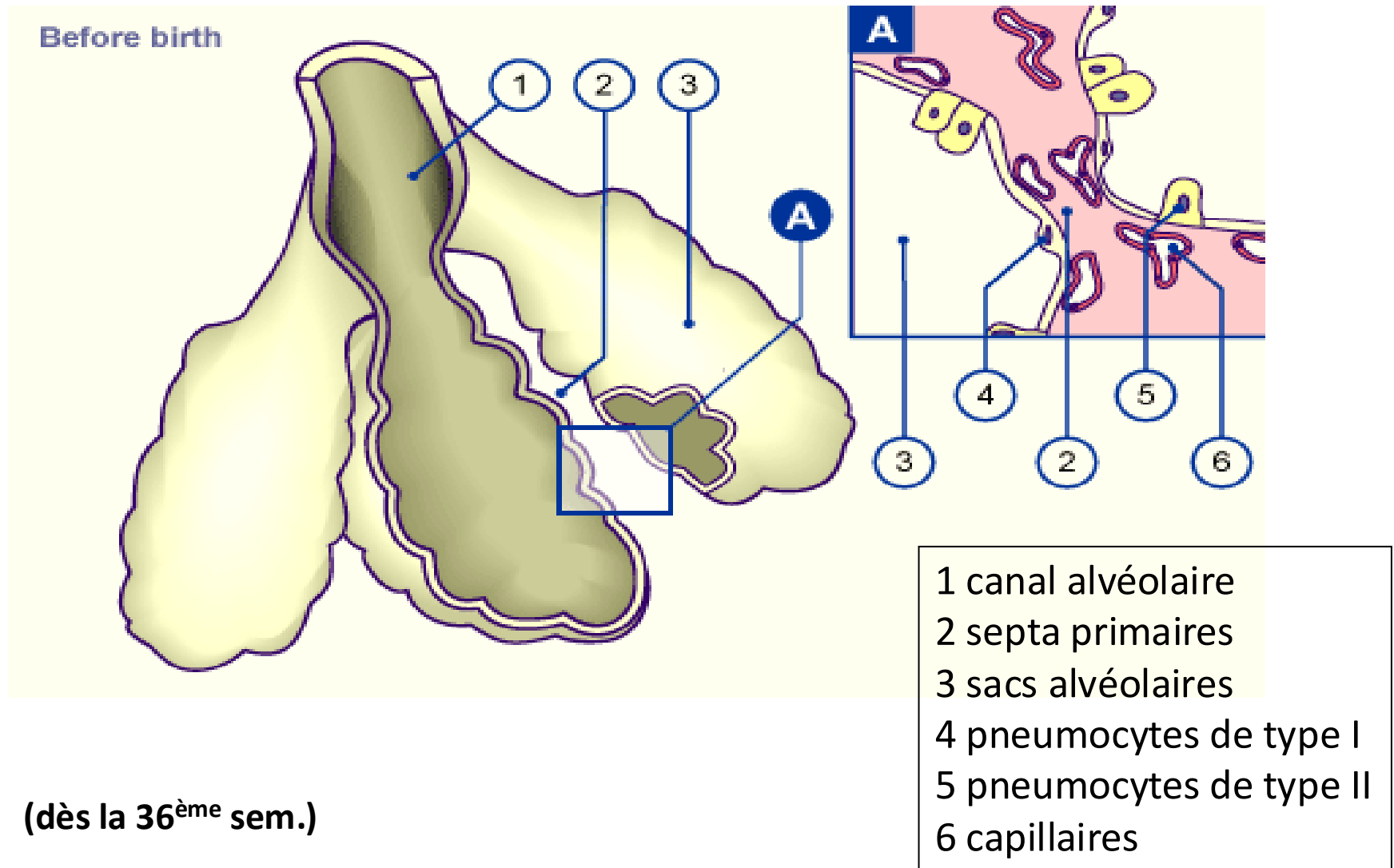
le surfactant

- = **surface active agent**.
- composé de **glycérophospholipides**, de **protéines spécifiques**, de **graisses neutres** et de **cholestérol**.
- Il recouvre la **surface alvéolaire** et **réduit la tension superficielle**, empêchant les alvéoles de collaber (=s'affaisser) lors de l'expiration, au moment de la naissance.

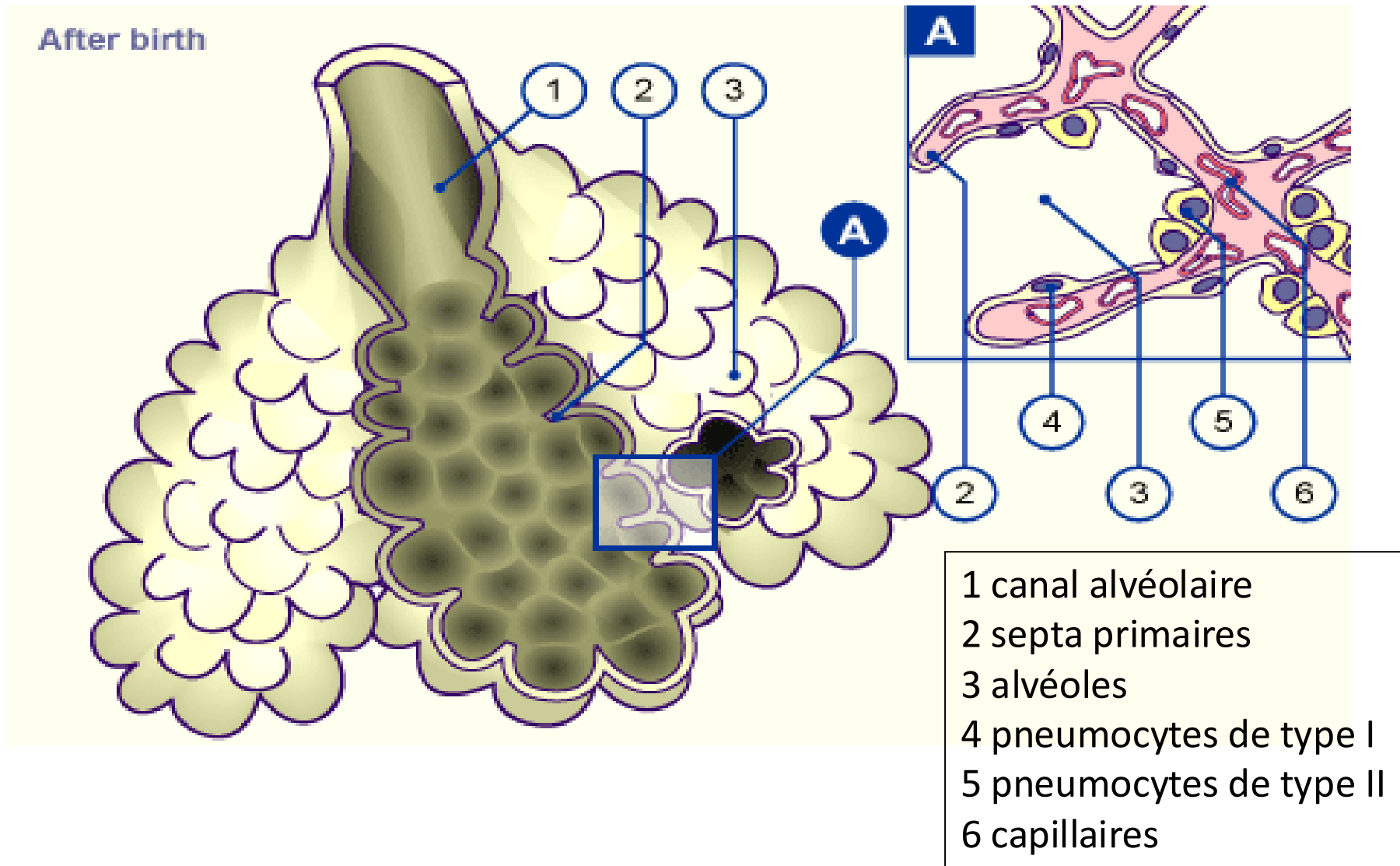
détresse respiratoire du nouveau-né

- Difficulté respiratoire qui survient rapidement, dans les heures qui suivent la naissance.
- Appelée aussi « maladie des membranes hyalines ».
- 2% des nouveaux nés ; surtout prématurés (80% à moins de 28 semaines, 60% entre 28 et 30 semaines, 30% à 31-32 semaines).
- Responsable de 30% des problèmes néonataux :
déficience en surfactant, p.ex. par immaturité des poumons.

«stade alvéolaire» avant la naissance (*sacs alvéolaires*; à la naissance: *alvéoles* distinctes)



«stade alvéolaire» après la naissance



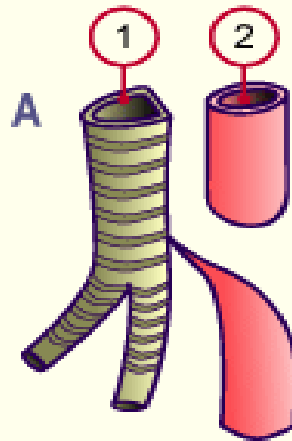
(formation de nouvelles alvéoles: jusqu'au 18^{ème} - 24^{ème} mois post-partum)

(maturation alvéolaire micro-vasculaire: plusieurs années)

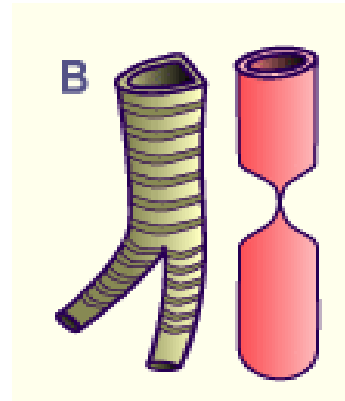
Altération de la séparation du bourgeon pulmonaire et de l'œsophage : fistules laryngotrachéales

1. trachée 2. œsophage

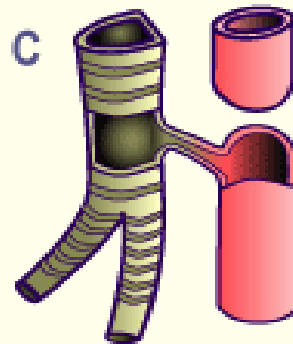
A. Atrésie de l'œsophage
avec fistule non
communicante



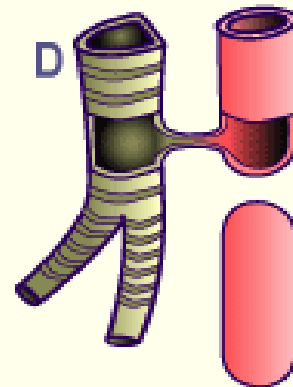
B. Atrésie de l'œsophage



C. Atrésie de l'œsophage
avec fistule de sa partie
inférieure avec la trachée



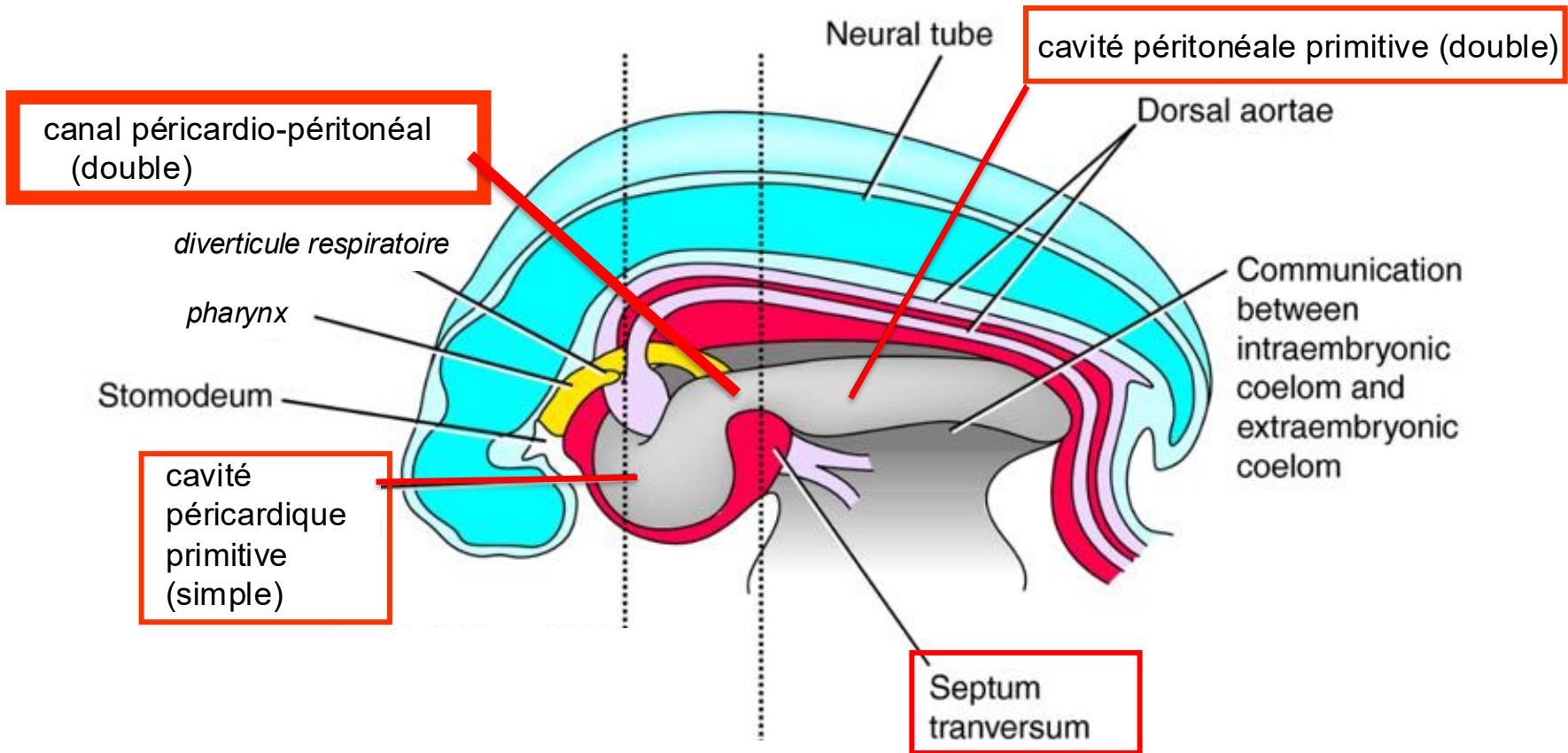
D. Atrésie de l'œsophage
avec fistule de sa partie
supérieure avec la trachée



RAPPEL

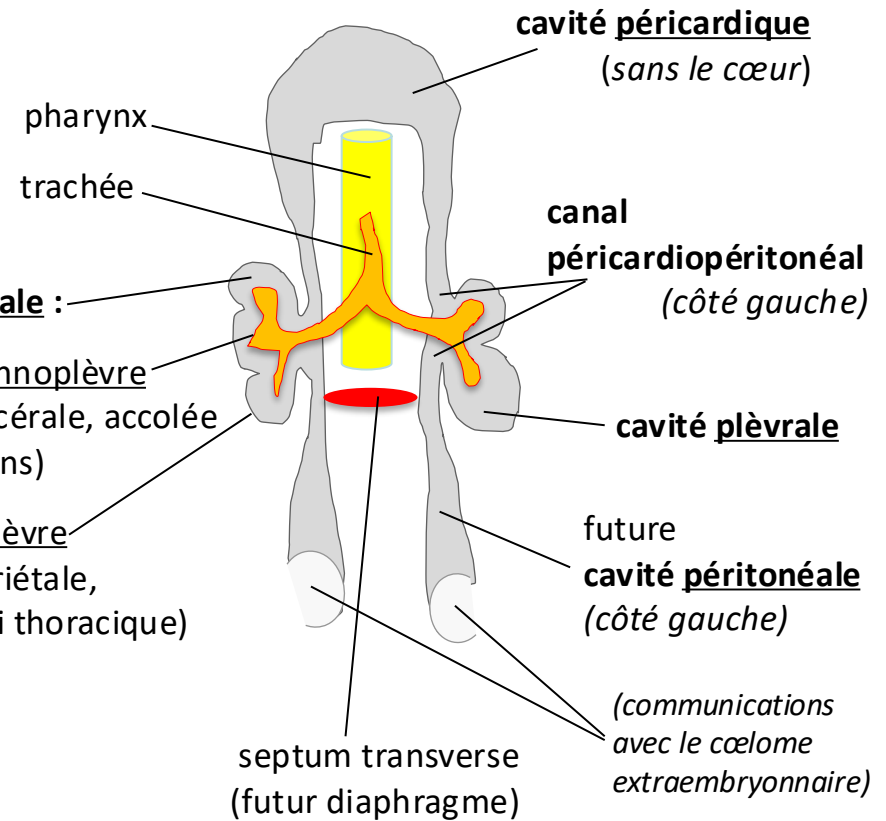
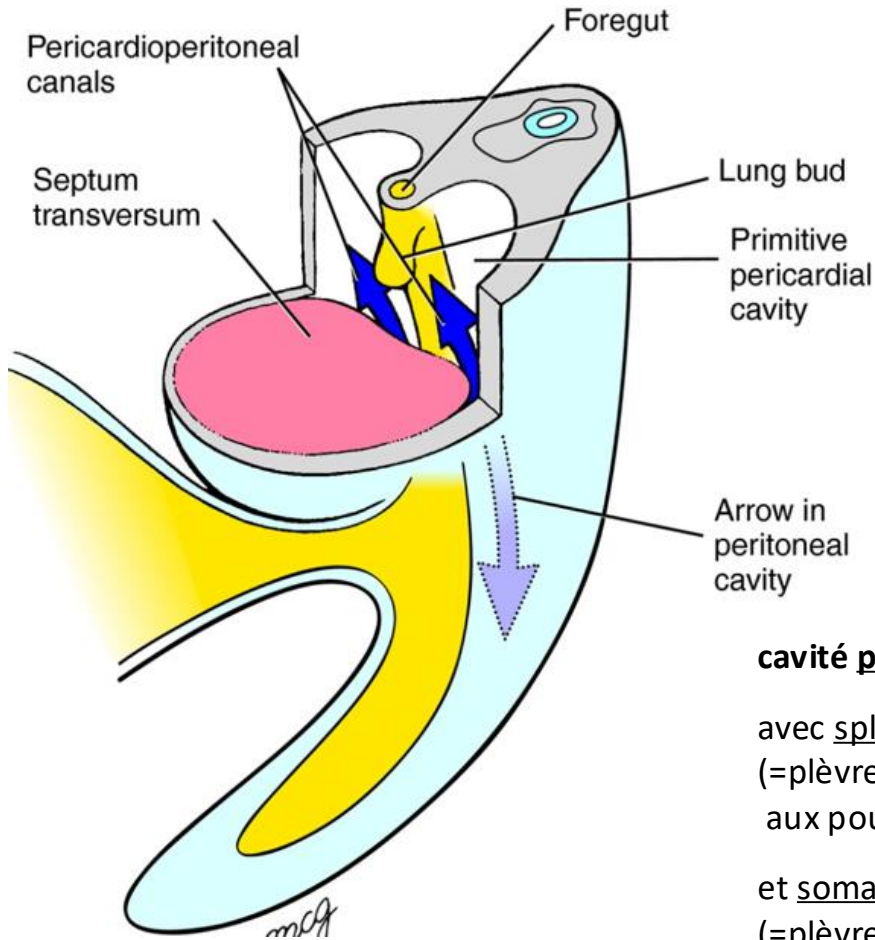
Trachea and lungs movie – from 2'10"

le développement des poumons affecte le cloisonnement du cœlome intraembryonnaire (en fer-à-cheval)



Les ébauches des poumons se forment au niveau du passage entre la partie antérieure du cœlome, la cavité péricardique primitive, et la partie postérieure, c.-à-d. la future cavité péritonéale (double) : les canaux péricardio-péritonéaux (canal double). Ils se trouvent au niveau du diaphragme (septum transversum).

les poumons grandissent au niveau des canaux péricardiopéritoneaux



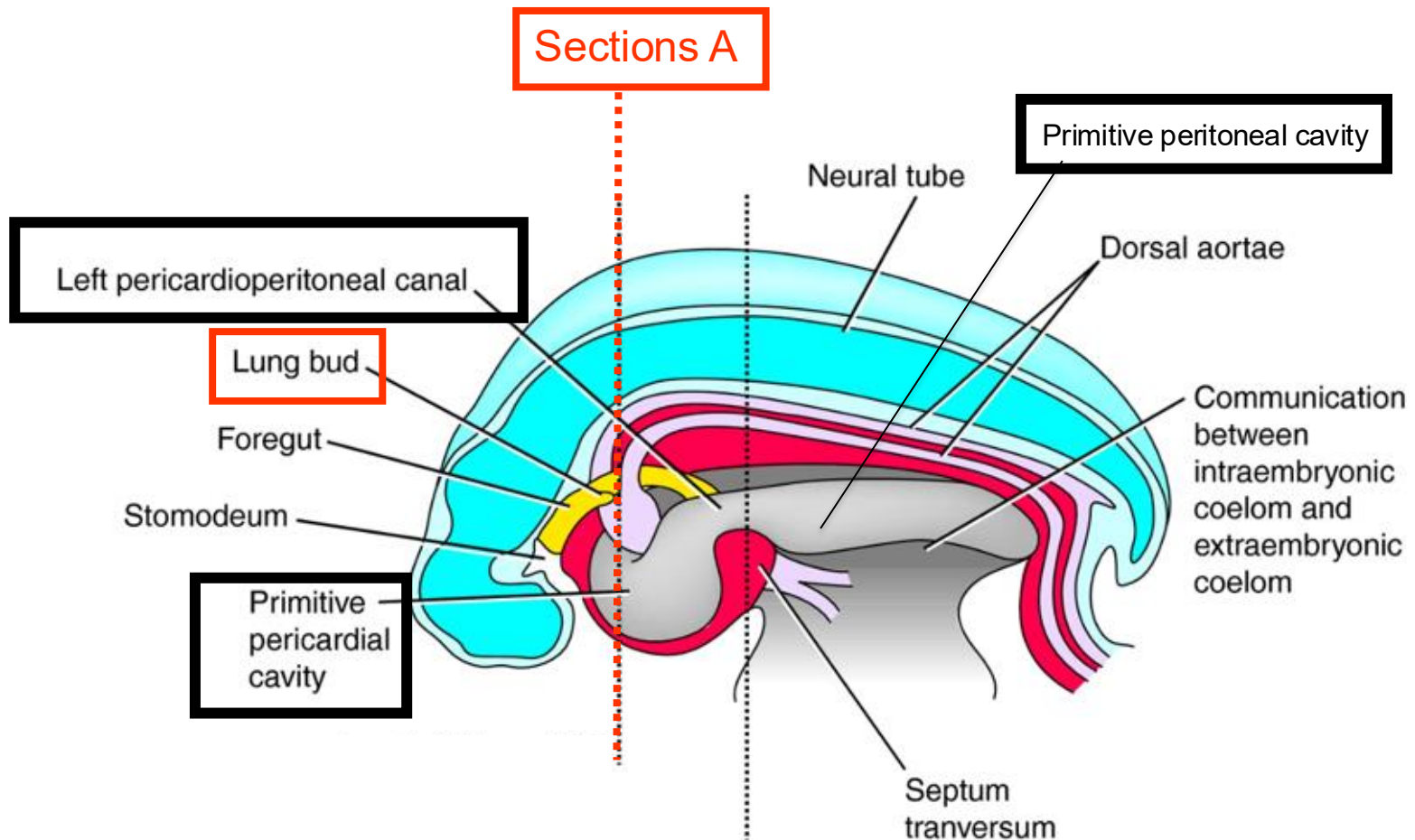
(6^e sem.; cœlome, vue ventrale)

division du célome intraembryonnaire

- *membranes pleuropéricardiques* (péricarde fibreux : cavité péricardique)
- *membranes pleuropéritonéales* (partie postérieure –dorsale, du diaphragme : bloquent les canaux péricardiopéritonéaux)

tous les deux (replis pleuropéricardiques et pleuropéritonéaux)
sont dérivés de la somatopleure (=mésoderme latéral somatique)

membranes (replis) pleuropéricardiques (= *péricarde fibreux*)



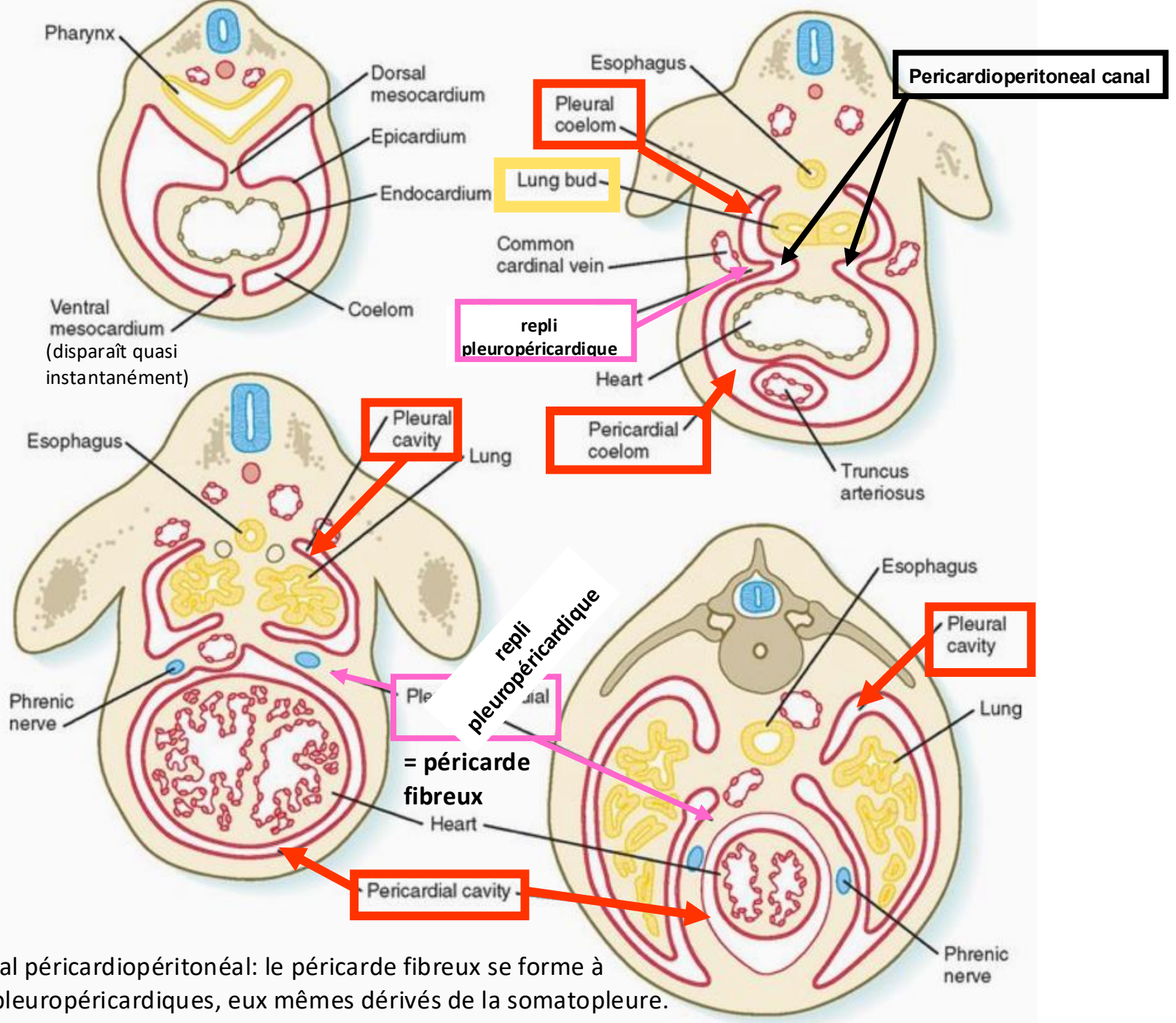
Différence entre Péricarde et Péricarde Fibreux :

- **Péricarde (Global)** : Il s'agit de l'enveloppe complète (le sac) composée de deux parties : le péricarde fibreux (externe) et le péricarde séreux (interne).
- **Péricarde Fibreux** : C'est la couche externe, rigide, épaisse et inextensible qui protège le cœur, le fixe dans le médiastin et l'empêche de trop se dilater.
- **Péricarde Séreux** : La couche interne, divisée en un feuillet pariétal (tapissant le péricarde fibreux) et un feuillet viscéral (l'épicarde), séparés par un liquide lubrifiant.

Qu'est-ce que l'Épicarde ?

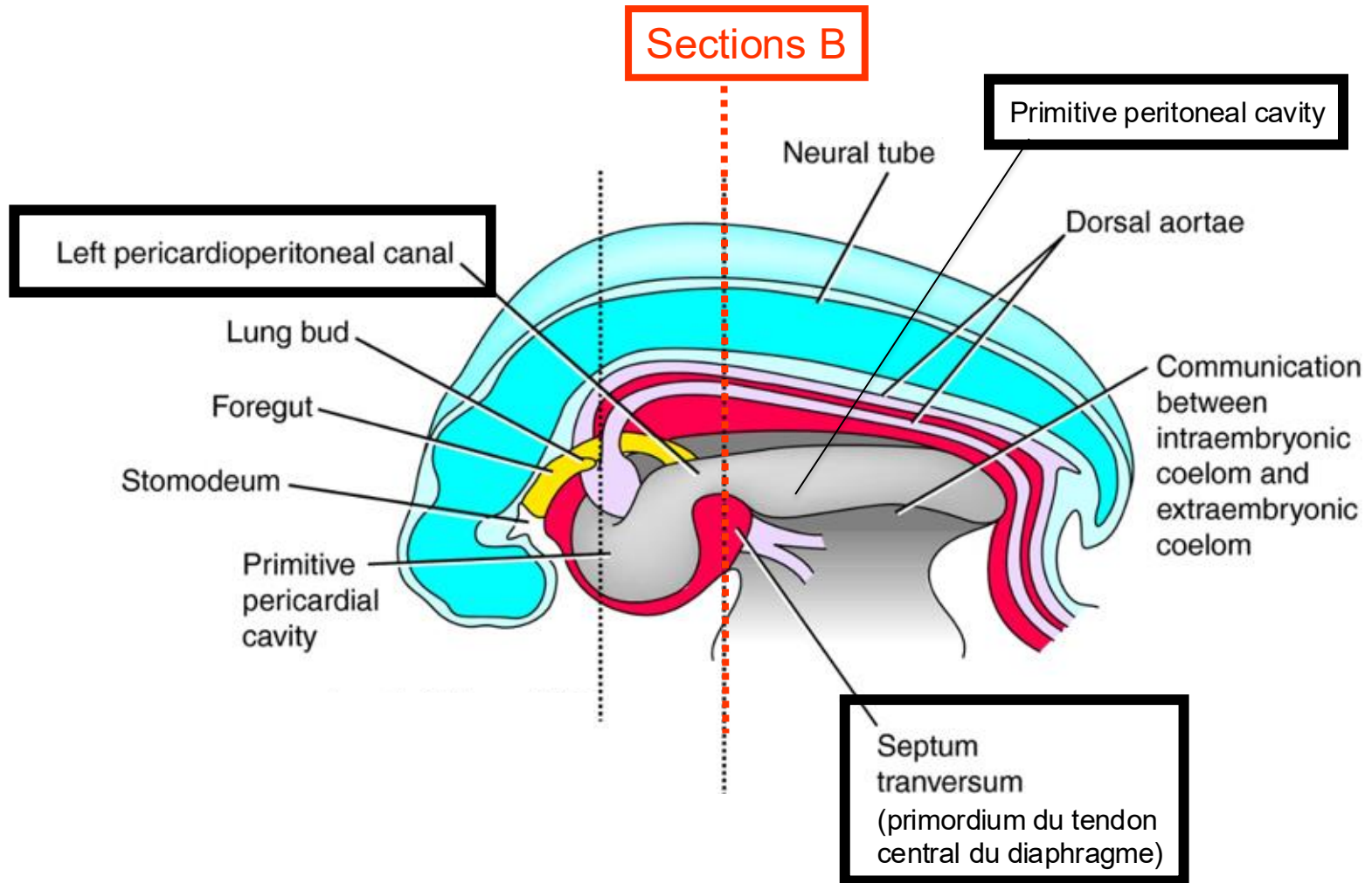
- **Définition** : L'épicarde est le feuillet viscéral du péricarde séreux.
- **Localisation** : C'est la couche la plus superficielle de la paroi cardiaque, recouvrant directement le muscle cardiaque (myocarde).
- **Fonction** : Il forme la paroi externe du cœur et contient les vaisseaux coronaires ainsi que des graisses.

Sections A

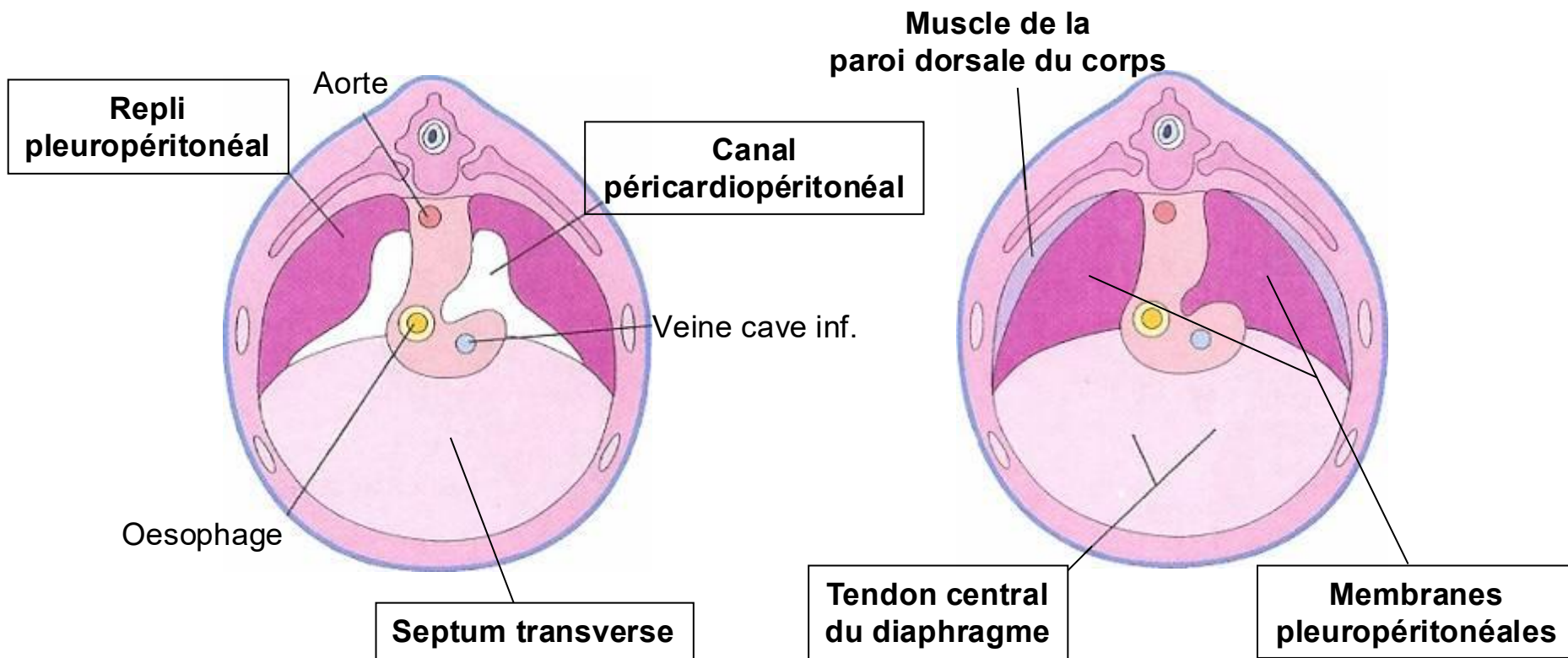


au niveau du canal péricardiopéritonéal: le péricarde fibreux se forme à partir des replis pleuropéricardiques, eux mêmes dérivés de la somatopleure.

membranes (replis) pleuropéritonéales (*forment la partie postérieure du diaphragme*)



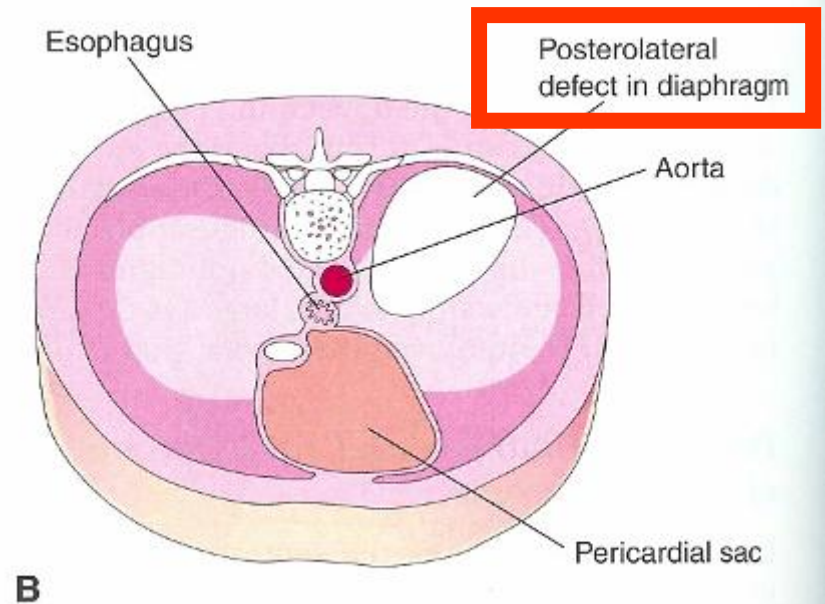
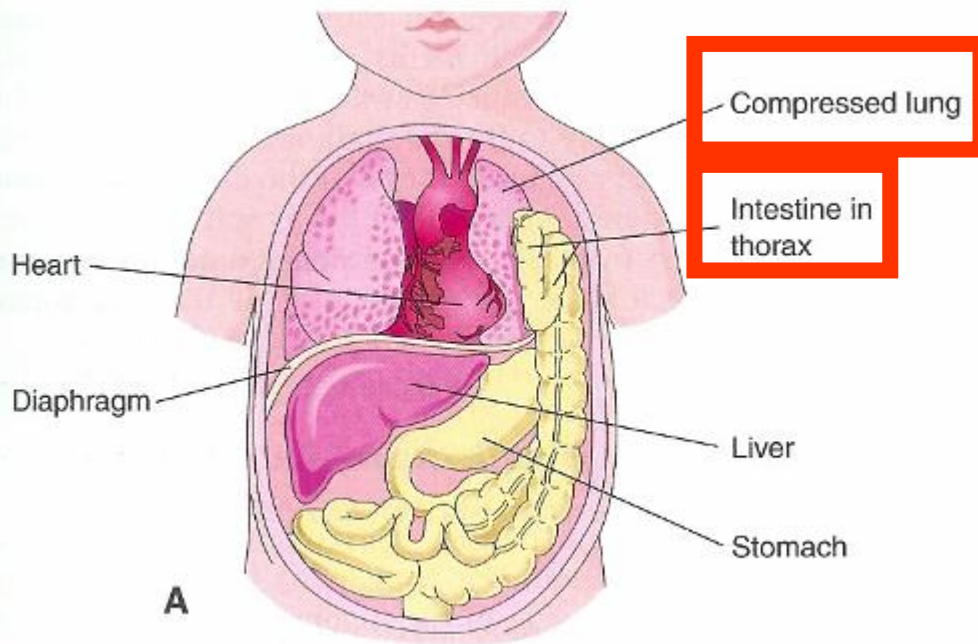
Sections B



à ce niveau, le mésoderme somatique forme les replis pleuropéritonéaux, qui ferment les canaux péricardiopéritonéaux gauche et droit

hernie diaphragmatique congénitale

défaut de formation de la membrane pleuropéritonéale
(le plus souvent à gauche)

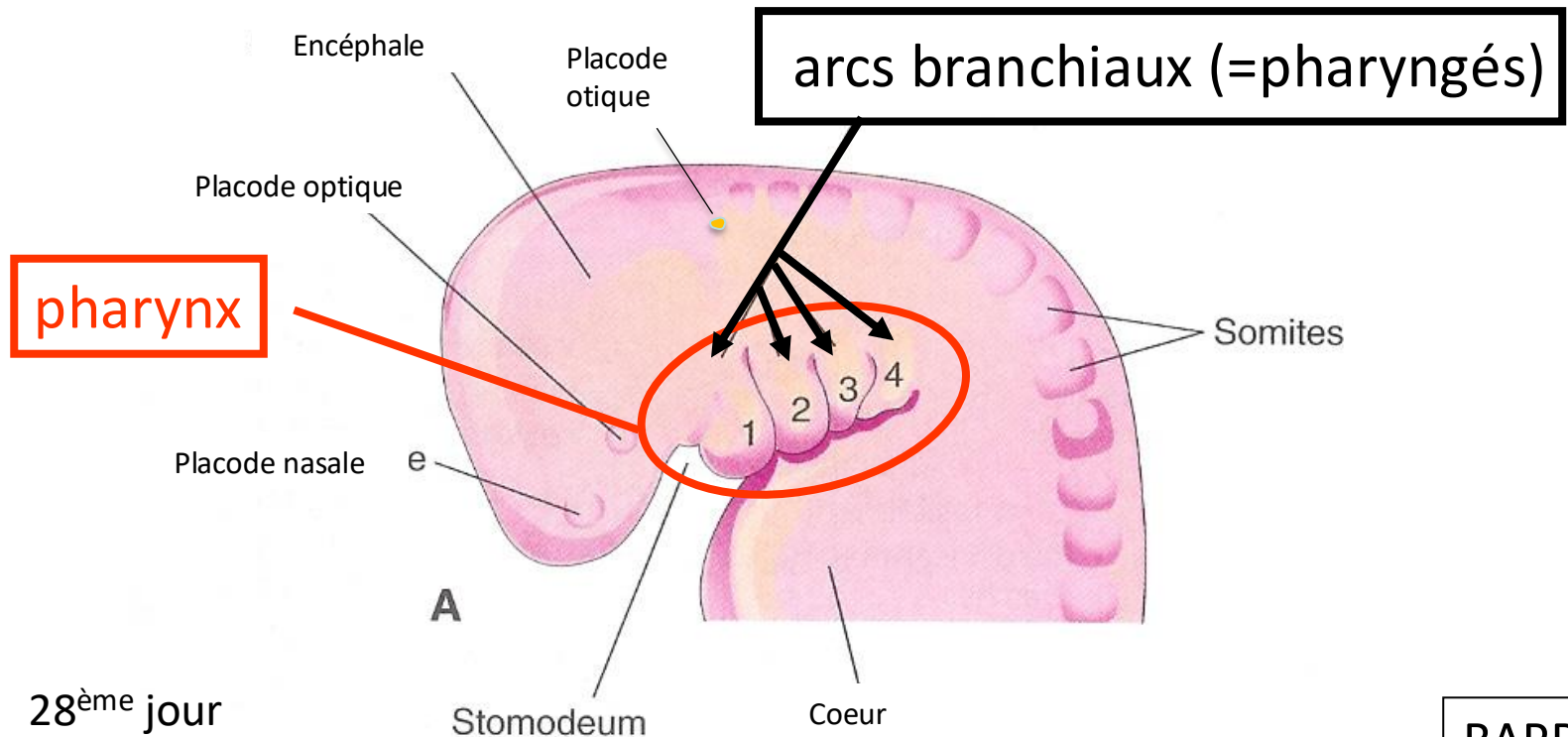


développement du cou et de la face :

face, cavités buccale et nasale, yeux, oreilles

les arcs branchiaux et le pharynx

- pharynx : partie rostrale de l'intestin primitif antérieur (= endoderme)
- limité latéralement et ventralement par cinq paires de colonnes mésodermiques qui se rejoignent ventralement: les arcs branchiaux (correspondent aux somites dans région antérieure du corps)



28^{ème} jour

RAPPEL

arcs branchiaux

- Les **somites** se développent entre le mésencéphale et la partie caudale du tube neural. Au-dessus, entre la membrane oropharyngée et le cœur, se développent **les arcs branchiaux**.

- Chez les mammifères il y a 6 paires d'arcs branchiaux, mais les paires 5^e et 6^e fusionnent et sont rudimentaires. Seul **4 paires** sont visibles à l'extérieur.

Stage 14
32 day
35 somite

optic
placode

frontonasal
prominence

nasal
placode

maxillary

stomodeum

1

mandibular

heart

2

liver

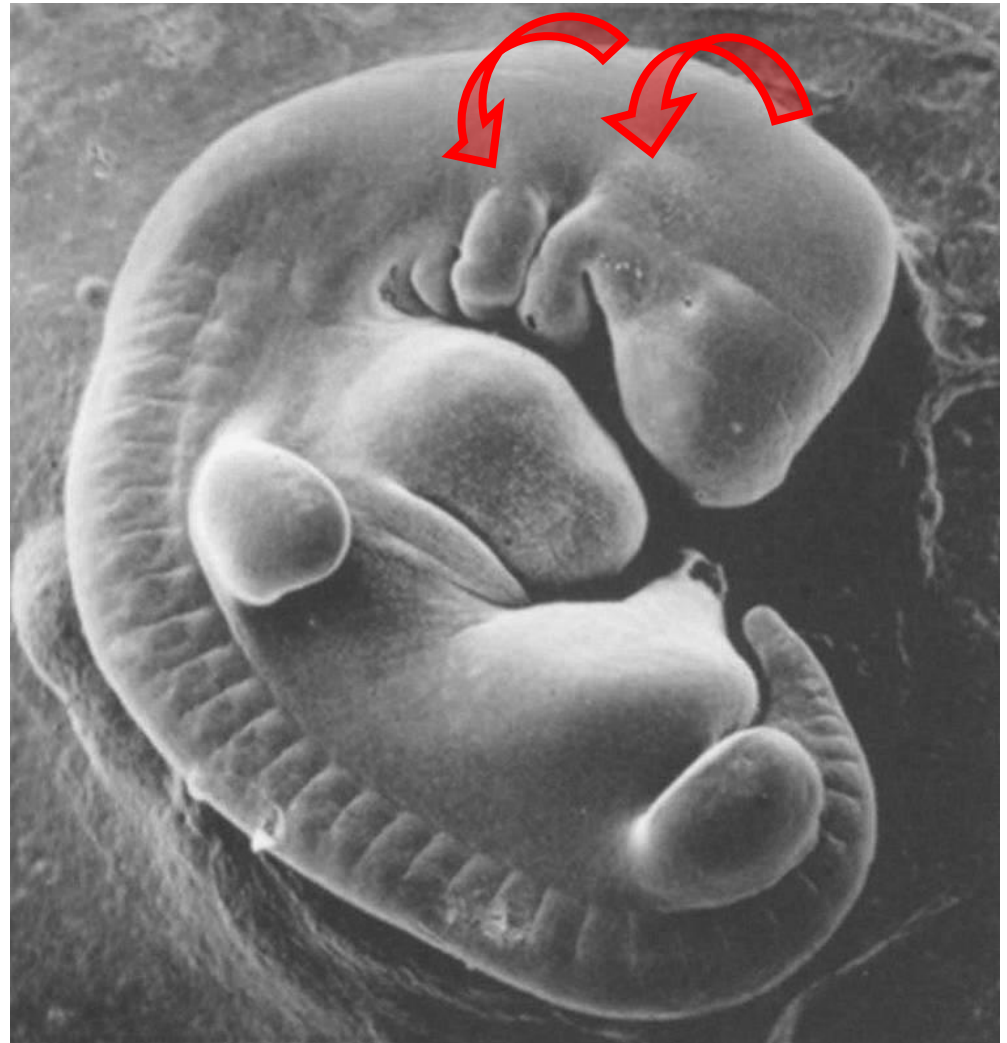
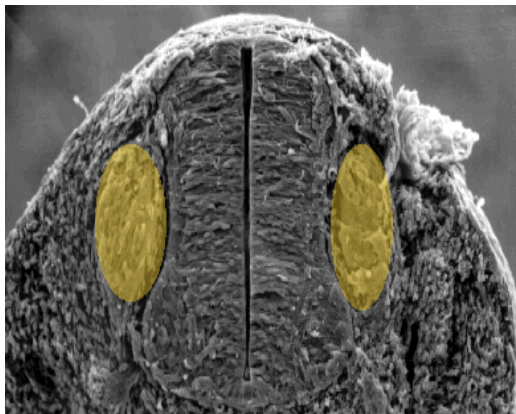
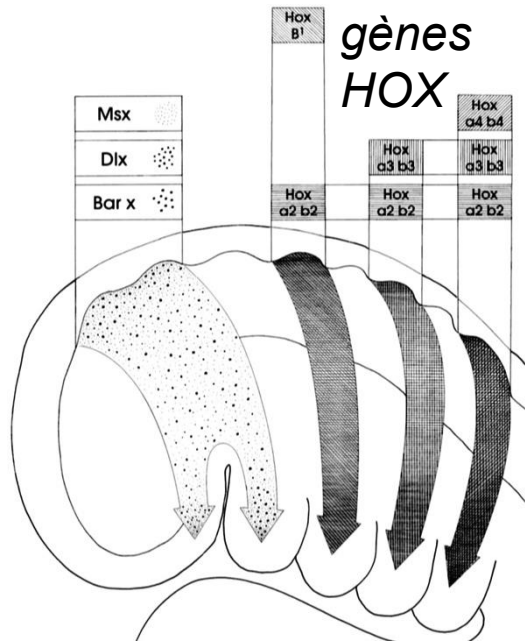
3

4

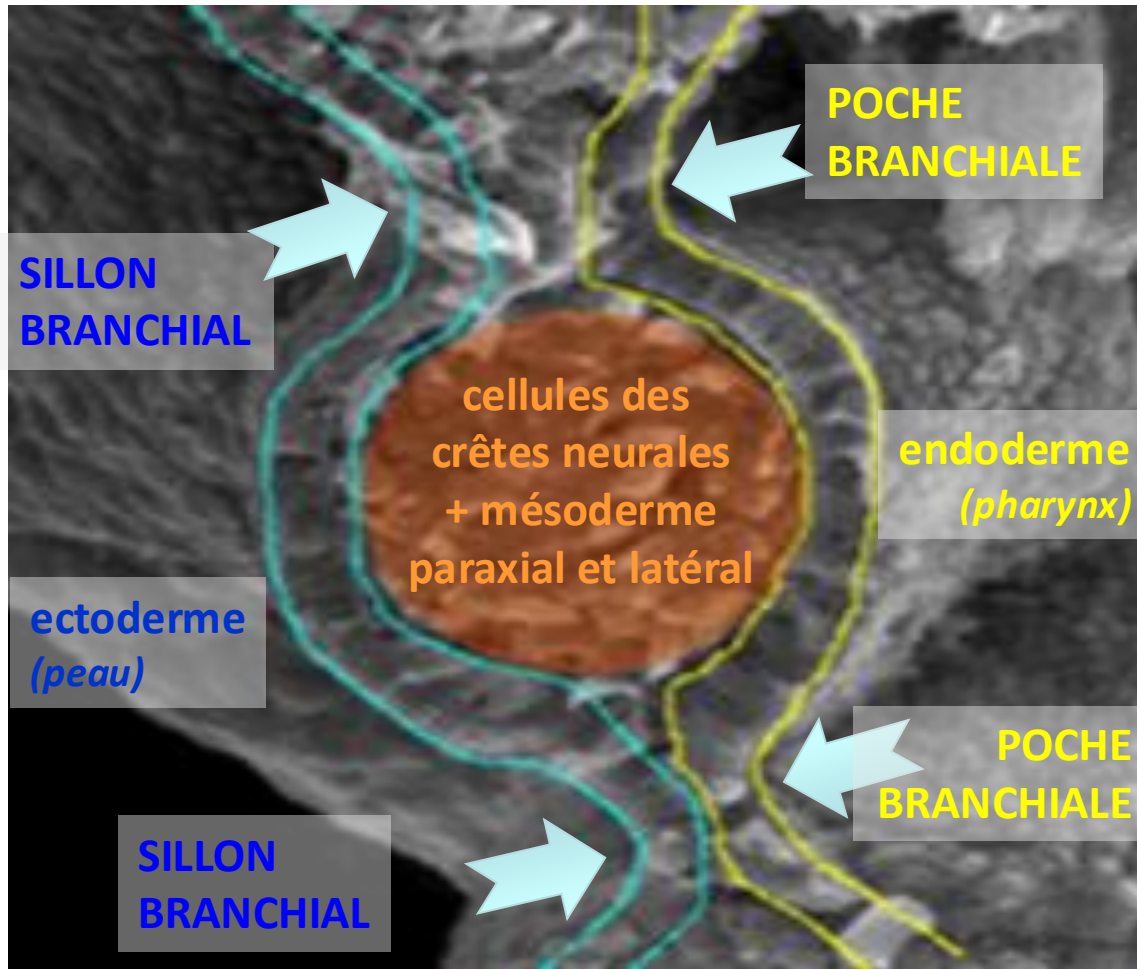
upper
limb bud

somites

Les arcs branchiaux et une partie de ses dérivés
(p.e. quelques éléments squelettiques de la face, bouche et cou)
sont formés avec la contribution
de cellules en provenance des crêtes neurales



Un arc branchial est délimité par 2 poches et 2 sillons branchiaux, et contient des cellules des crêtes neurales (non différenciées, formant un mésenchyme)



poches et sillons fusionnent chez les poissons, pour former les *fentes branchiales* (= *branchies*)



arcs branchiaux

- Les somites se développent depuis le mésencéphale jusqu'à la partie caudale du tube neural. Au-dessus, se développent **les arcs branchiaux**.
- Chez les mammifères il y a **5 paires** d'arcs branchiaux.
- Chaque arc fournit des dérivés cutanés, musculaires et osseux. Les éléments squelettiques des arcs branchiaux dérivent des **crêtes neurales** ; le mésoderme latéral forme les vaisseaux, et le m. paraxial forme la musculature.
- A chaque arc correspond un **nerf crânien**:

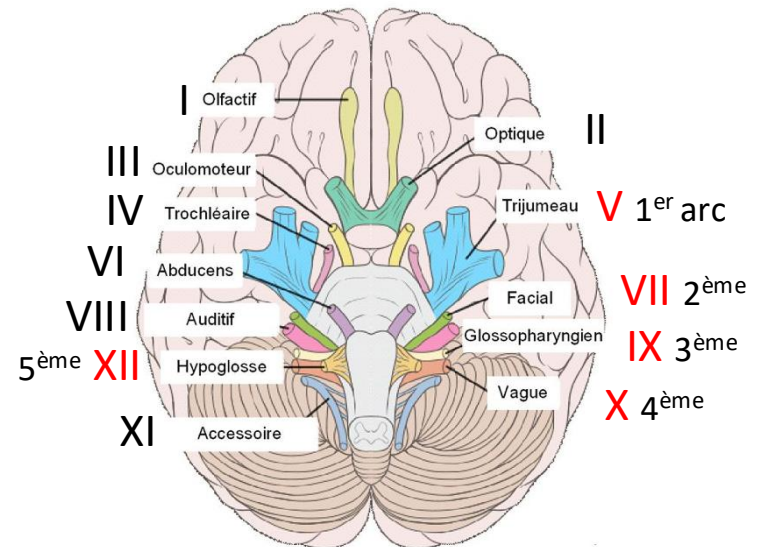
1^{er} arc nerf trijumeau (V),

2^{ème} arc nerf facial (VII),

3^{ème} arc nerf glossopharyngien (IX),

4^{ème} arc nerf vague (X),

5^{ème} arc nerf hypoglosse (XII).



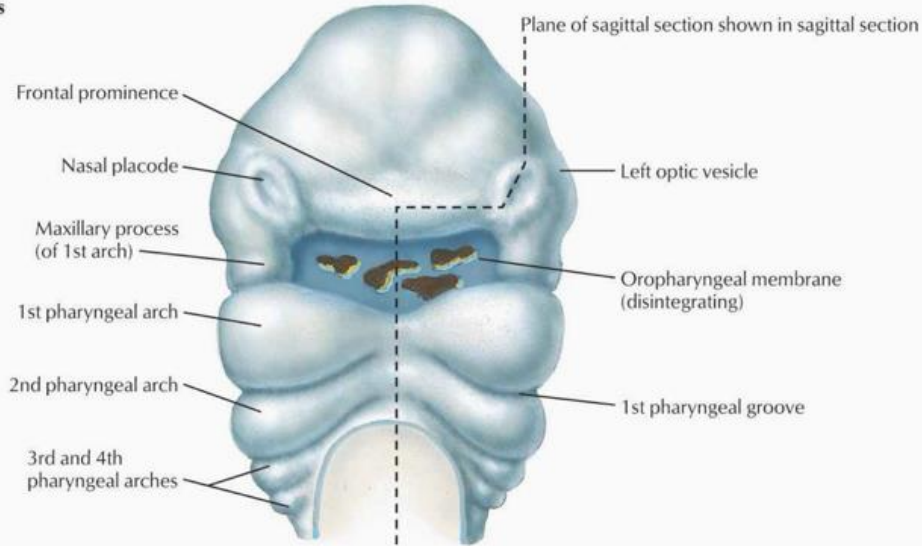
arcs branchiaux

- Les somites se développent depuis le mésencéphale jusqu'à la partie caudale du tube neural. Au-dessus, se développent **les arcs branchiaux**.
- Chez les mammifères il y a en principe **5 paires** d'arcs branchiaux.
- Chaque arc fournit des dérivés cutanés, musculaires et osseux. Les éléments squelettiques des arcs branchiaux dérivent des **crêtes neurales** ; le mésoderme latéral forme les vaisseaux, et le m. paraxial forme la musculature.
- A chaque arc correspond un **nerf crânien**:
1^{er} arc nerf trijumeau (V), 2^{ème} arc nerf facial (VII), 3^{ème} arc nerf glossopharyngien (IX), 4^{ème} arc nerf vague (X), 5^{ème} arc nerf hypoglosse (XII).
- A chaque arc branchial correspond une artère: **les arcs aortiques**. On en distingue 6 (le dernier arc aortique chemine en arrière du cinquième arc branchial).

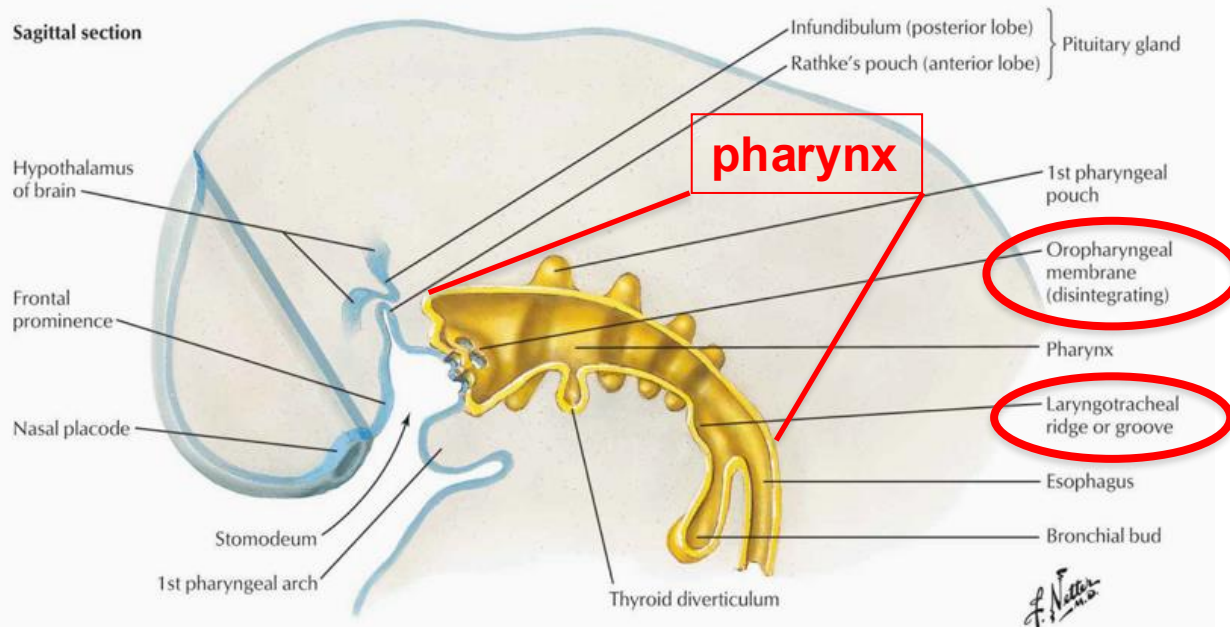
le pharynx embryonnaire

Embryo at 4 to 5 weeks

Ventral view



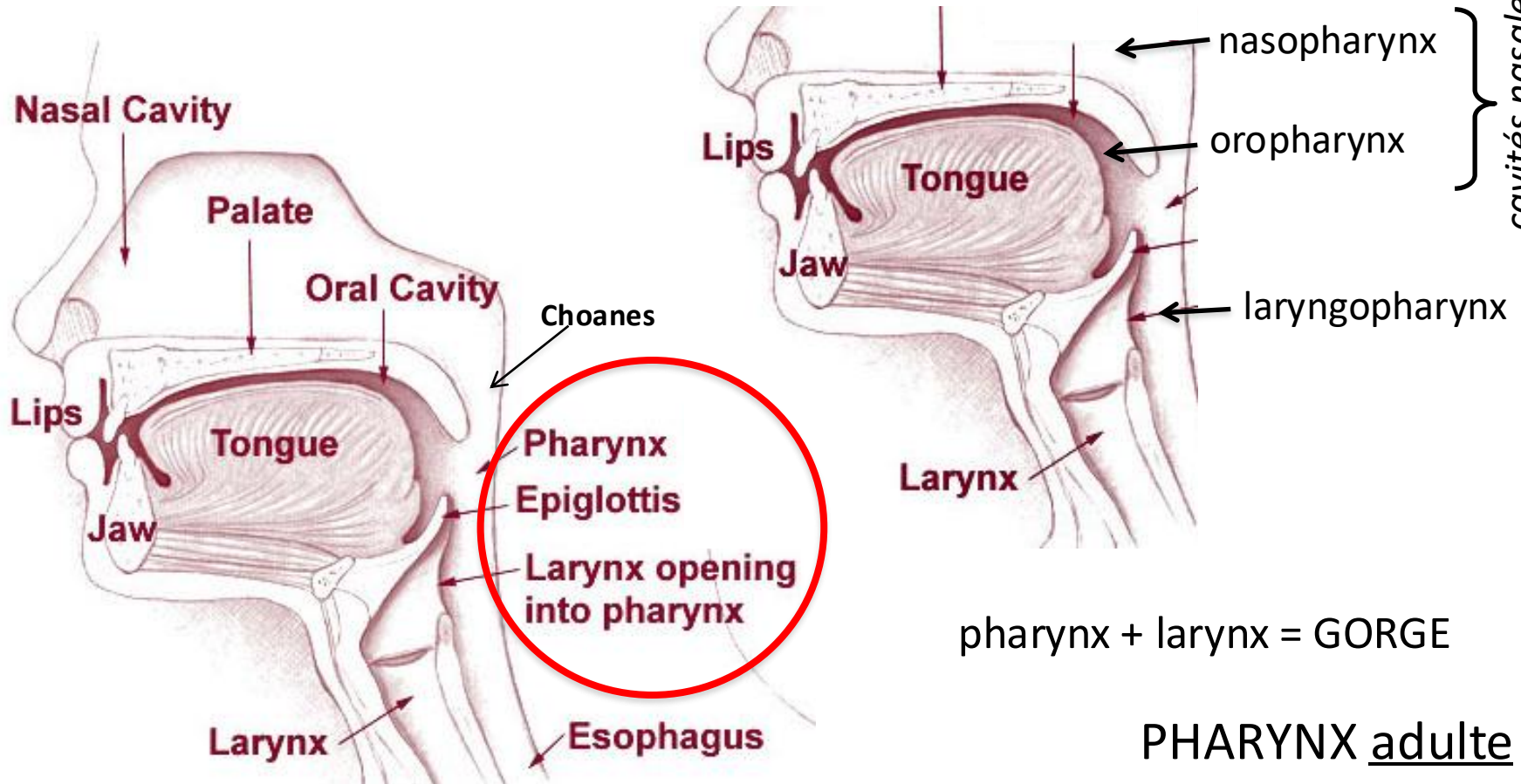
Sagittal section



pharynx

PHARYNX embryonnaire : partie rostrale (= antérieure, craniale) de l'intestin primitif (= tube digestif primitif) antérieur (= endoderme)

cavités nasale et buccale
(= ectoderme)

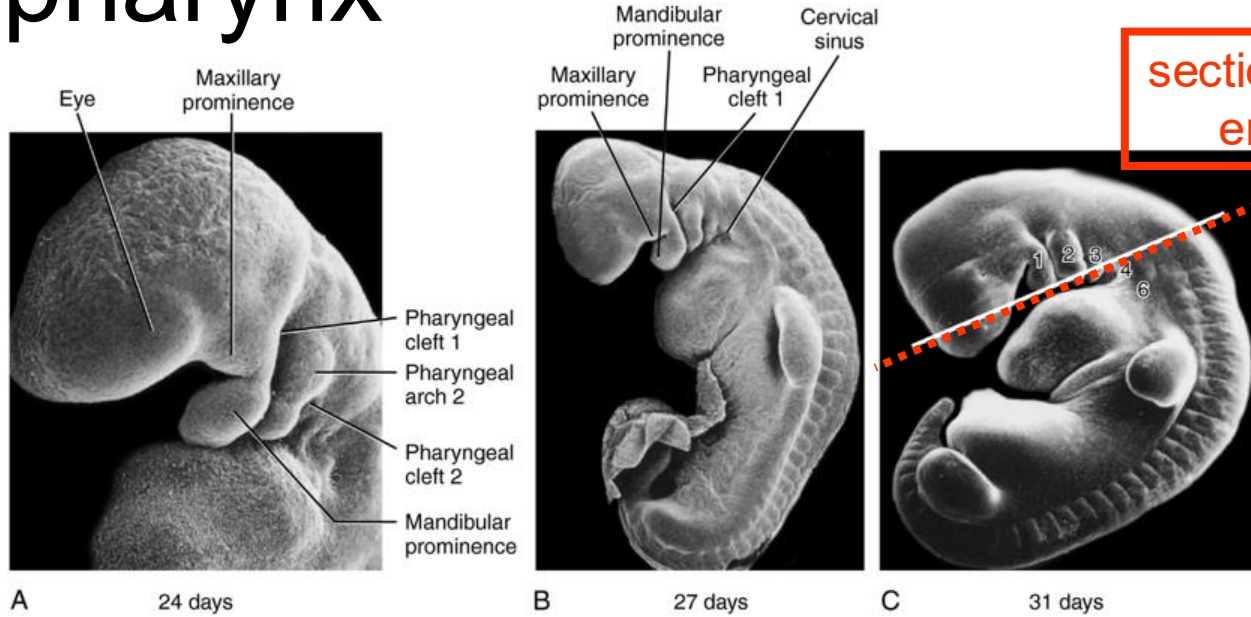


pharynx + larynx = GORGE

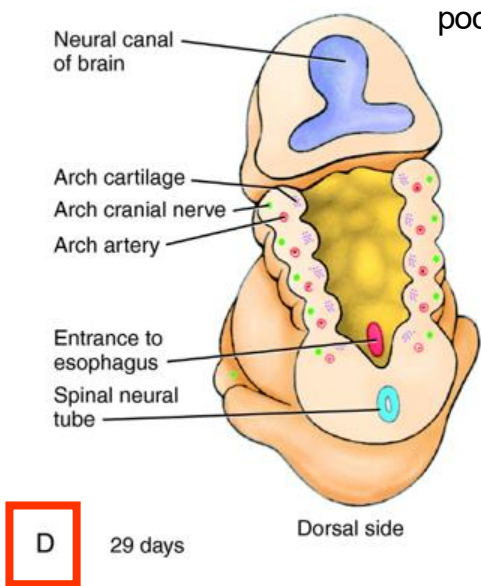
PHARYNX adulte :

carrefour aéro-digestif entre les voies aériennes (de la cavité nasale au larynx) et les voies digestives (de la cavité buccale à l'œsophage). On rencontre aussi à ce niveau l'ouverture de la trompe d'eustache (tube auditif), qui le met en communication avec l'oreille moyenne au niveau de la caisse du tympan.

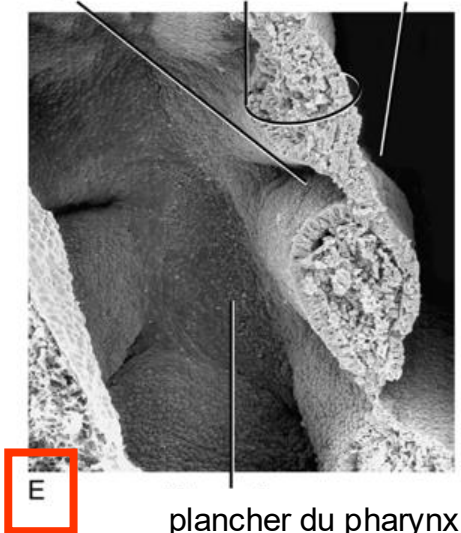cou et pharynx



section montrée en D et E



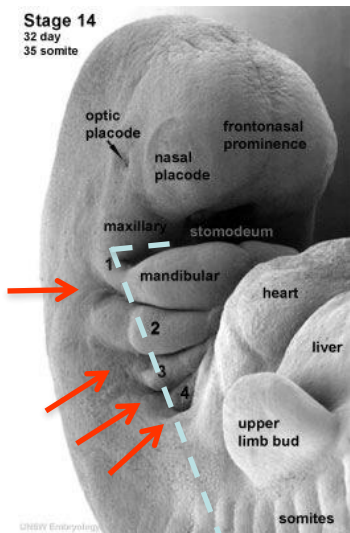
poche branchiale arc branchial sillon branchial



les arcs branchiaux et le pharynx

Entre deux **arcs branchiaux** successifs ainsi que derrière le dernier arc, **l'endoderme** s'évagine pour former une **poche branchiale**.

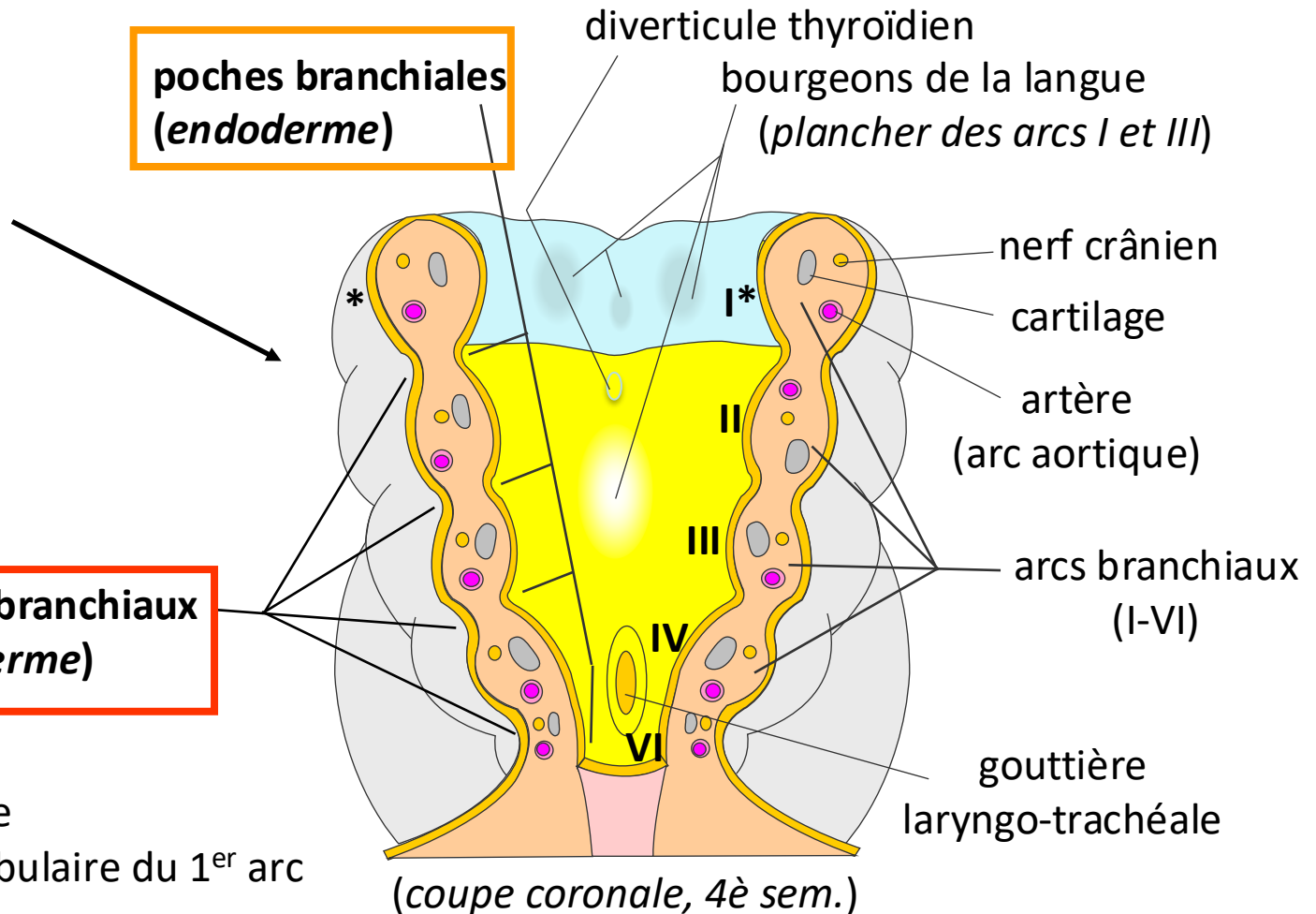
A la surface de l'embryon, **l'ectoderme** s'invagine (forme des dépressions) en regard des poches formées par l'endoderme: les **sillons branchiaux**.



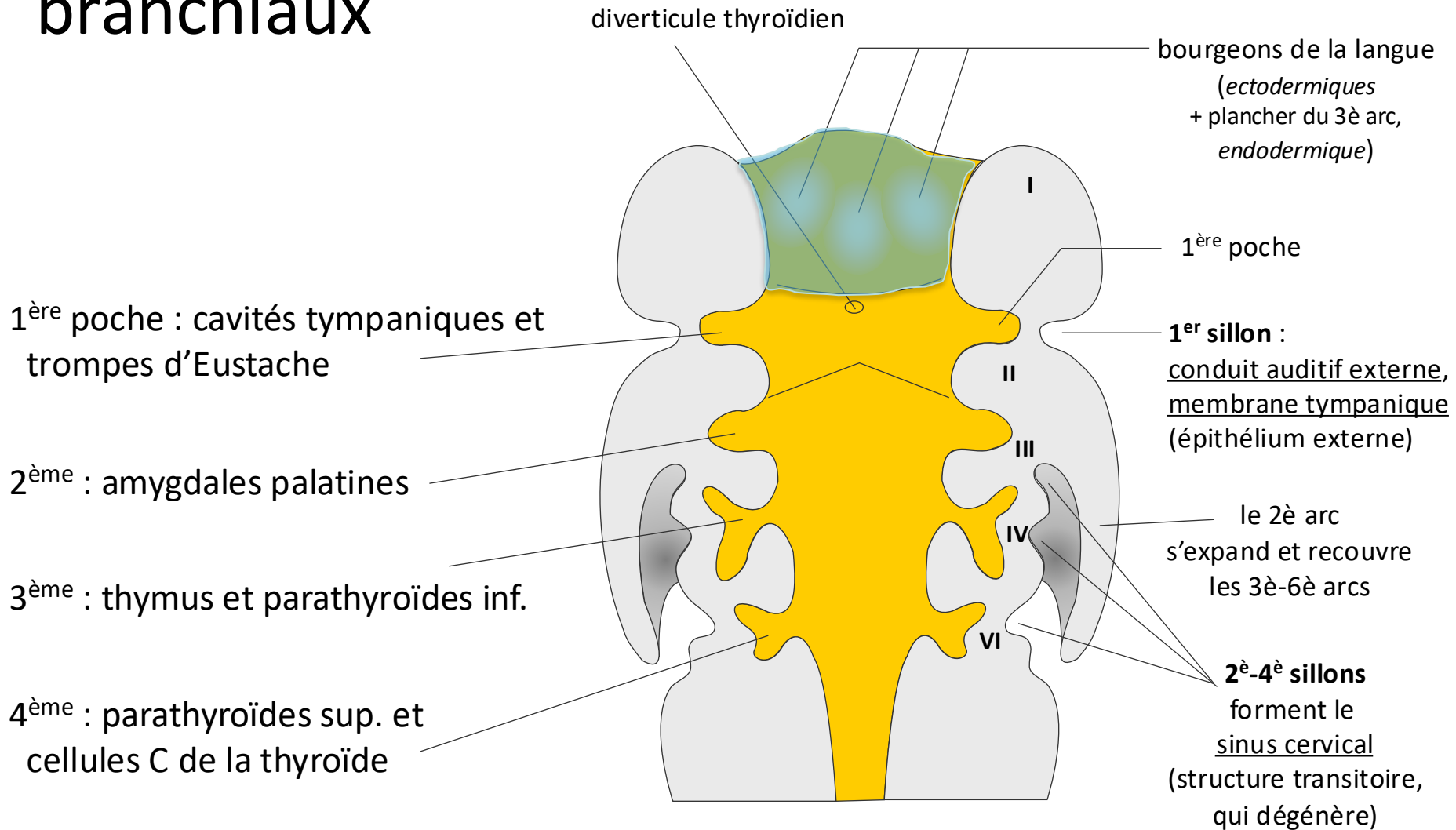
**poches branchiales
(endoderme)**

**sillons branchiaux
(ectoderme)**

* la coupe concerne le processus mandibulaire du 1^{er} arc



dérivés des poches branchiales et des sillons branchiaux



(7^e sem.)

dérivés des poches branchiales

1^{ère} : cavités tympaniques et trompes d'Eustache

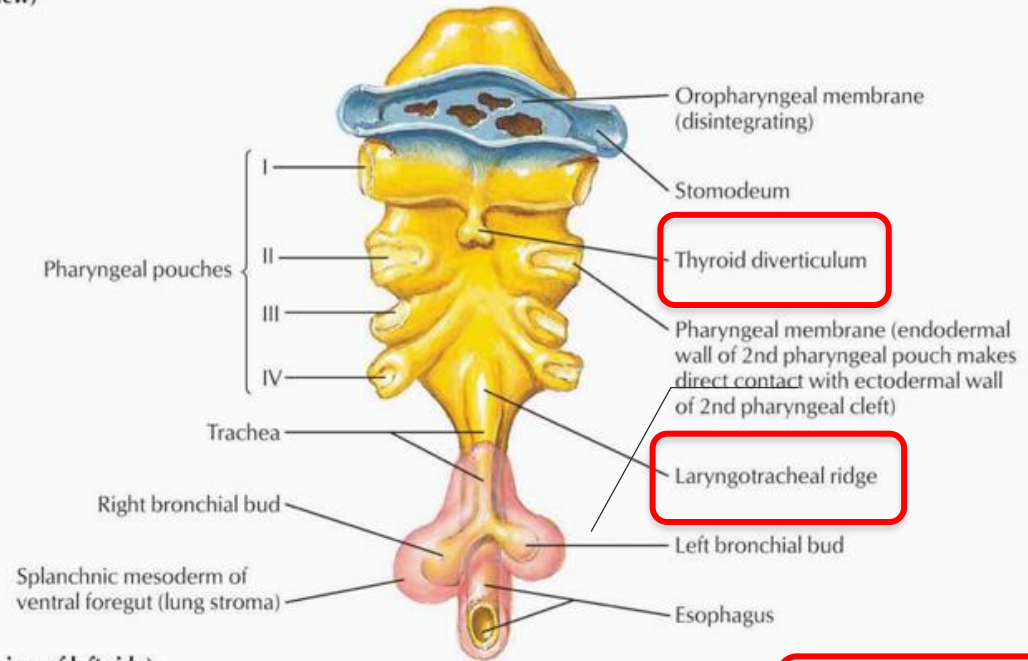
2^{ème} : amygdales palatines

3^{ème} : thymus et parathyroïdes inf.

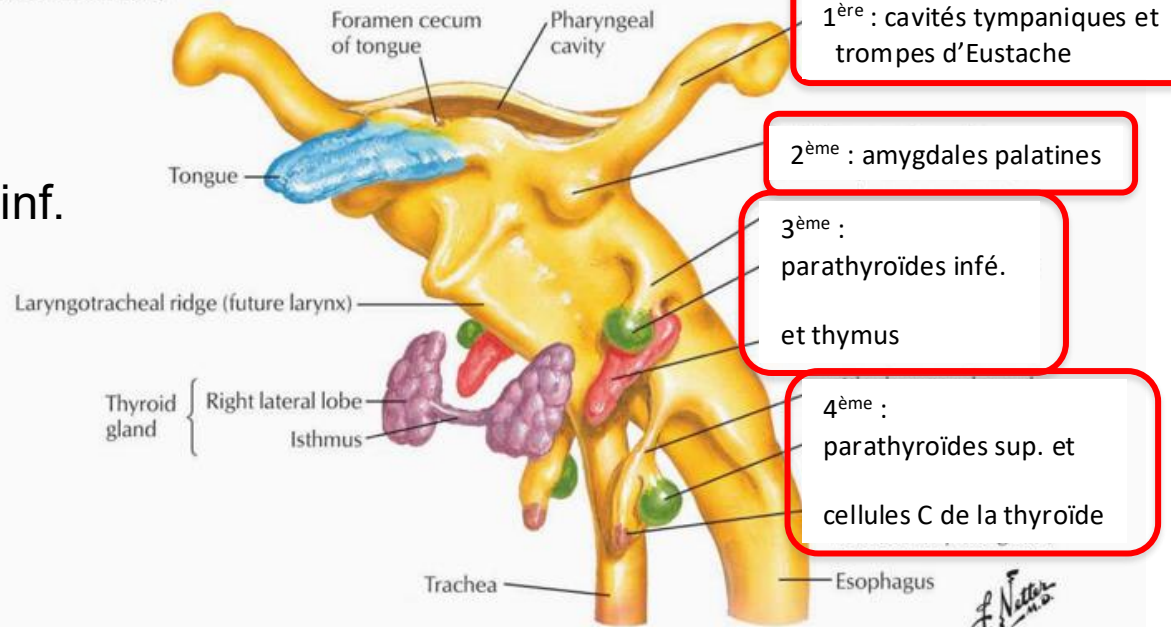
4^{ème} : parathyroïdes sup. et cellules C de la thyroïde

Embryo at 4 to 5 weeks

Pharynx (ventral view)

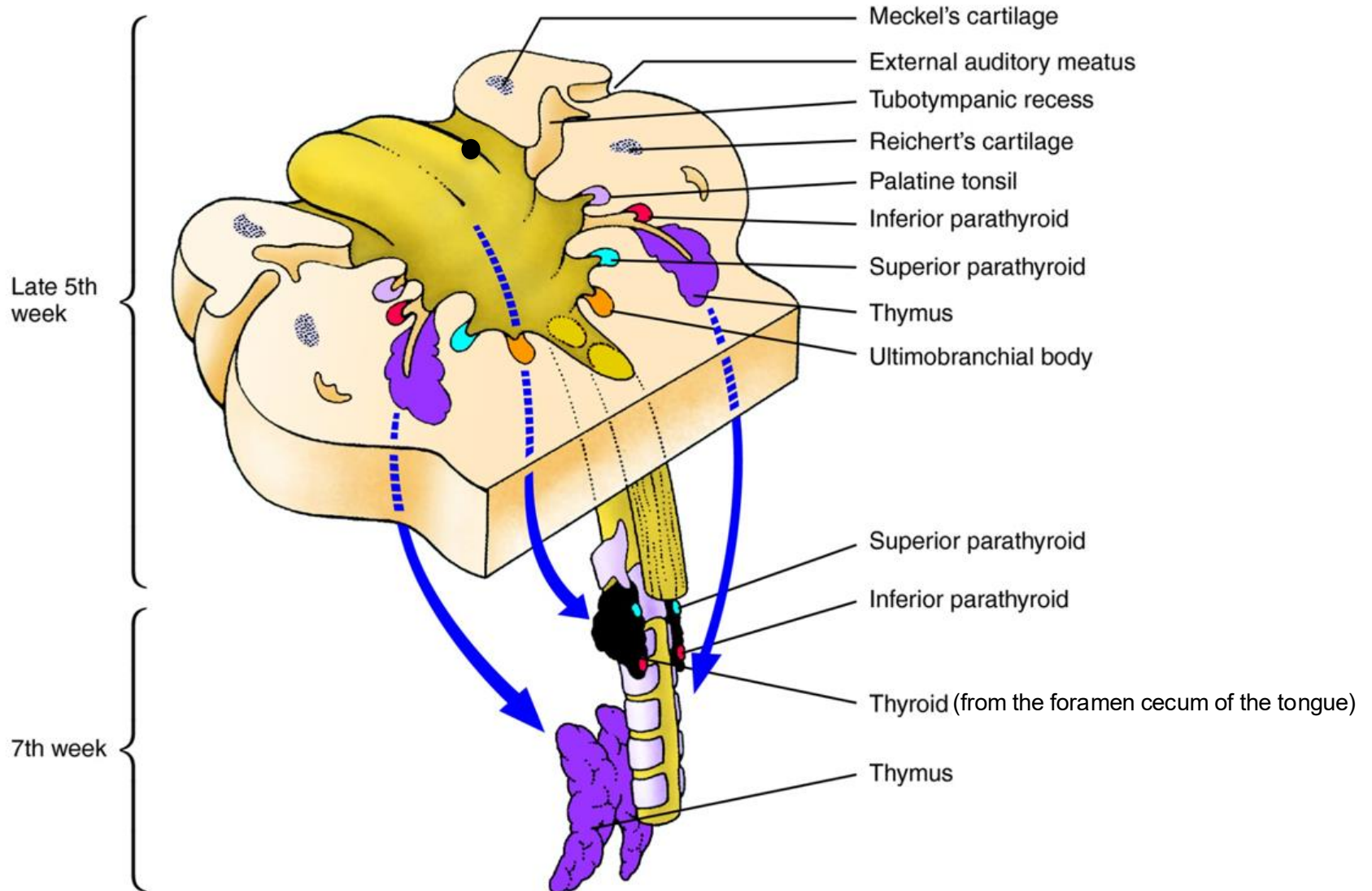


Pharynx (anterior view of left side)



F. Netter

dérivés des poches branchiales



dérivés des sillons branchiaux :

- Sillon I - conduit auditif externe, membrane tympanique (épithélium externe)
- Sillons II - IV - sinus cervical (structure transitoire, qui dégénère)

dérivés des arcs branchiaux :

le nerf crânien et l'arc aortique correspondant, plus :

- Arc I (mandibulaire) - deux des os de l'oreille moyenne : marteau et enclume
 - bourgeon mandibulaire (mâchoire, os temporal) et le processus maxillaire (vomer, zygomatique et maxillaire)
 - musculature de la mastication (masséter, temporal, ptérygoïdiens)
 - une partie de la musculature hyoïdienne (m. mylohyoïdien)
 - corps de la langue
- Arc II (hyoïdien) - troisième os de l'oreille moyenne : l'étrier
 - l'essentiel de l'appareil hyoïde (os et muscles)
 - muscles cutanés de la tête et du cou
- Arc III
 - corps et grandes cornes de l'os hyoïde
 - musculature de la partie antérieure du pharynx; racine de la langue
- Arcs IV et V
 - peu développés. Participent à la formation des cartilages et de la musculature du larynx

dérivés des arcs branchiaux

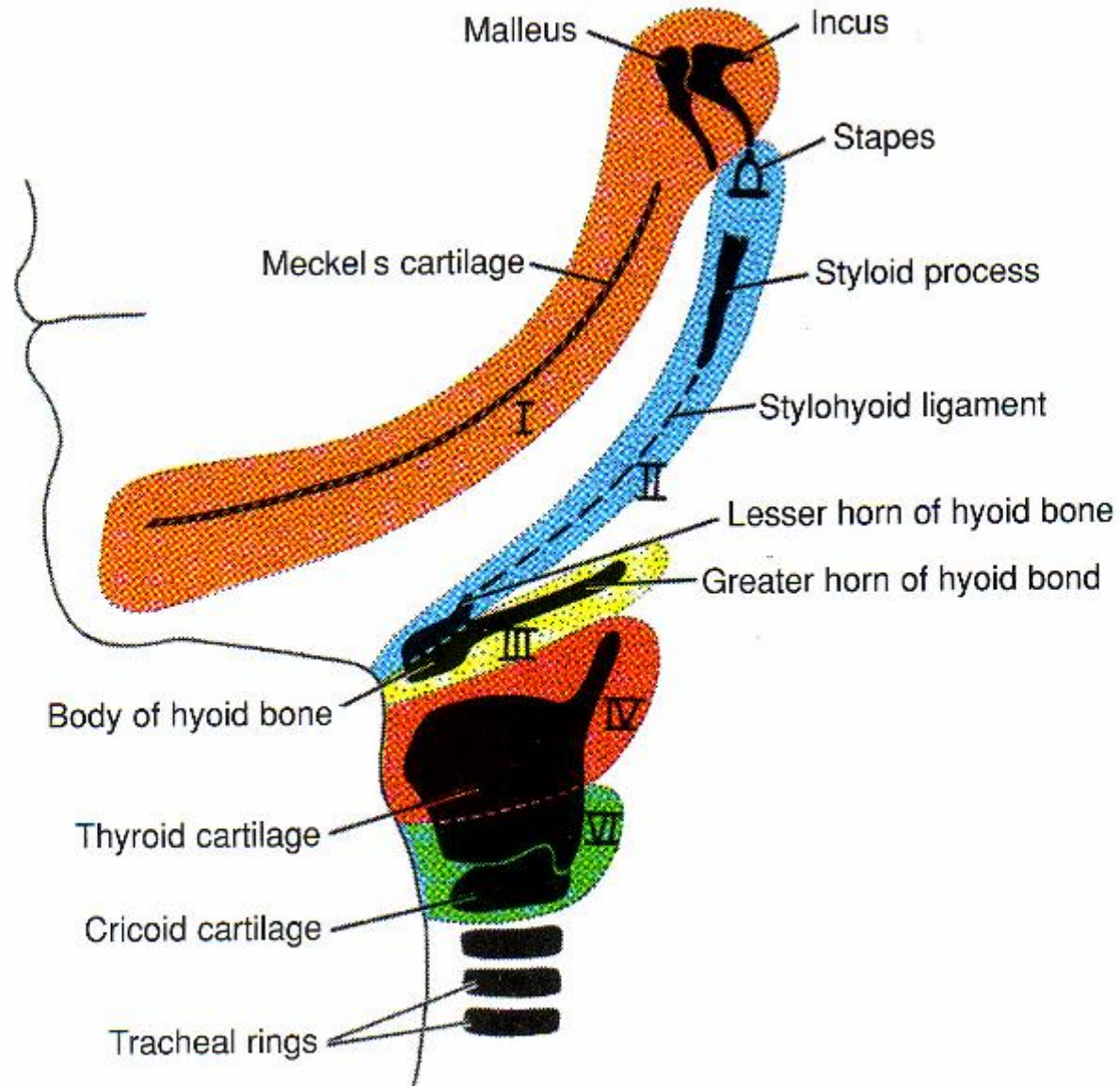
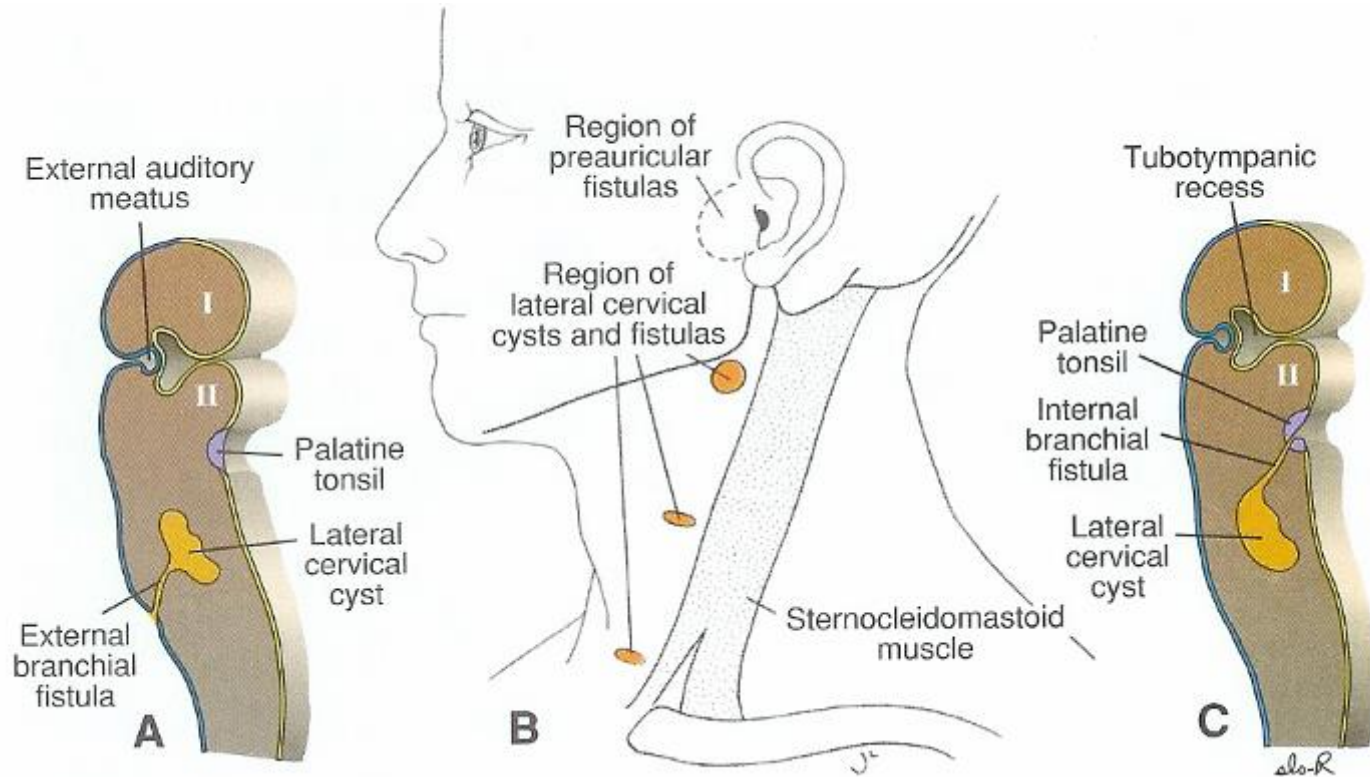


Figure 15.9 Definitive structures formed by the cartilaginous components of the various pharyngeal arches.

persistance du sinus cervical (sillons 2, 3 et 4) : kystes ou fistules cervicaux



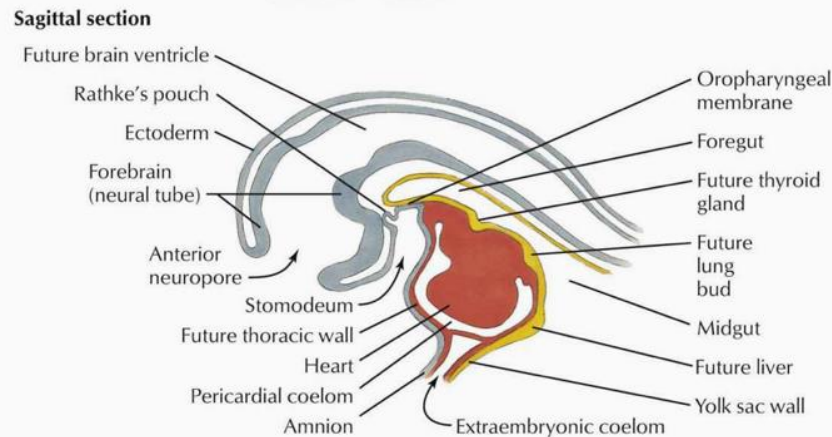
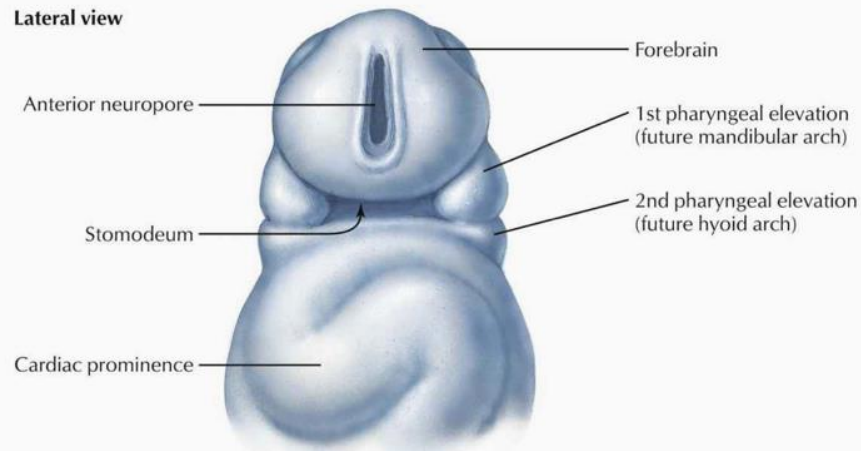
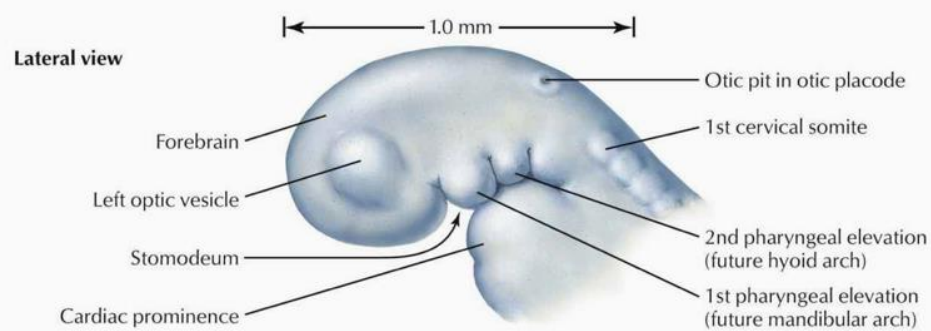
Autres malformations de la tête et du cou :

- vestiges cartilagineux et osseux
- parathyroïdes ectopiques ou surnuméraires
- syndrome de DiGeorge (CATCH22): absence du thymus et des parathyroïdes

La face se développe à partir de deux bourgeons :

- **ébauche (proéminence) fronto-nasale**
(avec les placodes nasales, optiques et otiques en périphérie)
- **1^{er} arc branchial**
(avec les processus maxillaires et mandibulaires)

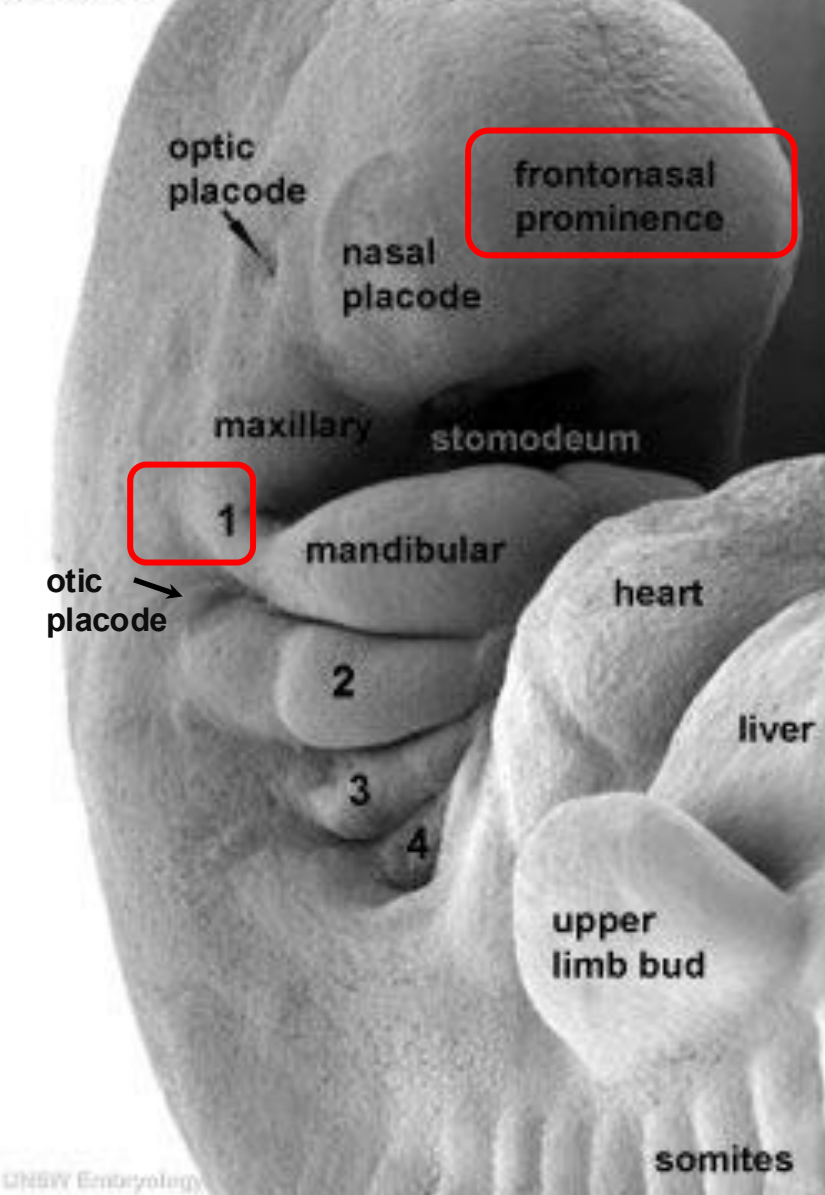
développement de la face



F. Netter M.D.

développement de la face

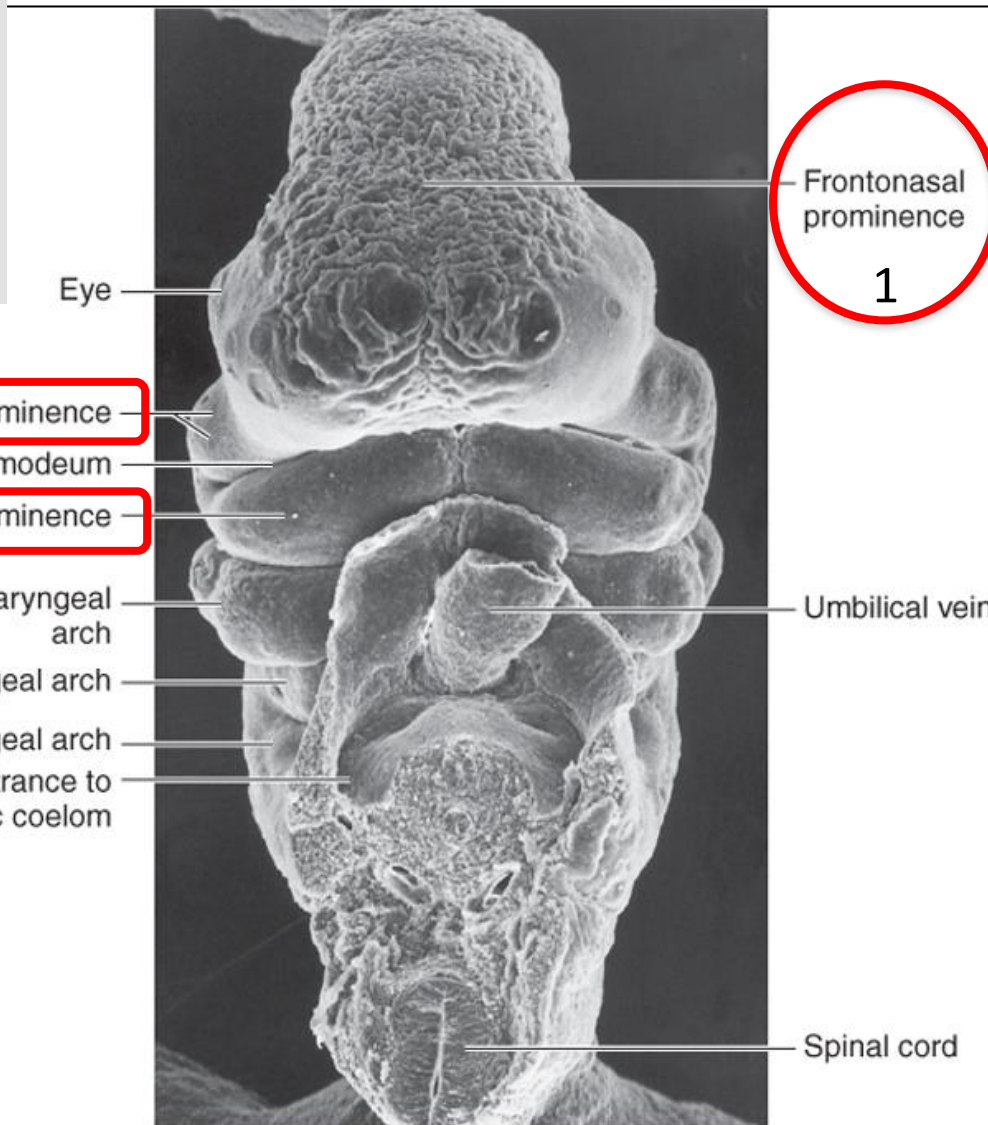
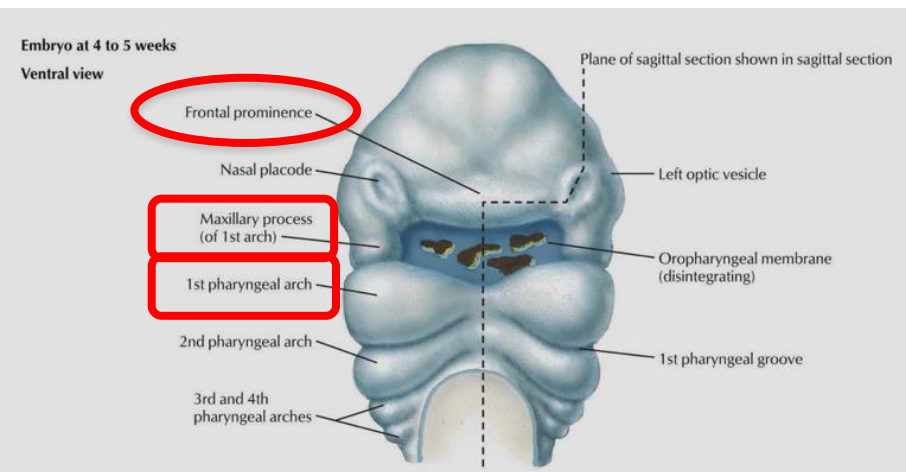
Stage 14
32 day
35 somite



- ébauche (proéminence) frontonasale
- 1^{er} arc branchial : processus maxillaires et mandibulaires

développement de la face : ébauche frontonasale et 1^{er} arc branchial

Vue ventrale d'un embryon de ~30 jours



1er arc branchial

- 2 Maxillary prominence
- 3 Mandibular prominence

1. front et nez (avec le philtrum et palais primaire)
2. maxillaire, lèvre sup. (sans le philtrum) et pommettes (os zygomatique, ...)
3. mâchoire

région craniofaciale (~41 j.)

proéminence (= ébauche, bourgeon)
frontonasale

fossette nasale
(*placode nasale*)

proéminence nasale
médiane (PNM)

proéminence
nasale latérale

zone de fusion des
deux PNM
(gauche et droite)

œil
(*placode optique*)

fente nasolacrymale

processus
maxillaire
(1er arc)

oreille interne
(*placode otique*)

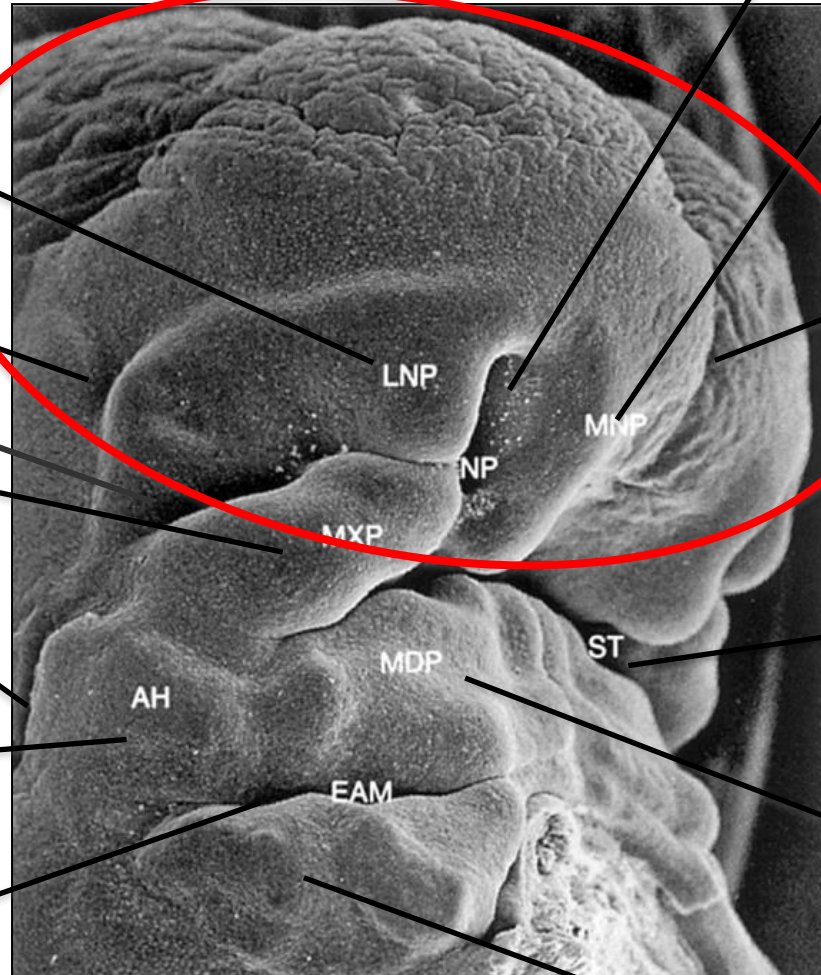
bouche
(stomodeum)

proéminence
de l'oreille
(moyenne)

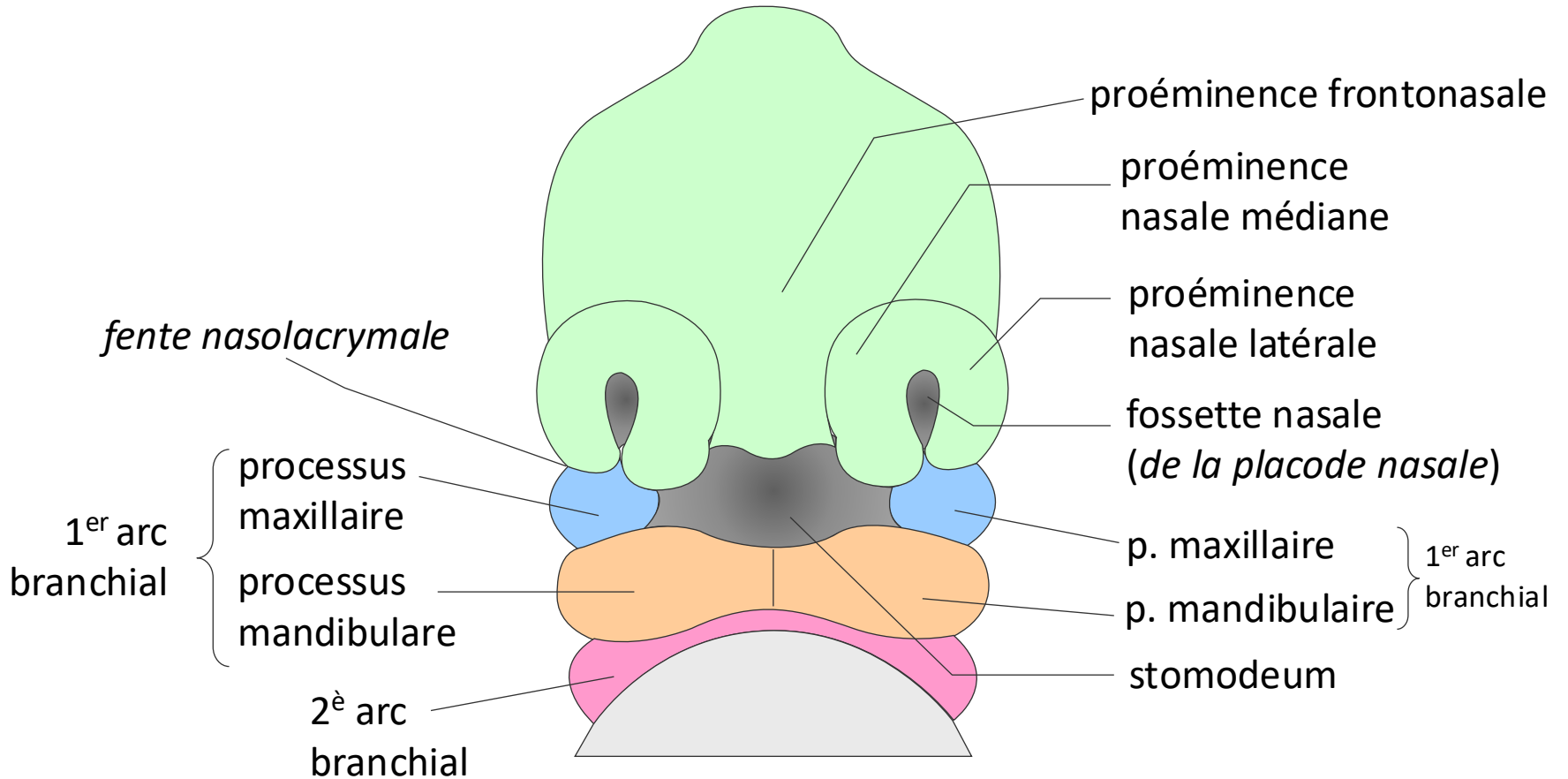
processus
mandibulaire
(1er arc)

méat auditif
externe
(=1^{er} sillon branchial)

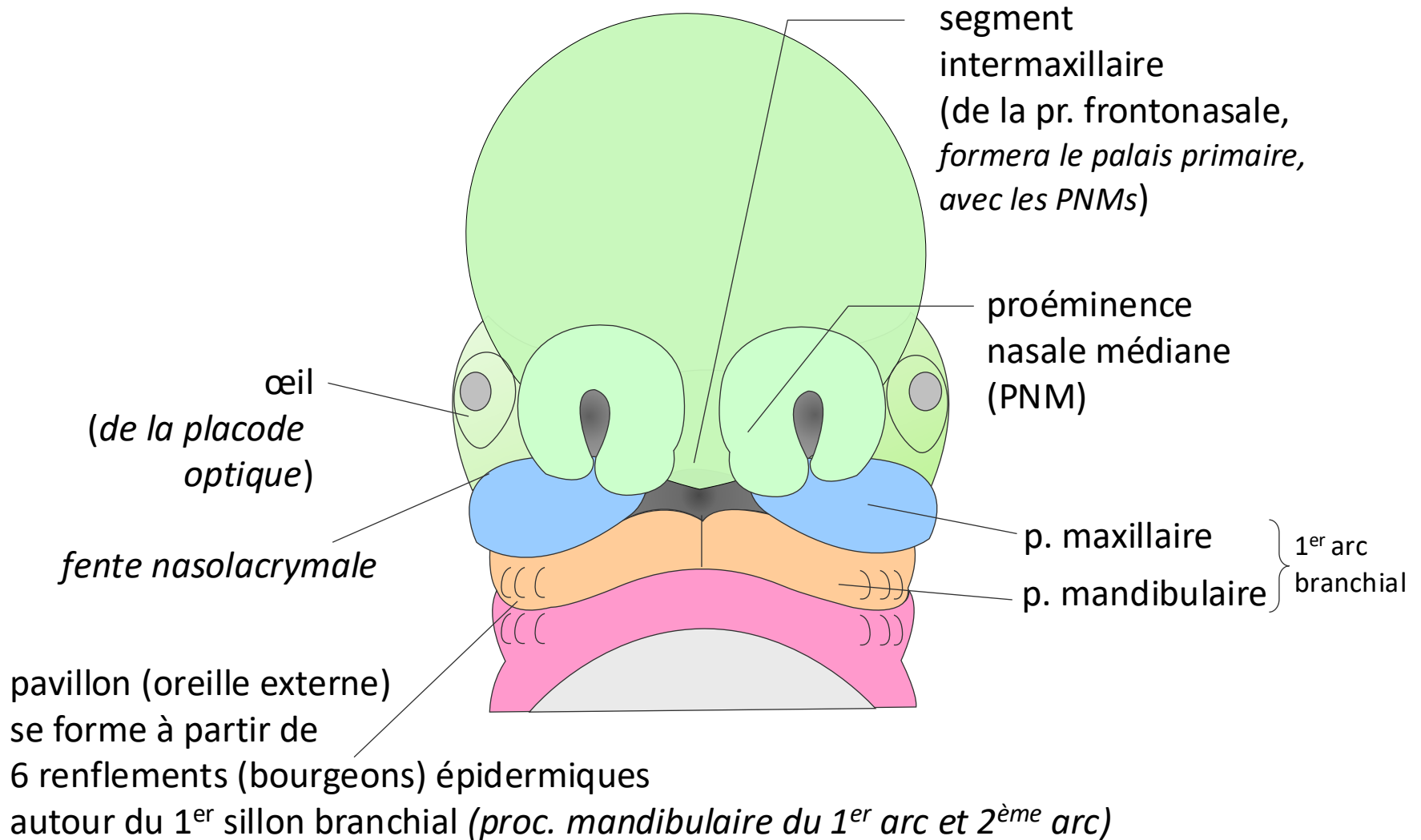
2^{ème} arc
(oreille moyenne)



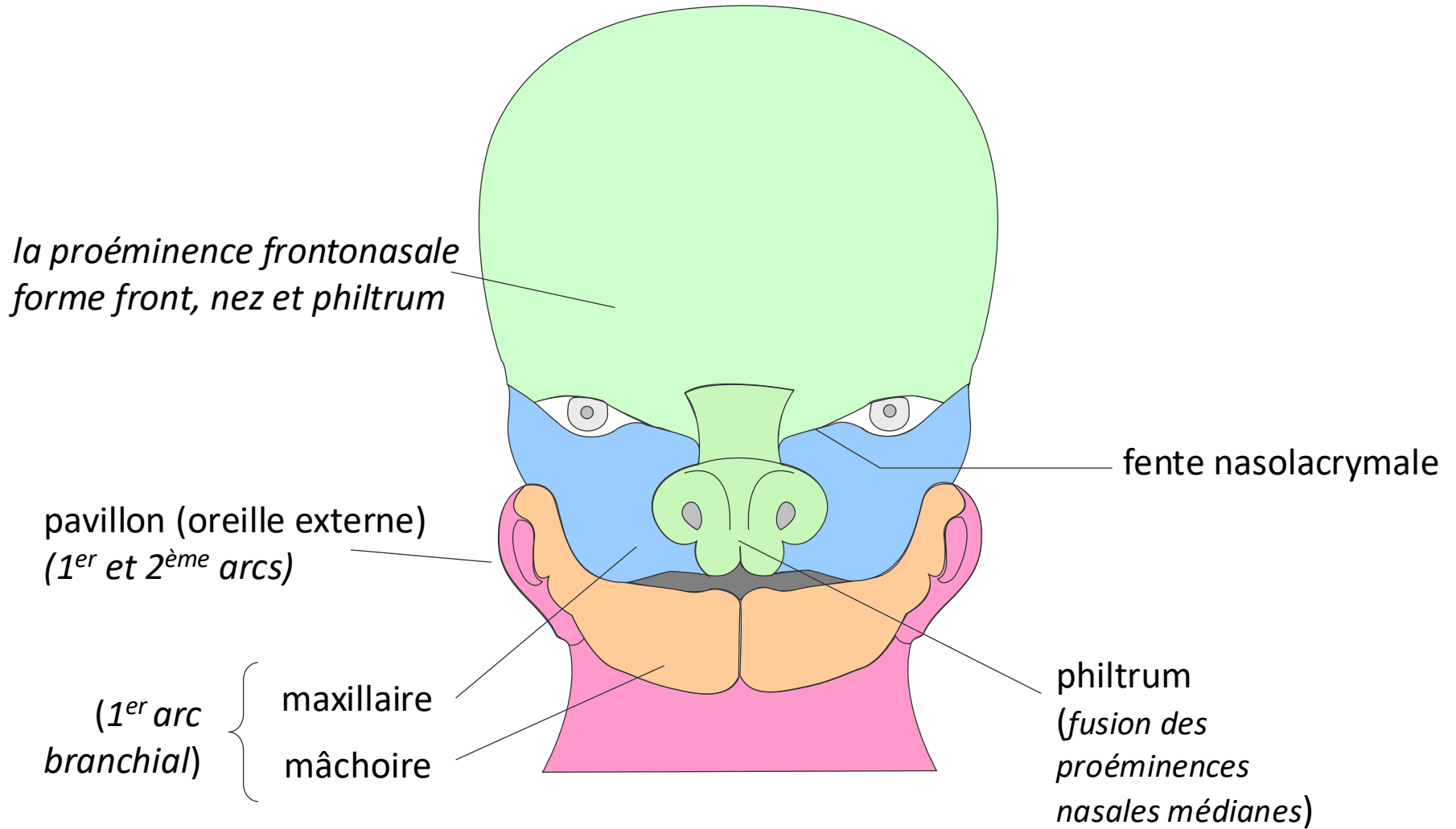
développement de la face (6è sem.)



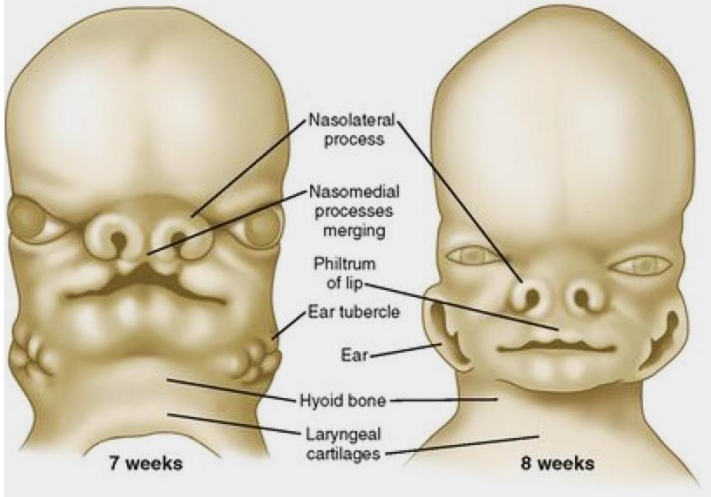
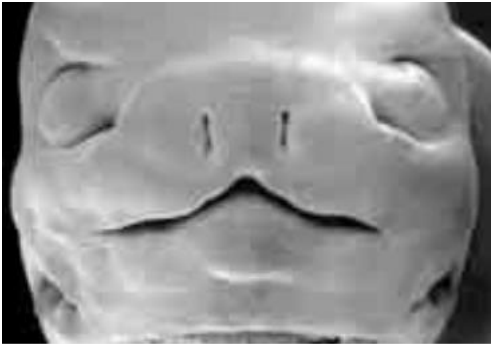
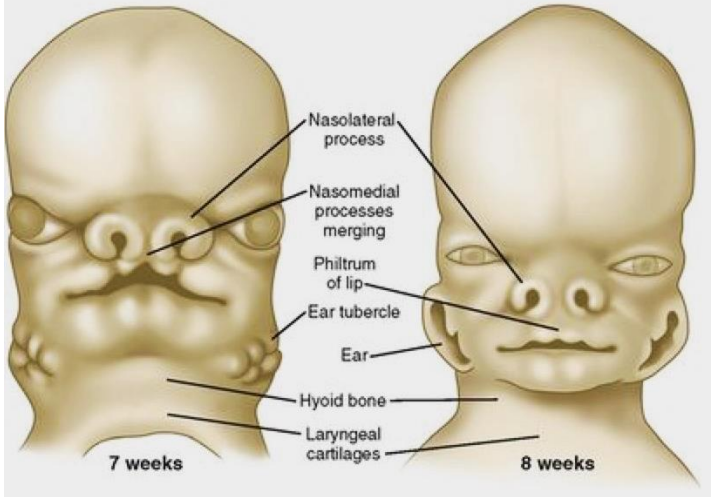
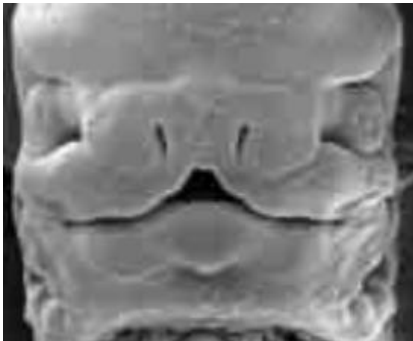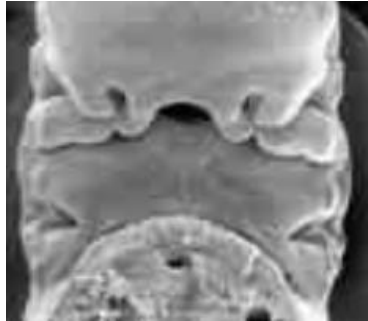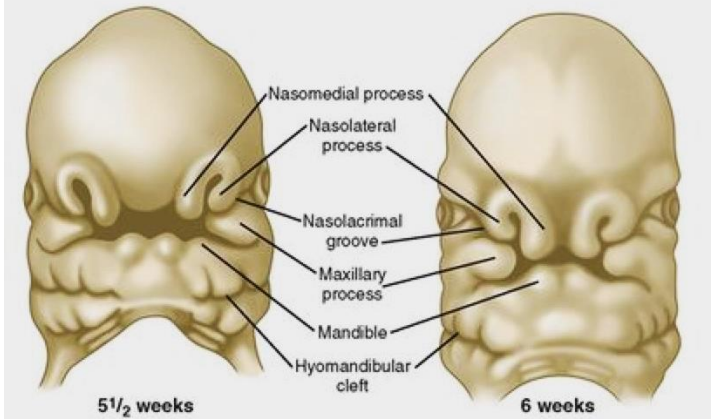
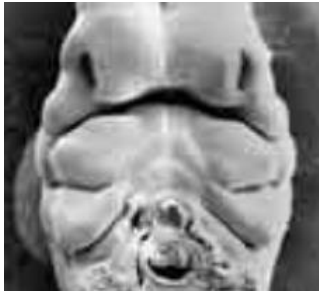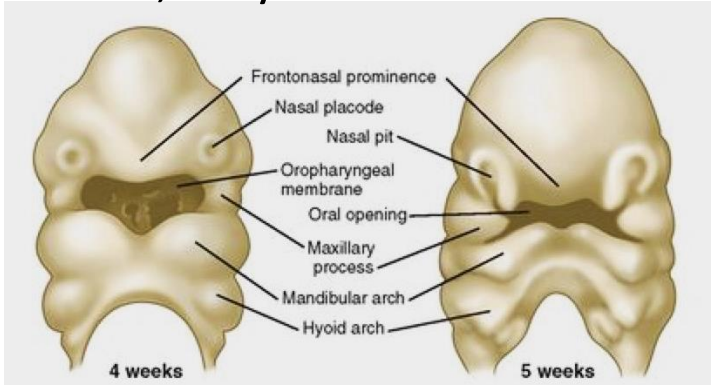
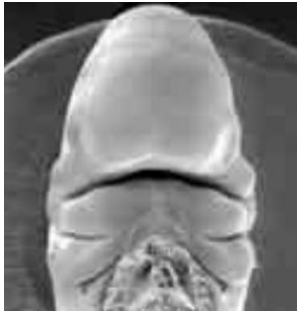développement de la face (7^è sem.)



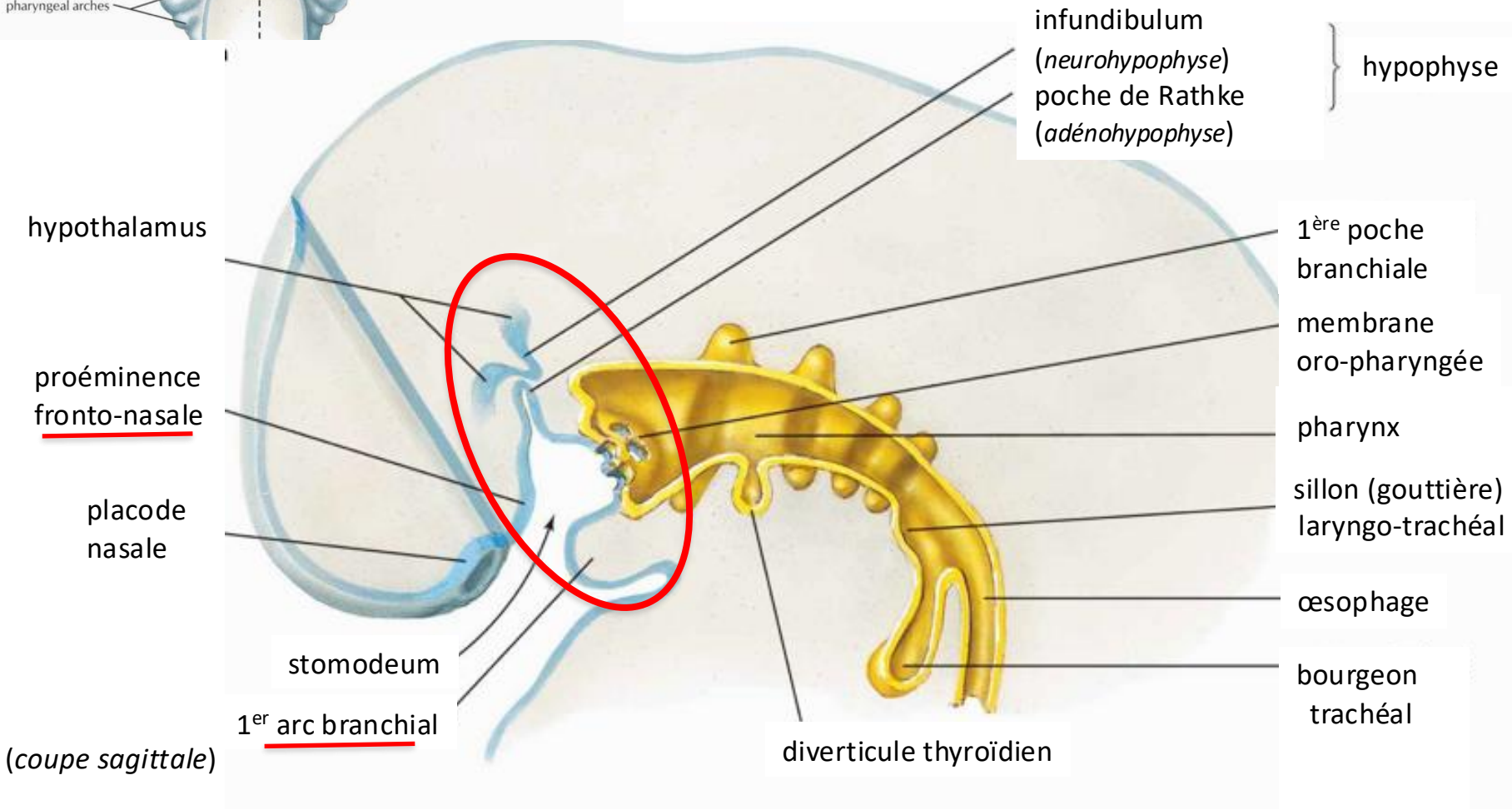
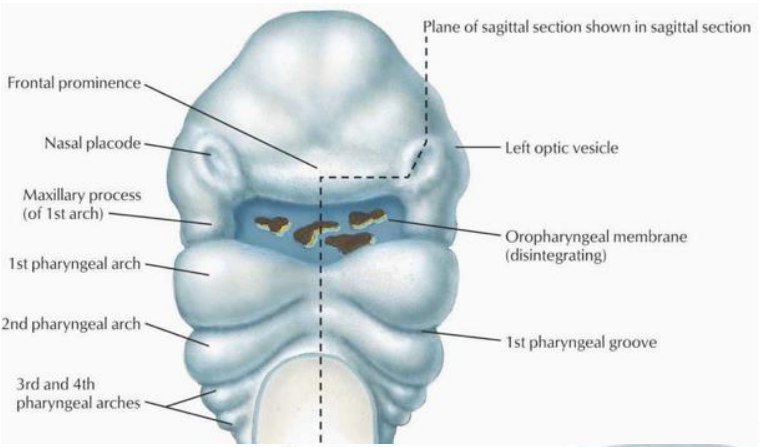
développement de la face (8^e sem.)



à la fin de la période embryonnaire, les yeux sont très écartés et les oreilles très basses



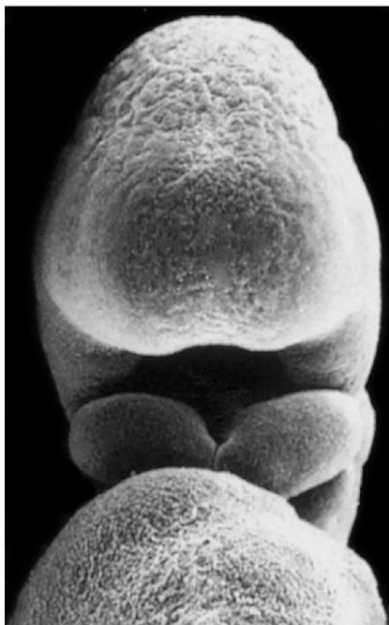
développement de la cavité buccale (= orale) (à partir du *stomodeum*)



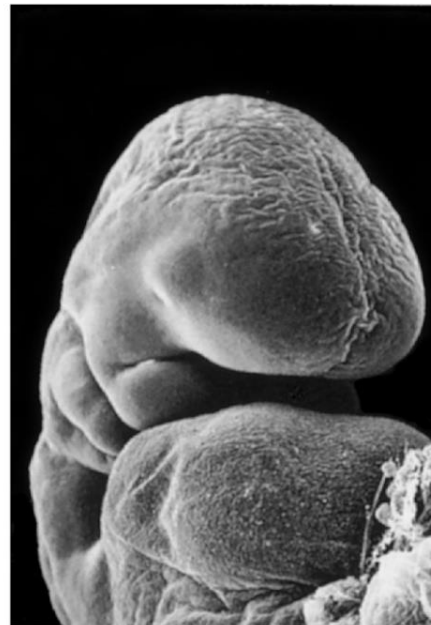(coupe sagittale)

développement de la bouche

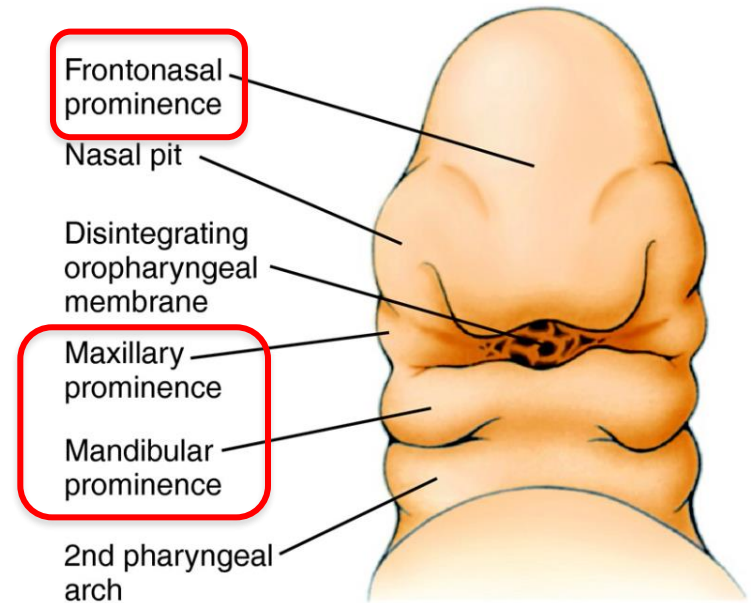
- 1^{er} arc branchial :
processus mandibulaires et maxillaires
- ébauche (proéminence) frontonasale (*le palais primaire*)



A 4th week



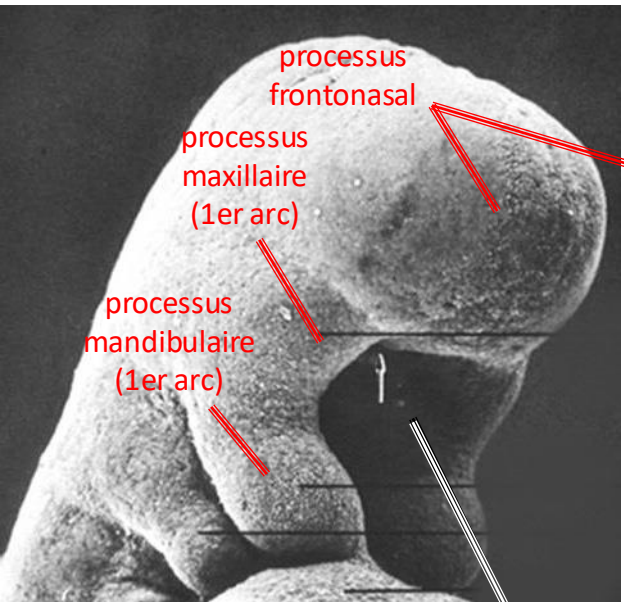
B 4th week



C 5th week

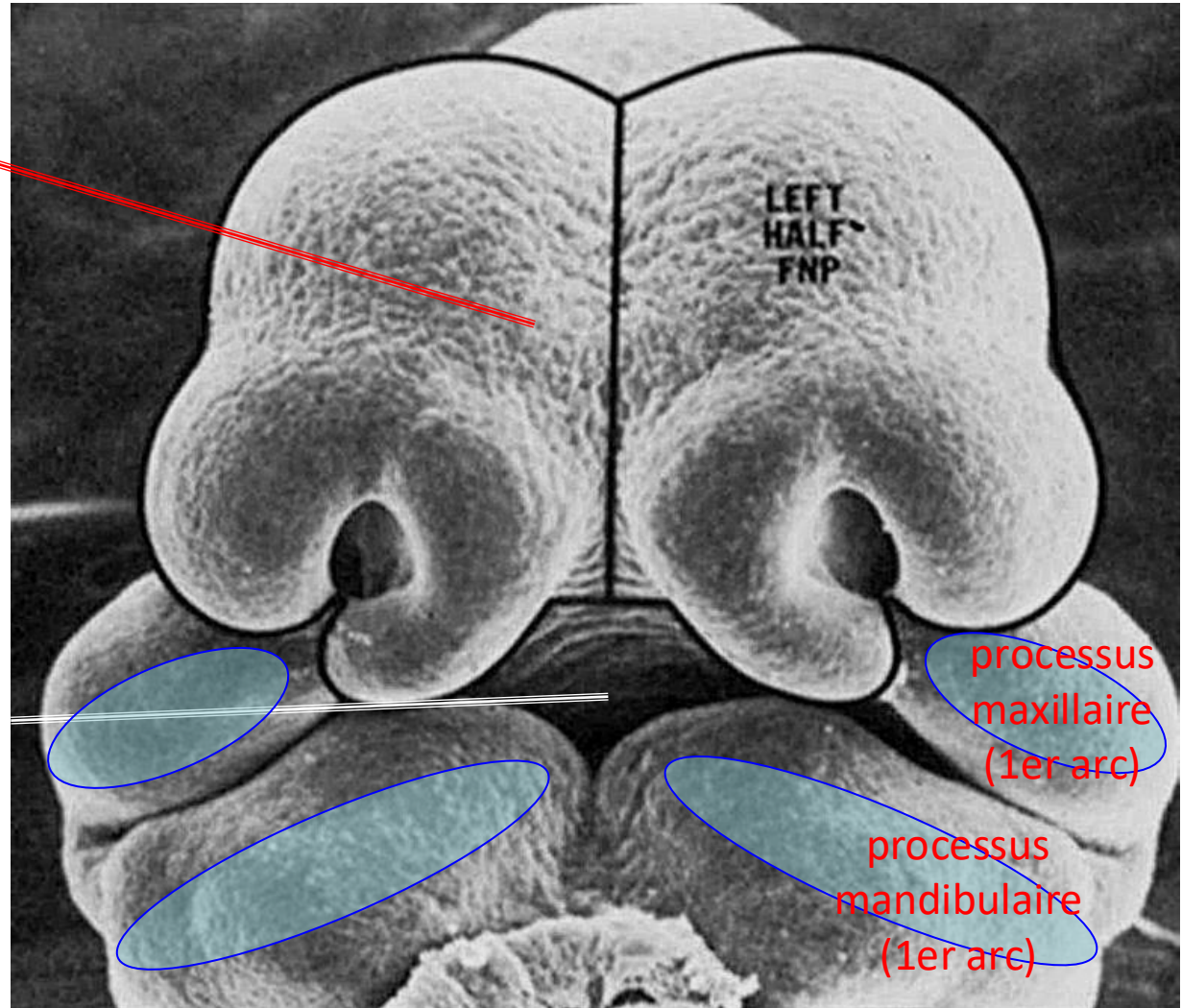
▼ **Figure 16-15** Origin of the human face and mouth. The face develops from five primordia that appear in the 4th week: the frontonasal prominence, the two maxillary prominences, and the two mandibular prominences. The oropharyngeal membrane breaks down in the 5th week to form the opening to the oral cavity. A, C, ventral views; B, oblique view.

la cavité buccale se forme avec la contribution du 1er arc branchial



semaine 4

stomodeum



semaine 6

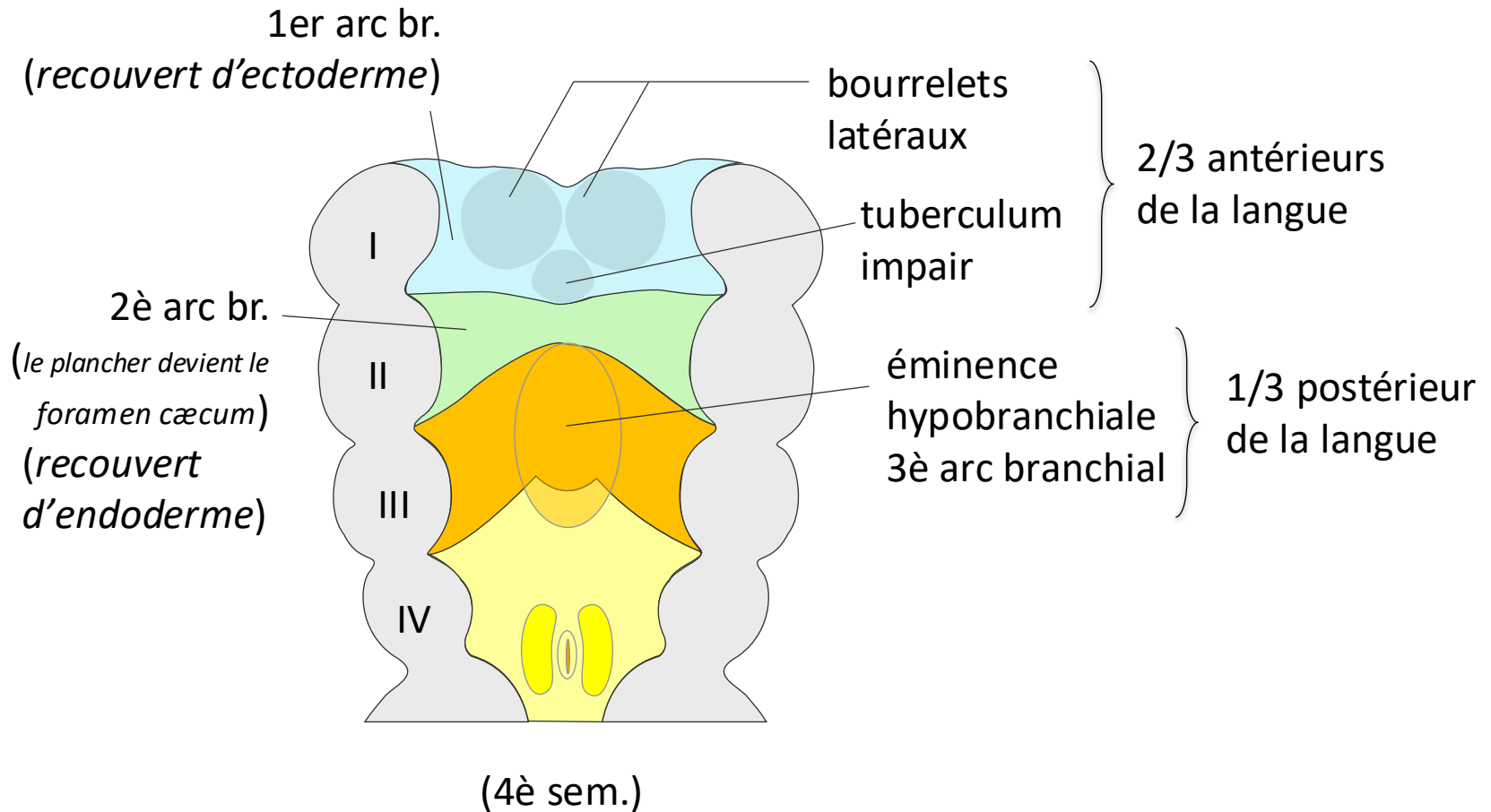
absence de développement
de la proéminence (processus) mandibulaire (1^{er} arc)

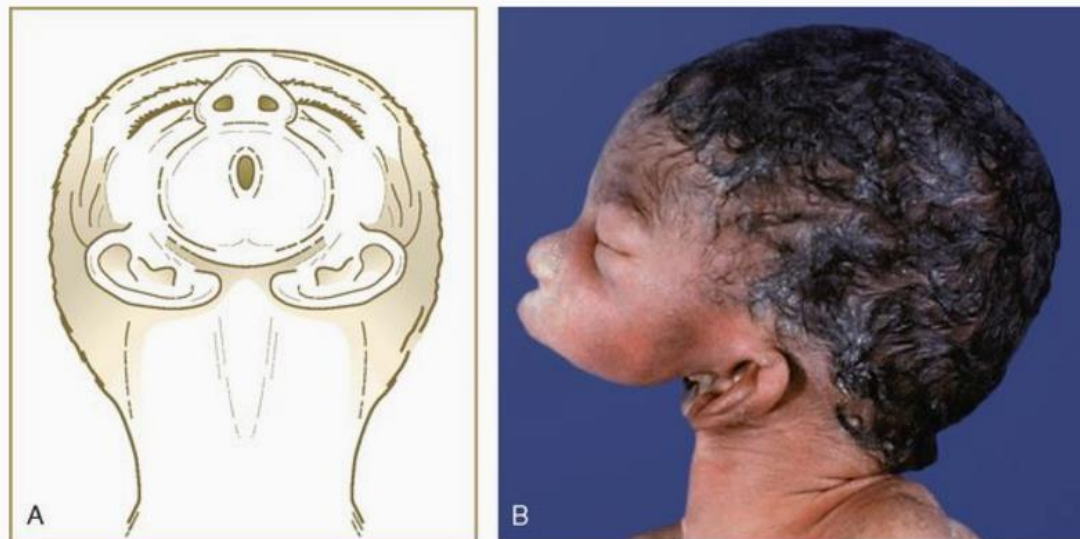

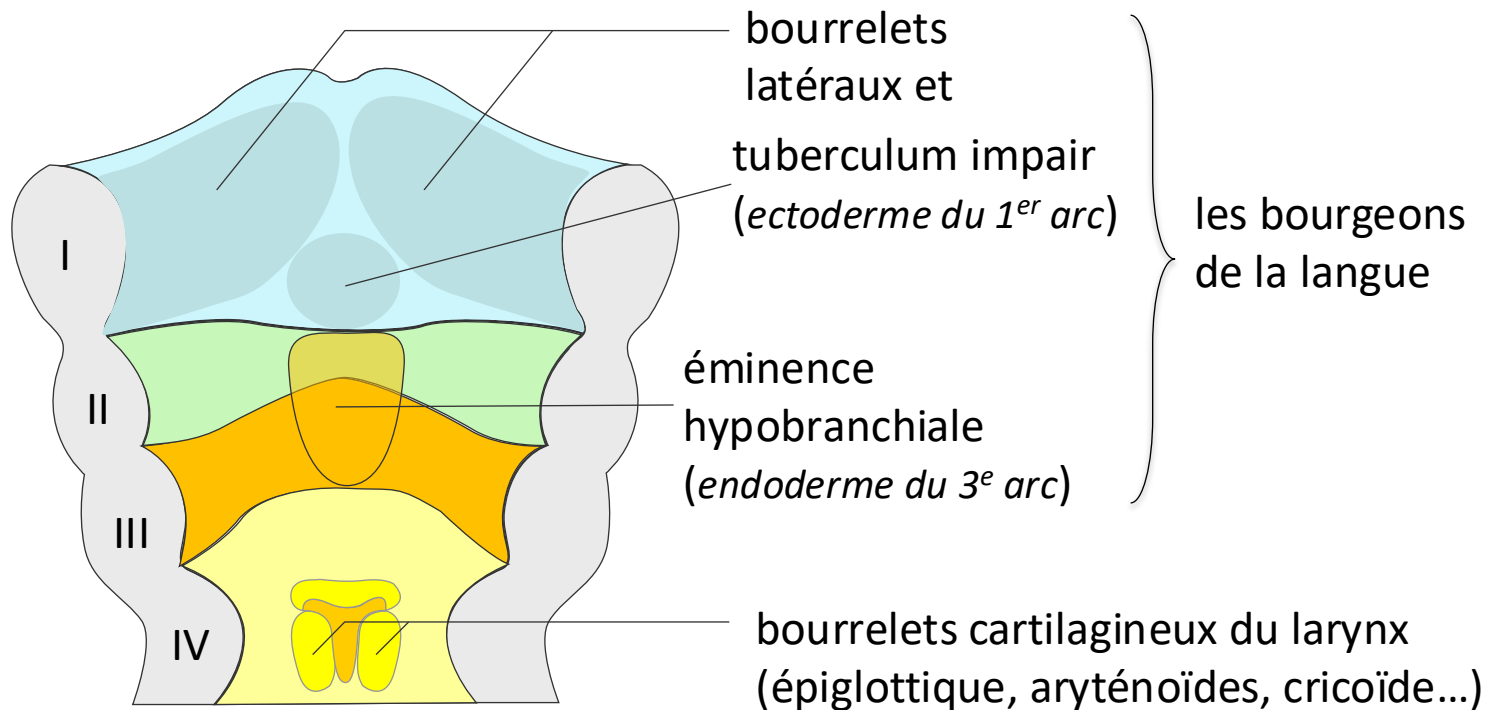
FIGURE 14-30 Agnathia. **A**, Ventral view of the upturned face of an infant. **B**, Lateral view of the face of a fetus with agnathia. Note the cervical

le plancher de la bouche : la langue

développement de la langue:
planchers des 1^{er} et 3^{ème} arcs

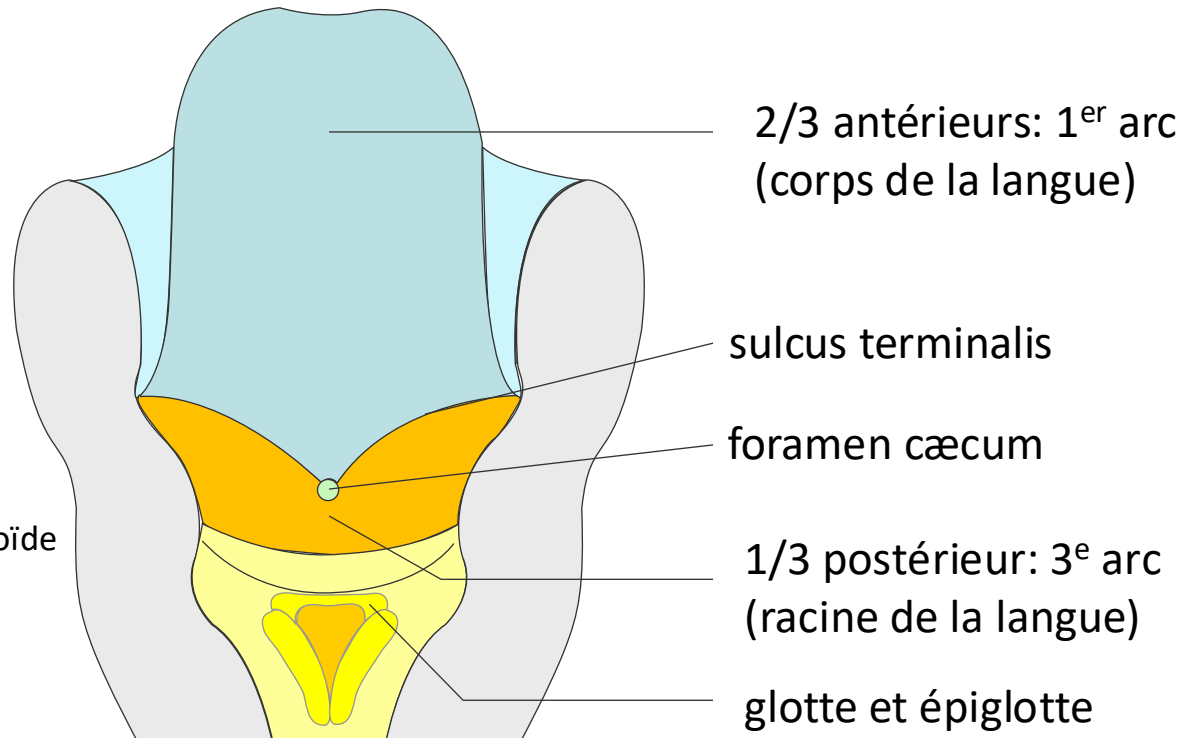


développement de la langue : planchers des 1^{er} et 3^{ème} arcs



(5^e sem.)

développement de la langue : planchers des 1^{er} et 3^{ème} arcs



le *foramen cæcum*
est le vestige qui reste
à l'endroit où la glande thyroïde
a bourgeonné

(6^e sem.)

développement des glandes salivaires majeures :

- parotides : ectoderme
- submandibulaires et sublinguales : endoderme

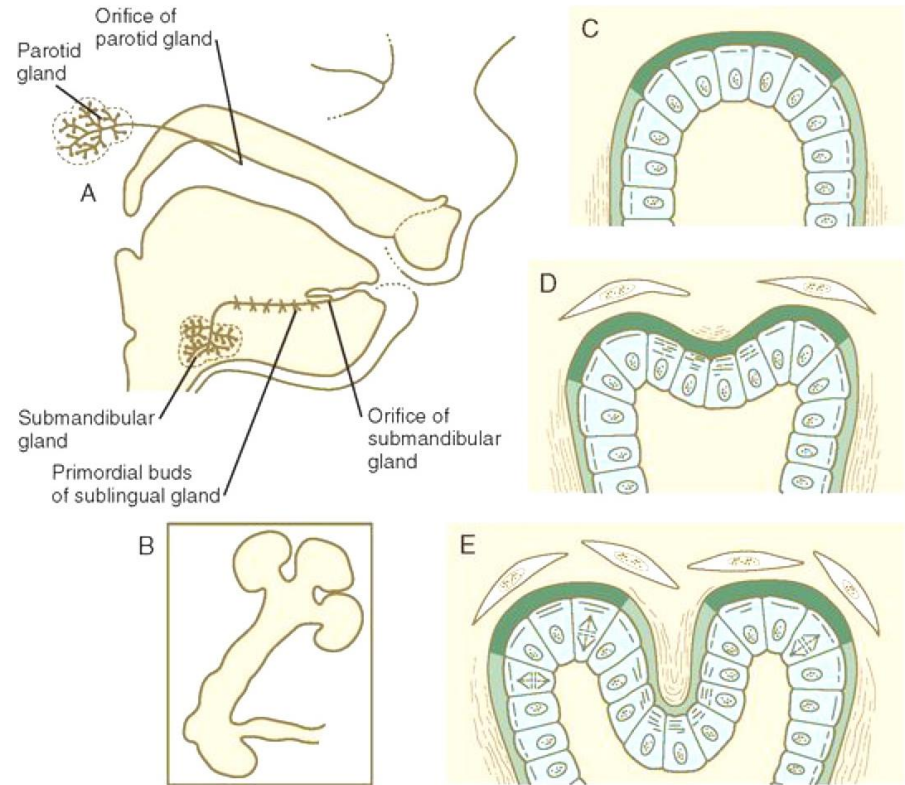
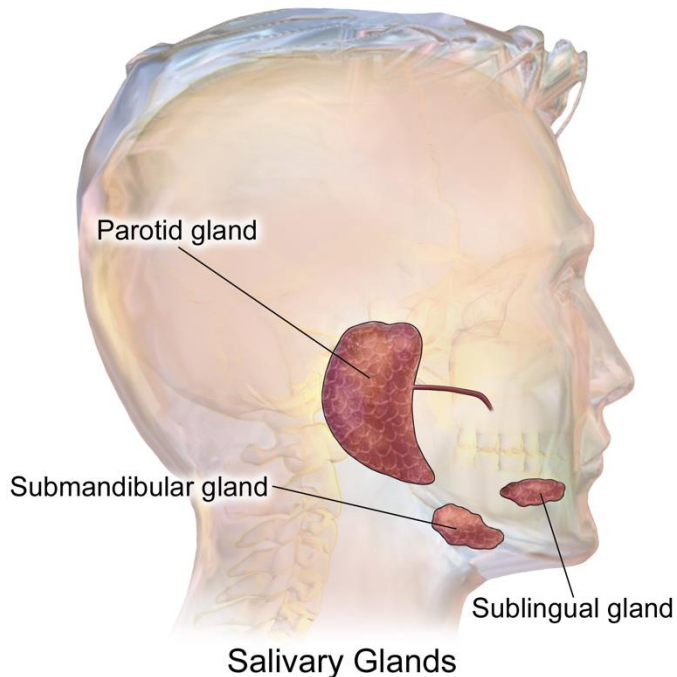
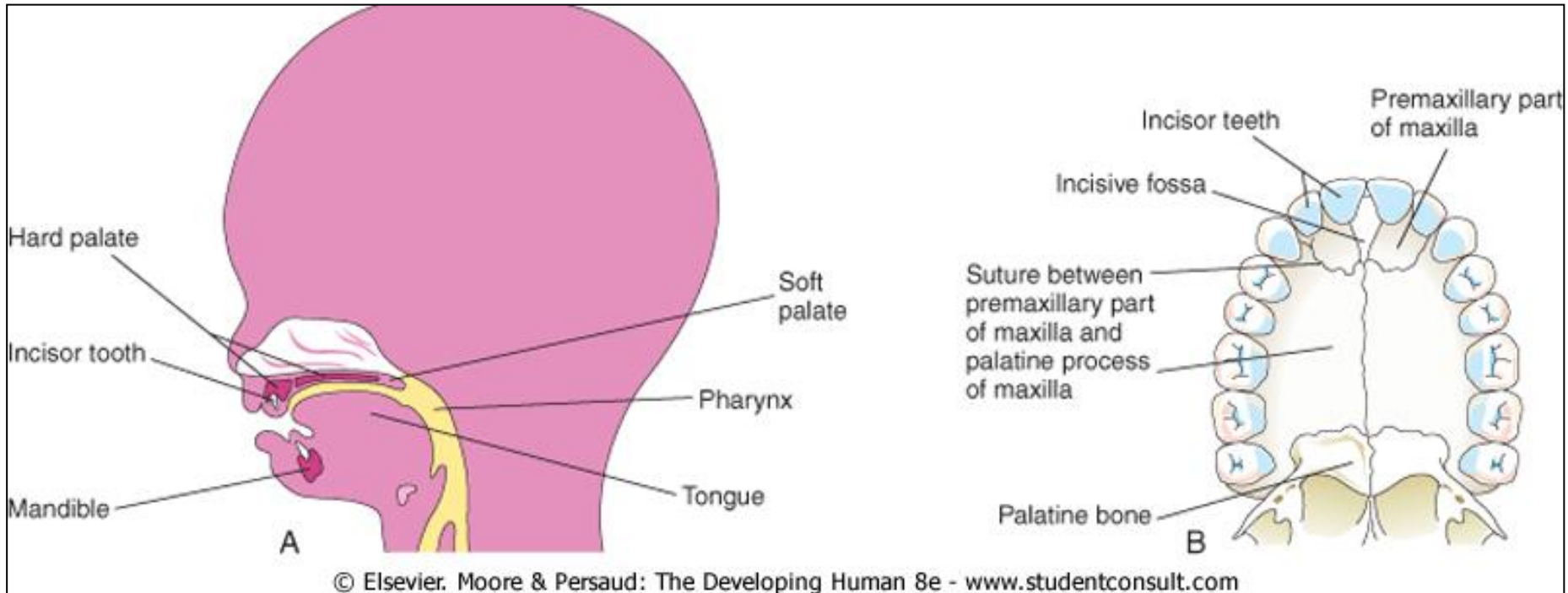


FIGURE 14-14 Development of the salivary glands. **A**, Salivary gland development in an 11-week-old human embryo. **B**, Development of salivary gland epithelium in vitro. **C**, Accumulation of newly synthesized glycosaminoglycans (*dark green*) in the basal lamina at the end of a primary lobule. **D**, Early cleft formation is associated with the contraction of bundles of microfilaments in the apices of the epithelial cells lining the cleft. Collagen fibers (*wavy lines*) are lined up lateral to the lobule and in the newly forming cleft. **E**, As the cleft deepens, glycosaminoglycan synthesis is reduced in the cleft, and collagen deposition continues. (**C** through **E** show the relationship between disposition of the extracellular matrix and lobulation of the glandular primordium.)

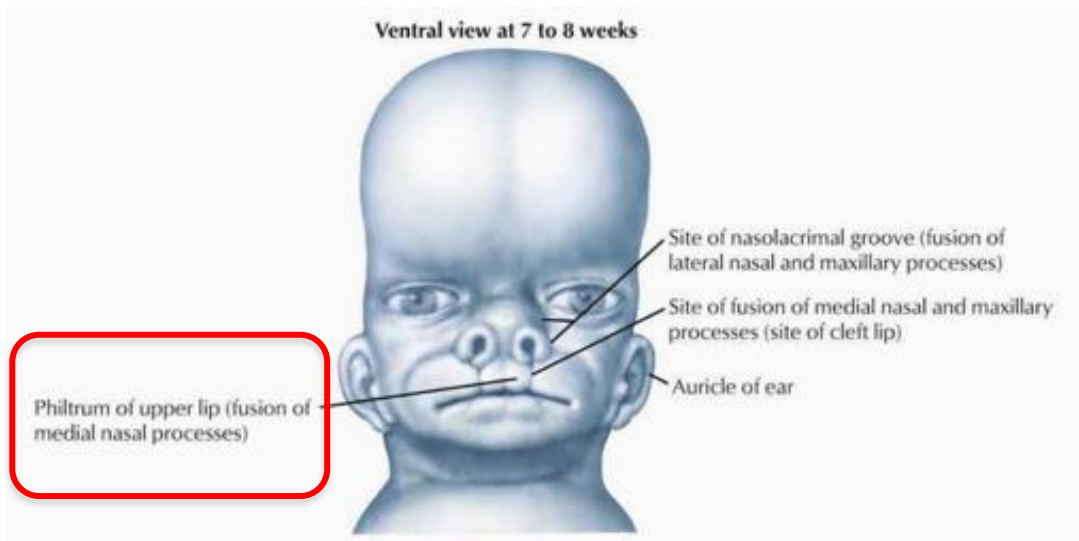
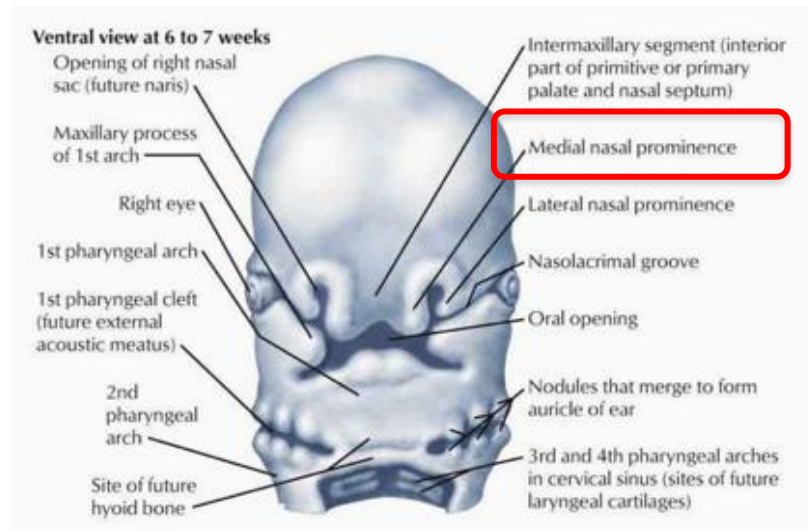
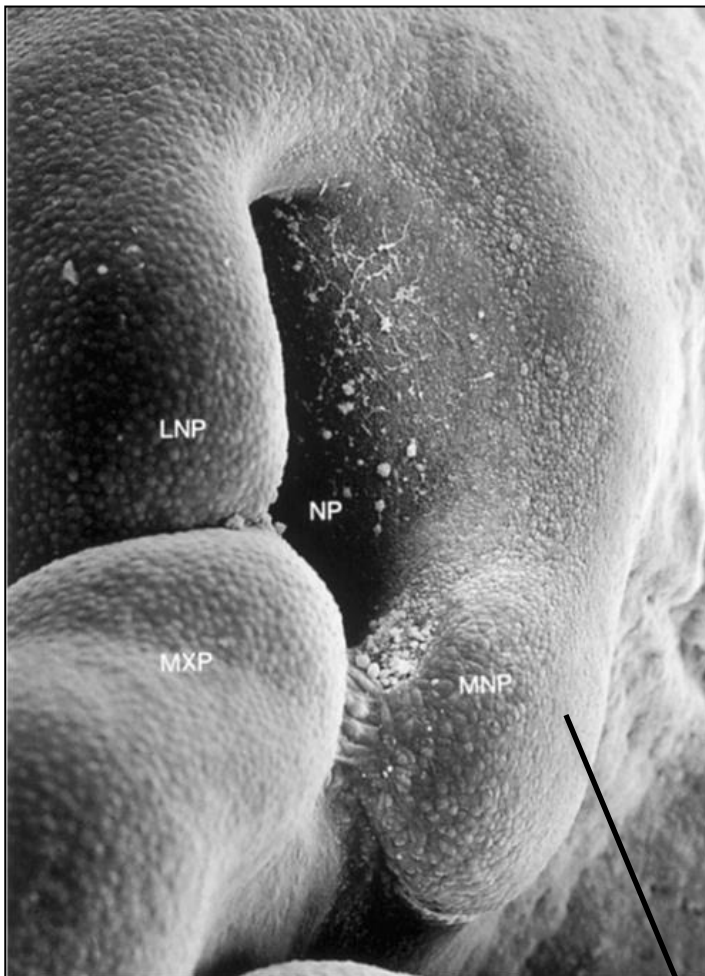
la voûte de la bouche : le palais

séparation des cavités nasales et buccale



- ébauche (proéminence) frontonasale (palais primaire)
- 1^{er} arc branchial : processus maxillaires (palais secondaire)

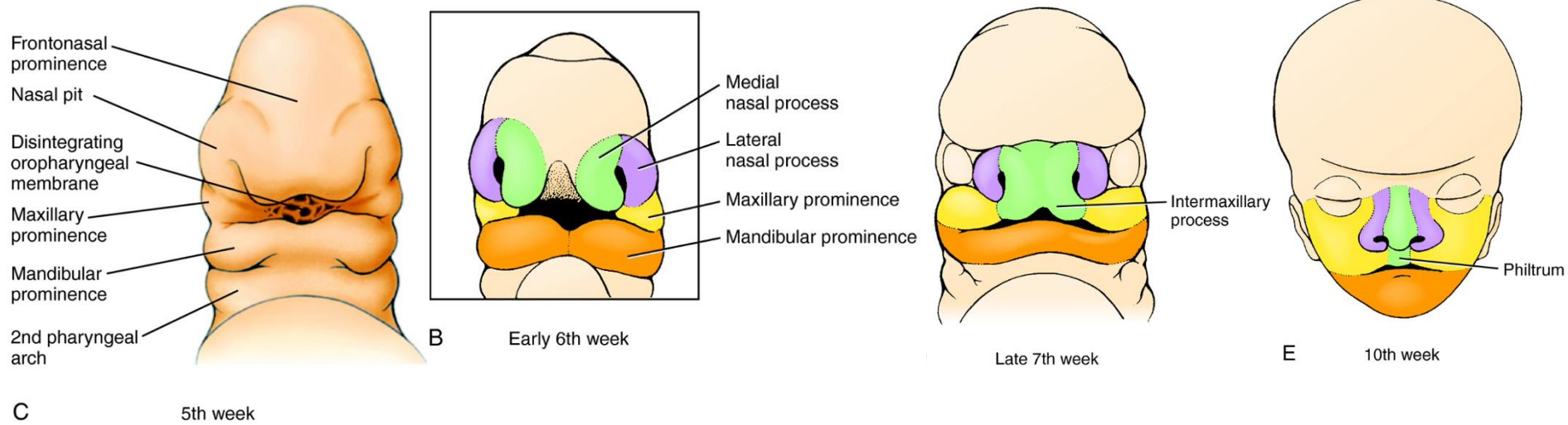
fossette nasale (droite) (~41 j.)



Proéminence nasale médiane

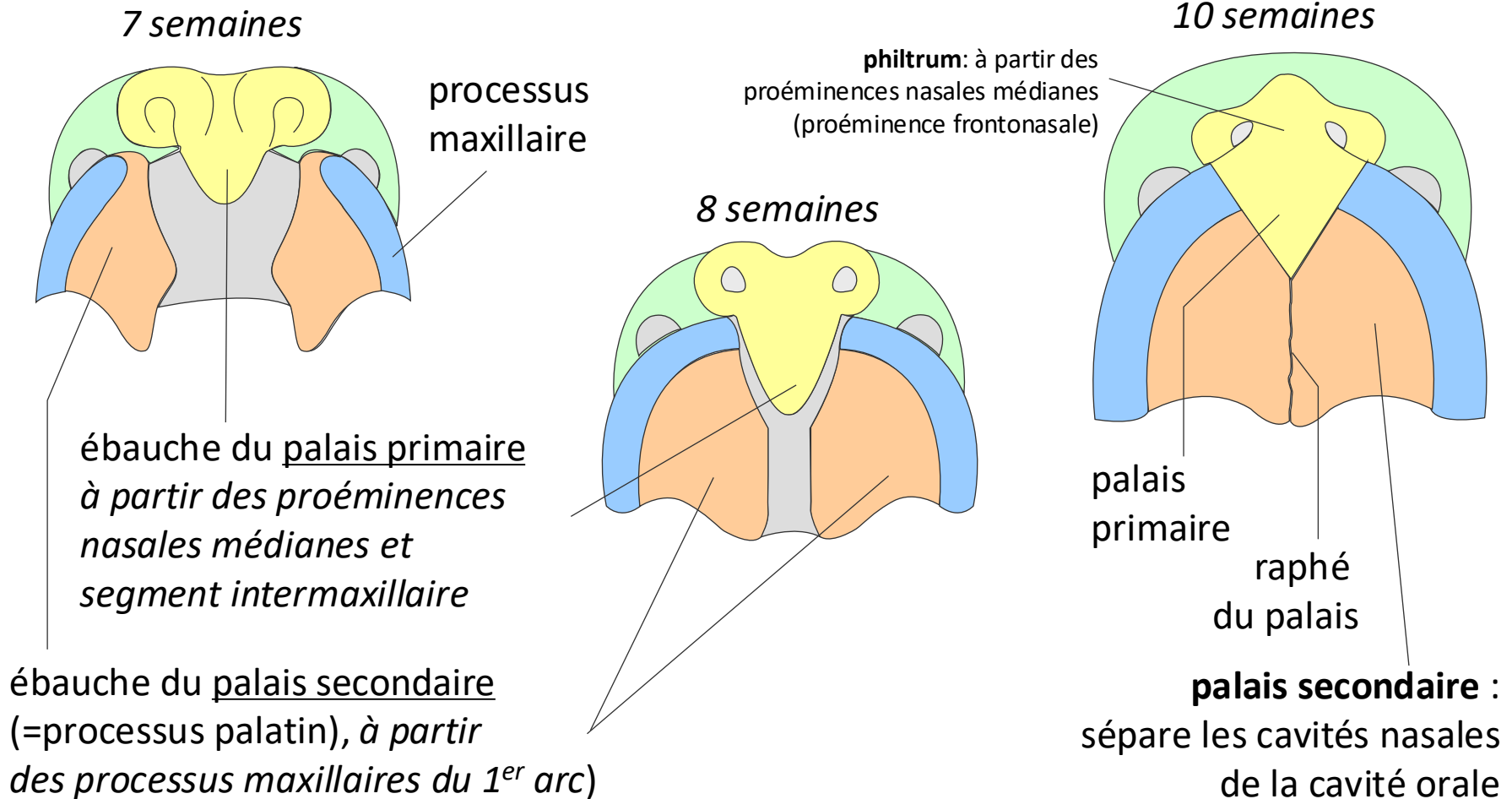
(les deux proéminences nasales médiales, avec le segment intermaxillaire, forment l'ébauche du palais primaire)

développement de la face et la bouche

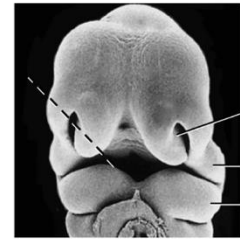
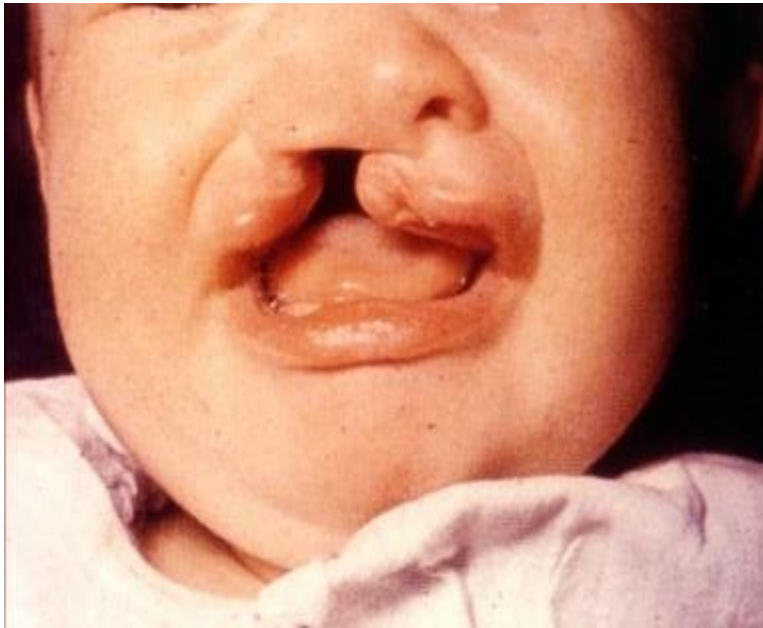

développement du maxillaire, palais, et lèvre supérieure (dès 5ème sem.)

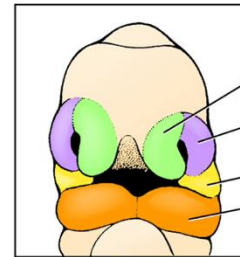
La lèvre supérieure se forme par fusion des processus maxillaires avec les proéminences nasales médianes, qui forment le philtrum et le palais primaire.



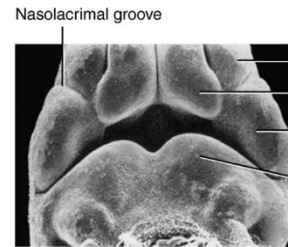l'absence de fusion des bourgeons de la face cause des fentes



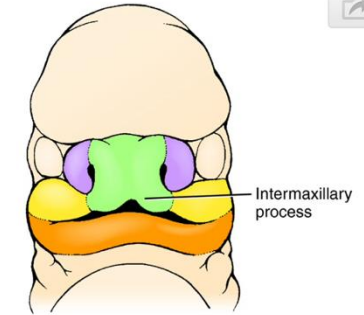
A Early 6th week



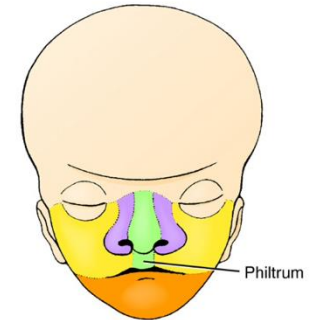
B Early 6th week



C Early 7th week



D Late 7th week

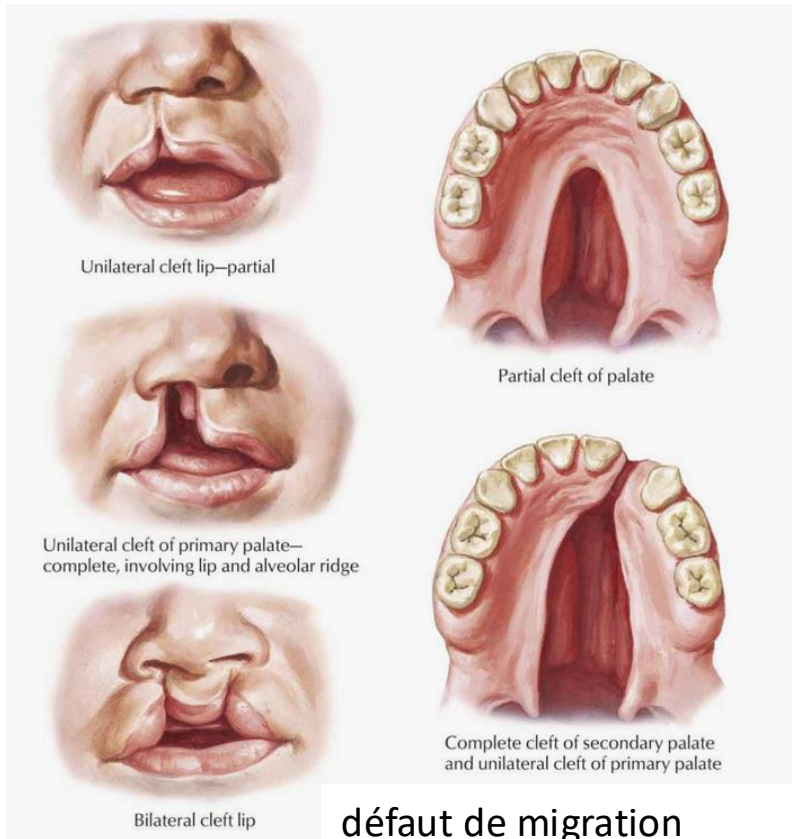


E 10th week

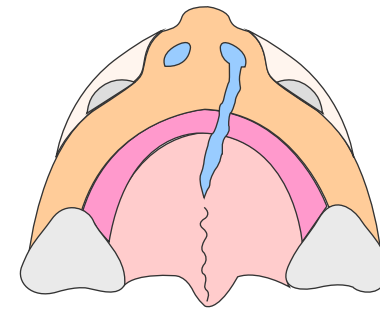
▼ **Figure 16-16** Development of the face. *A, B*, In the 6th week, the nasal placodes of the frontonasal prominence invaginate to form the nasal pits and the lateral and medial nasal processes. Dashed line in *A* indicates section level shown in [Figure 16-19](#). *C, D*, In the 7th week, the medial nasal processes fuse at the midline to form the intermaxillary process. *E*, By the 10th week, the intermaxillary process forms the philtrum of the upper lip.

RAPPEL

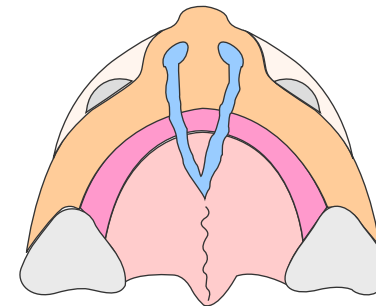
fentes labiales (*cheiloschisis*) et fentes palatines (*palatoschisis*)



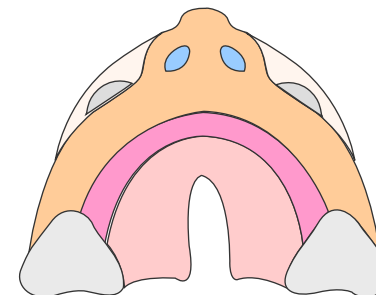
défaut de migration
des cellules des crêtes neurales



*labiale
unilatérale*

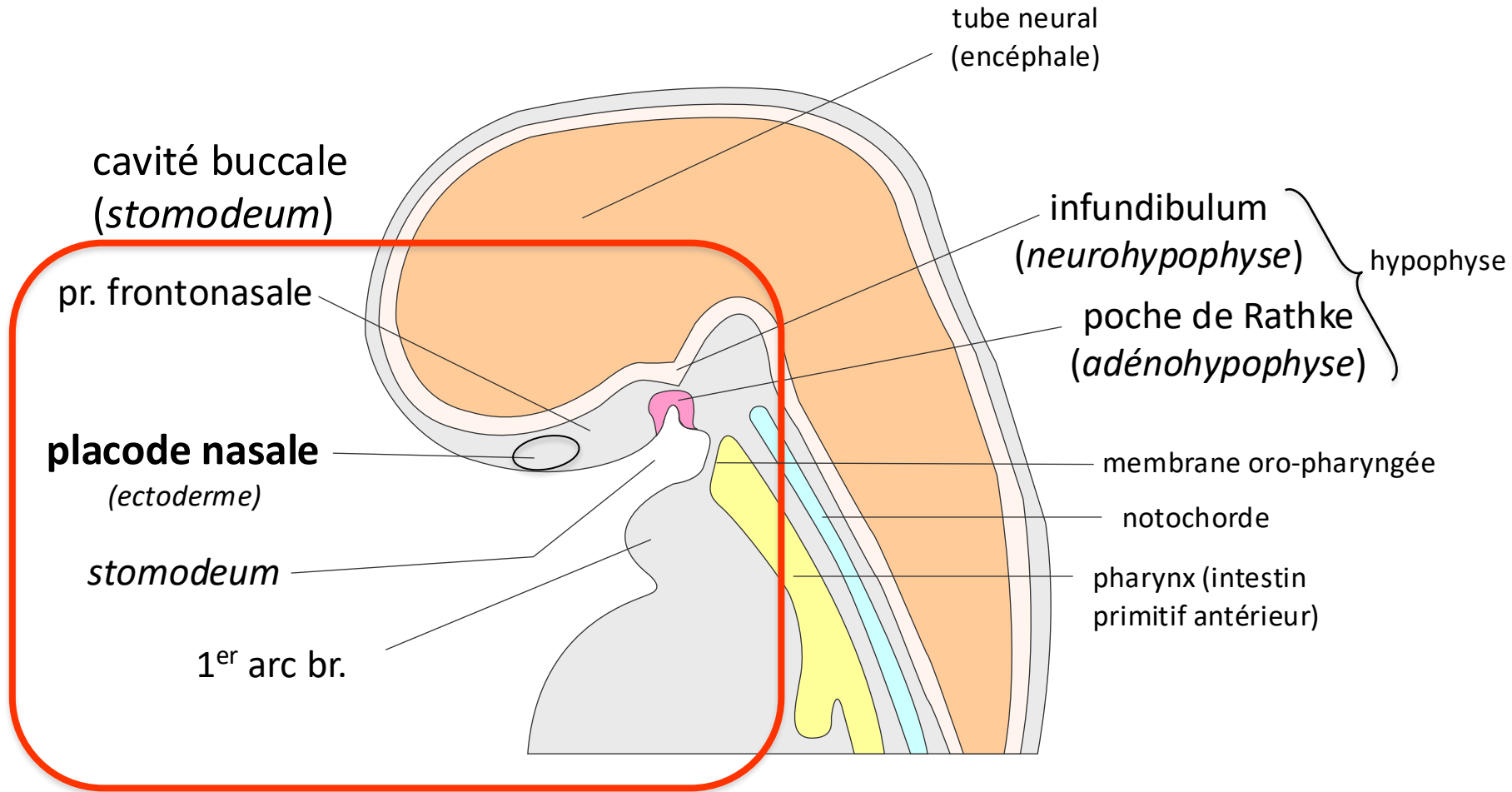


*labiale
bilatérale*



palatine

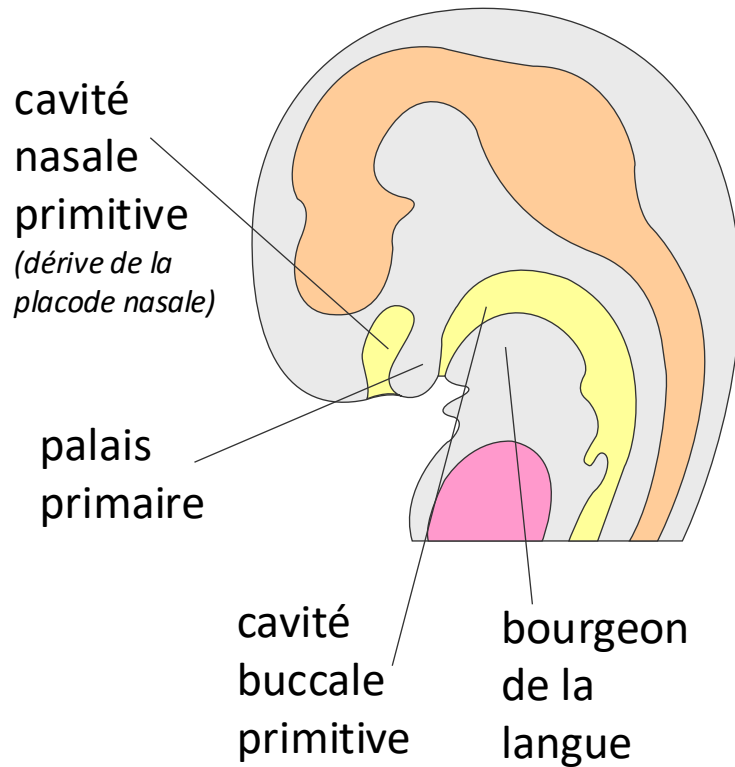
développement des cavités nasales



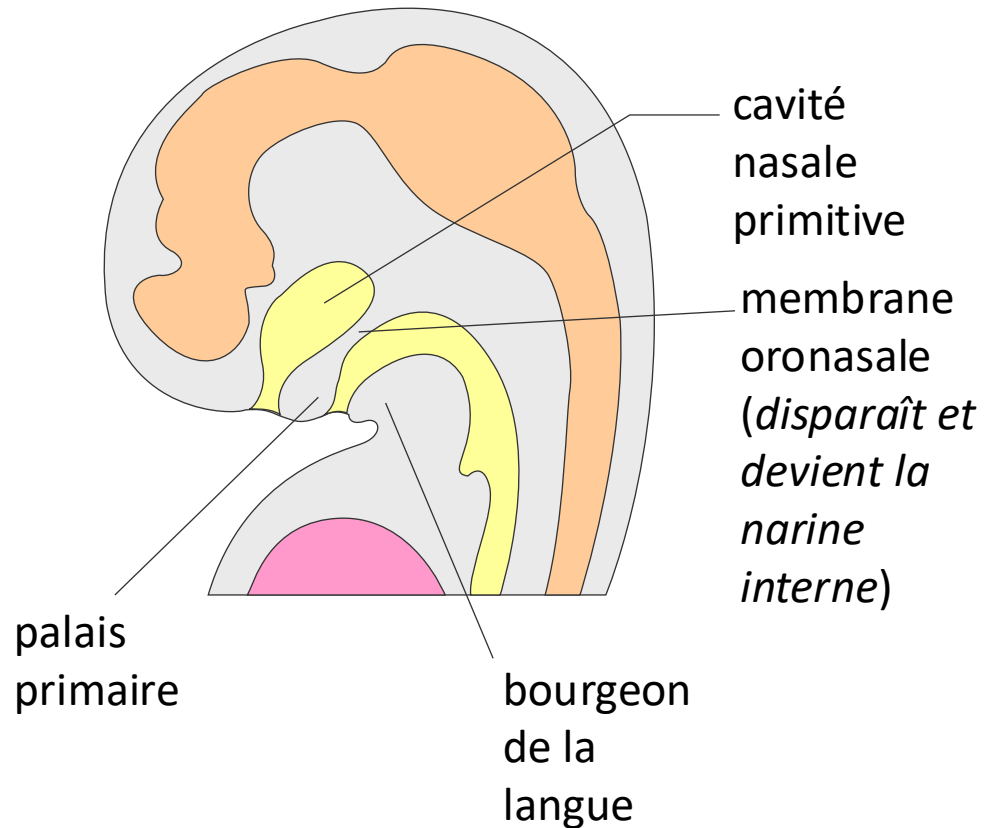
(4^{ème} sem., coupe sagittale)

développement des cavités nasales et du palais

6 sem.

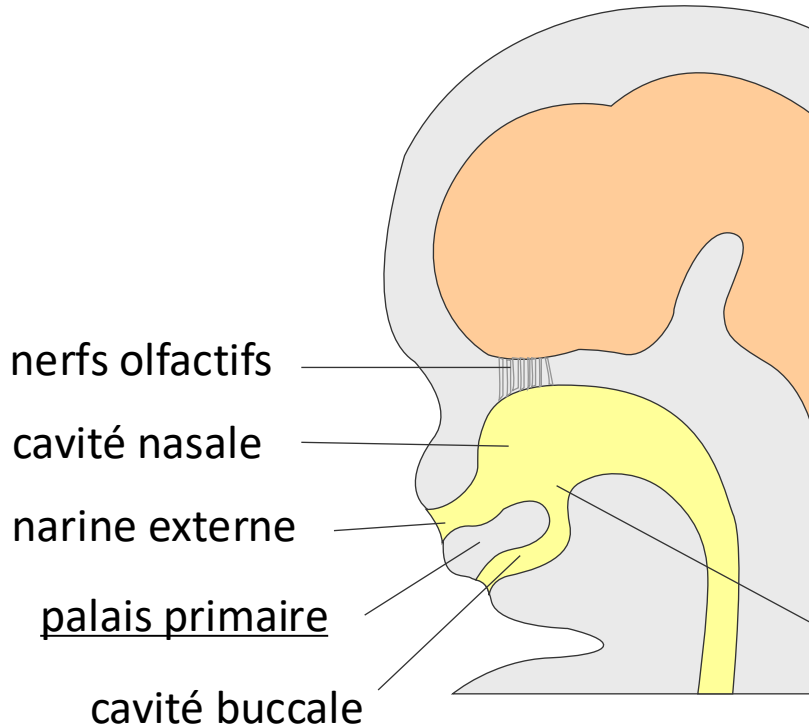


6.5 sem.

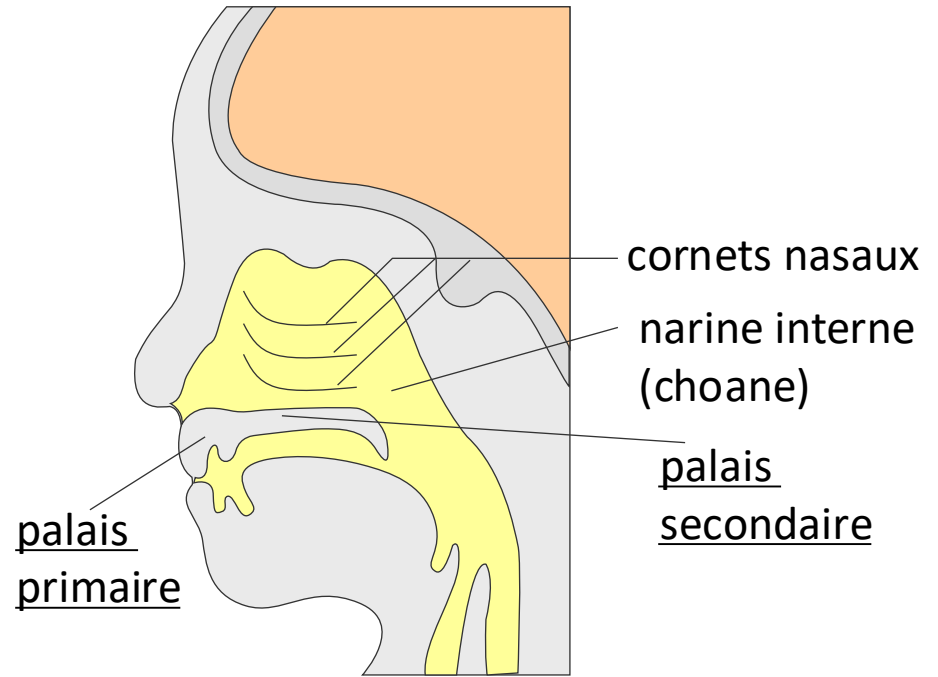


développement des cavités nasales et du palais

7 sem.



12 sem.



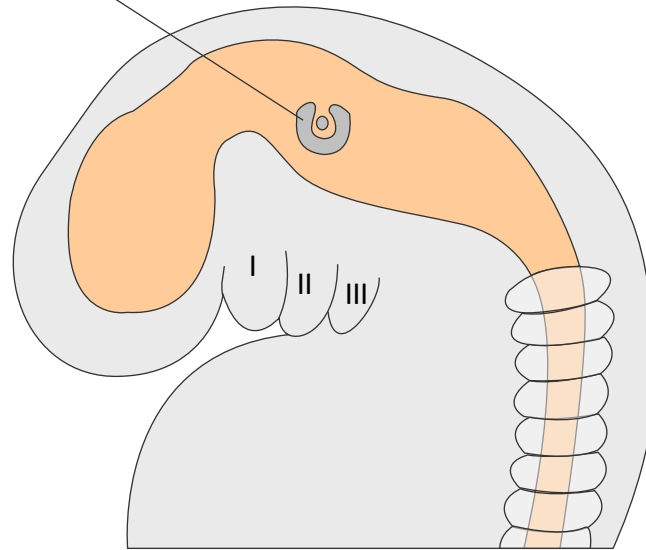
narine interne
primitive

développement de l'oreille interne

placode otique
(en arrière du
1^e sillon branchial)

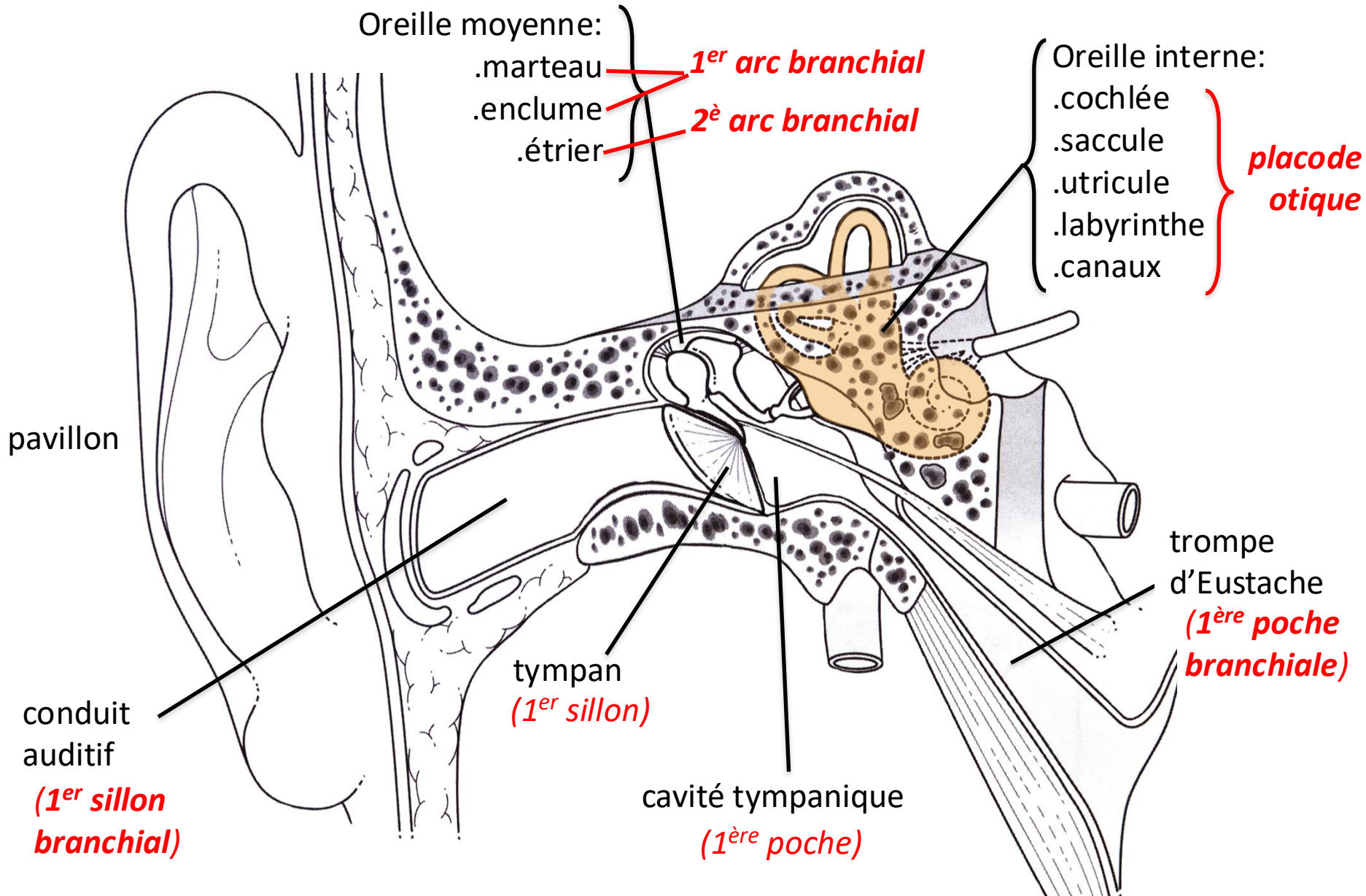
oreille interne:

- . cochlée
- . utricule
- . labyrinthe...



(4^e sem.)

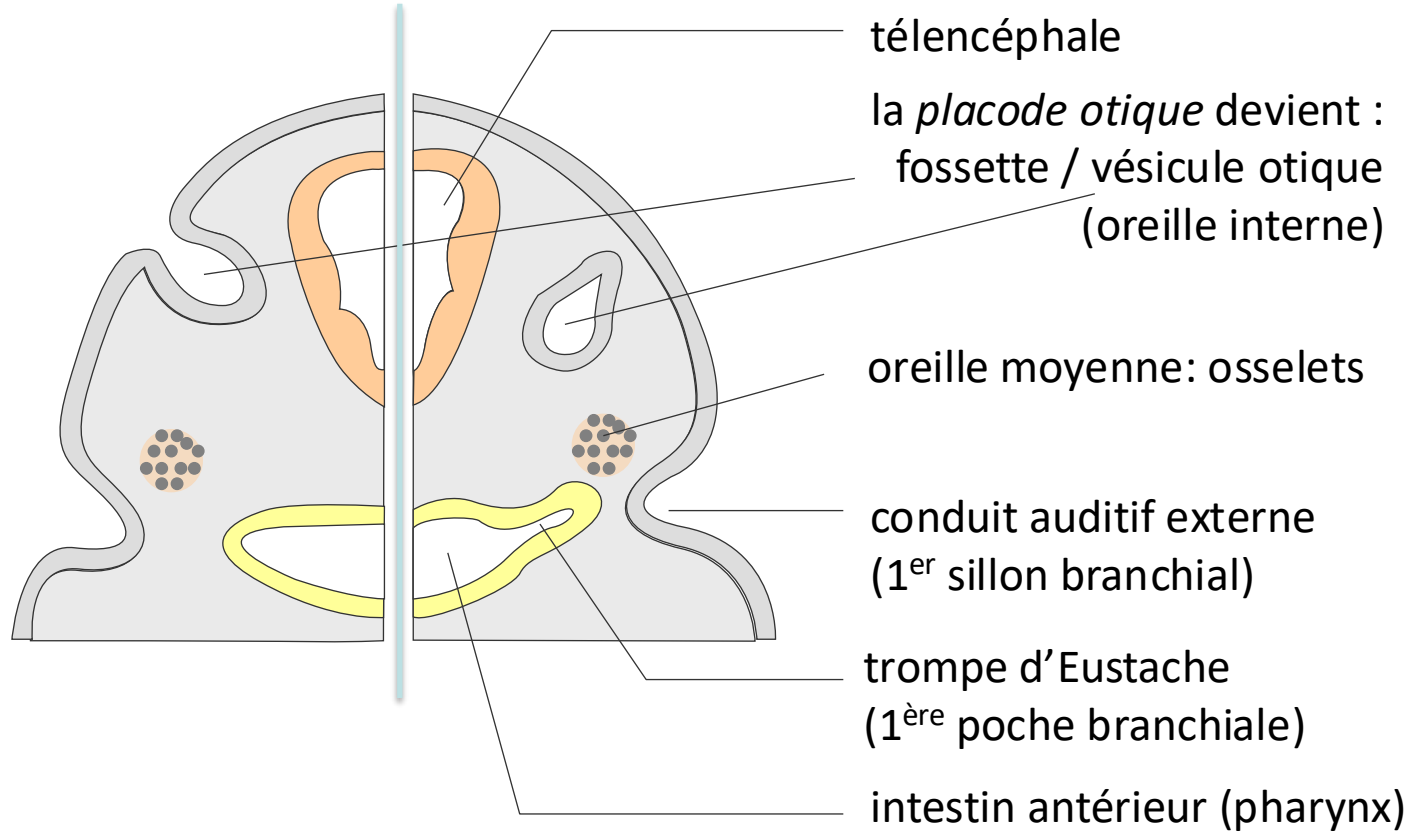
structure de l'oreille



développement de l'oreille interne (4^è sem.)

(début 4^è sem.)

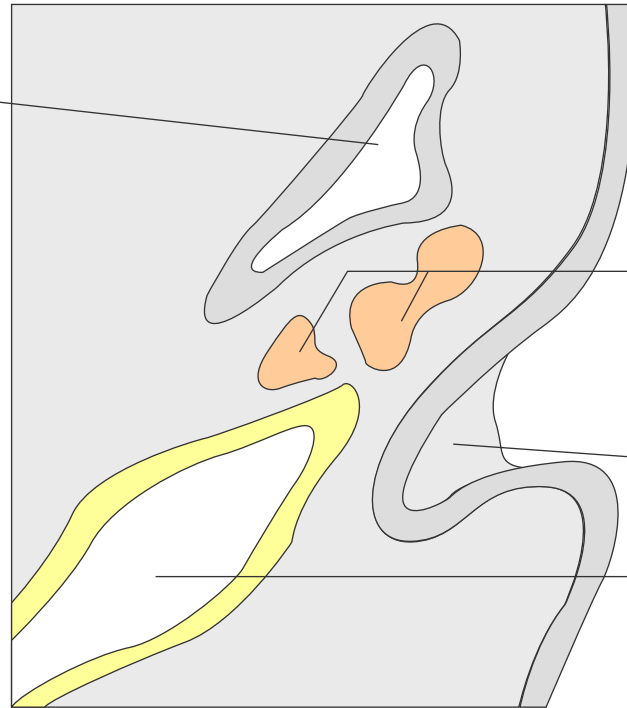
(fin 4^è sem.)



développement de l'oreille interne (5è sem.)

vésicule otique
se différencie en
oreille interne:

- cochlée
- sacculé
- utricule
- labyrinthe
- canaux

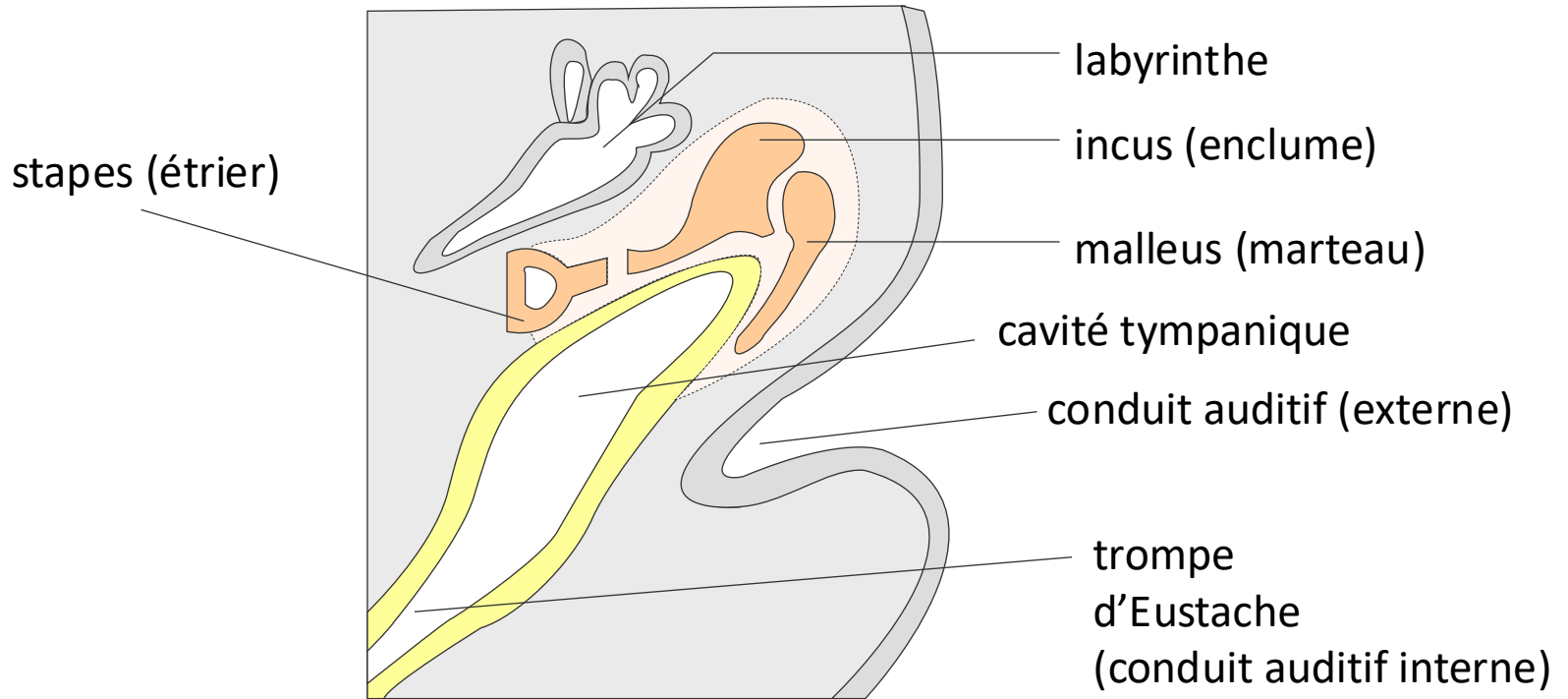


osselets
(marteau / enclume
et étrier)

conduit auditif

trompe
d'Eustache et
cavité tympanique

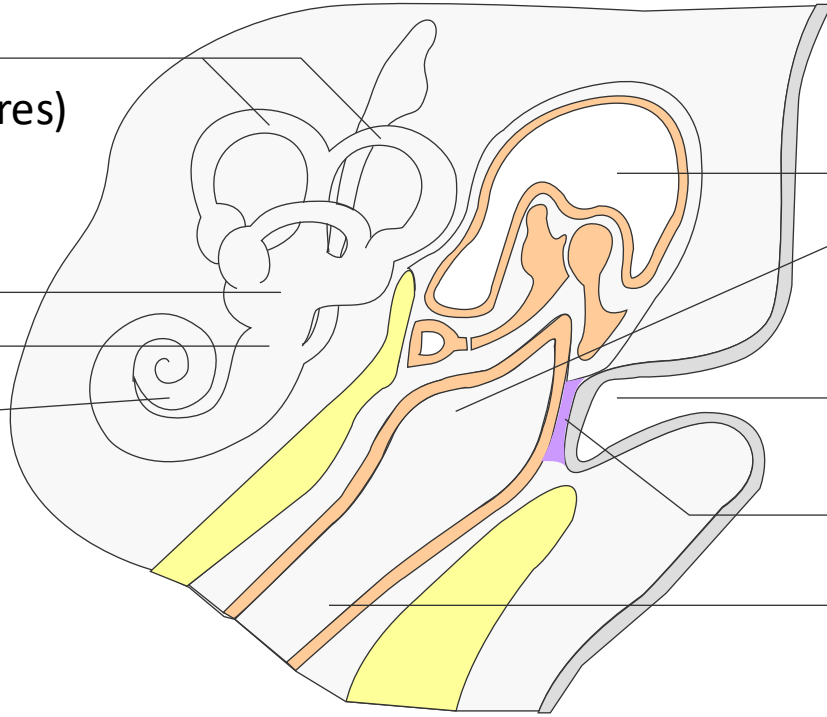
développement de l'oreille interne (fin 5^e sem.)



labirynthe

(canaux
semicirculaires)

utricle
sacculé
cochlée



cavité tympanique

conduit auditif
externe

tympan

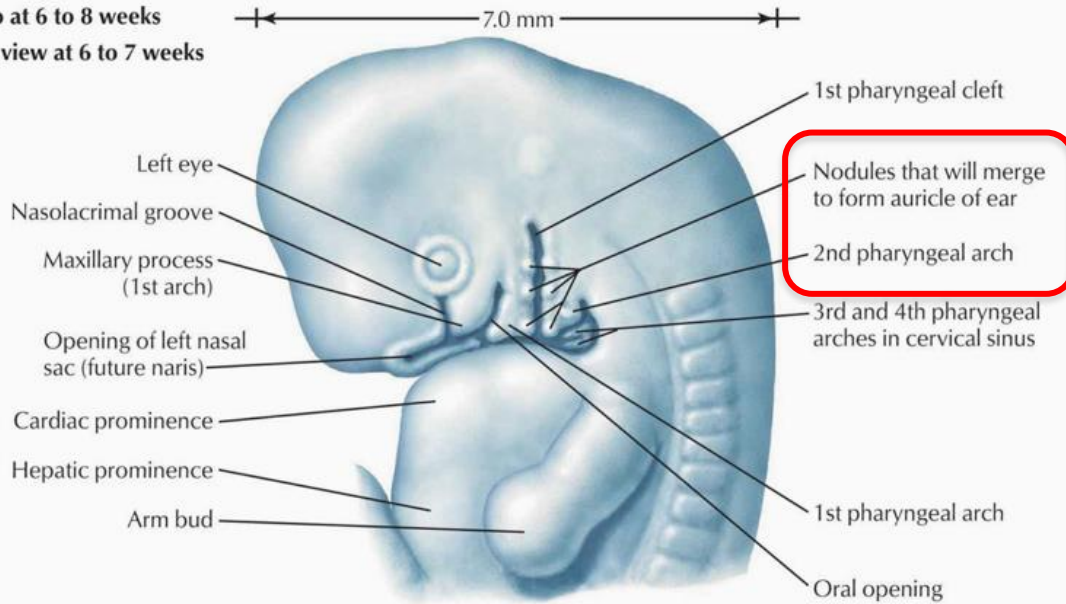
trompe
d'Eustache
(conduit auditif
interne)

(oreille à la naissance)

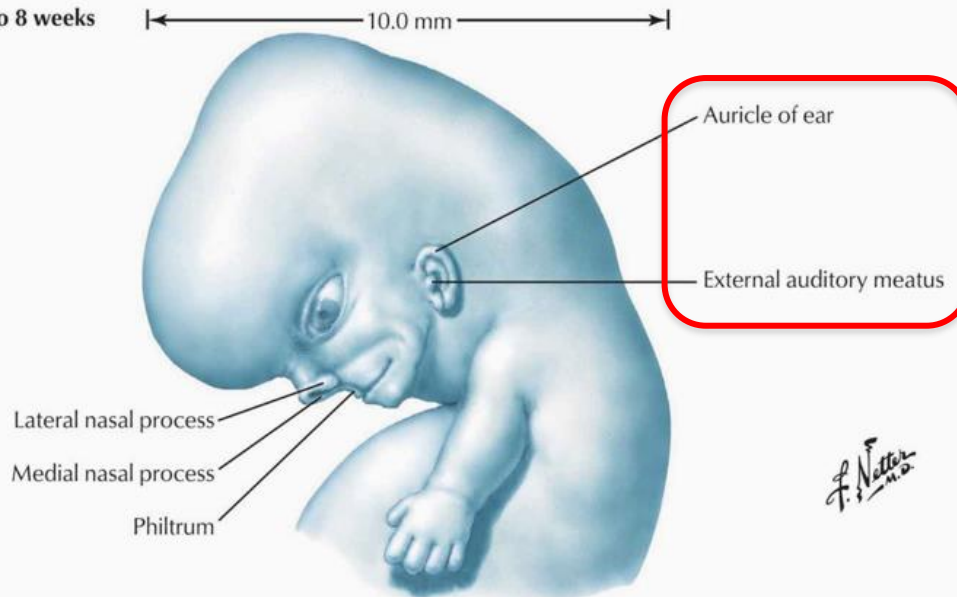
développement de l'oreille : le pavillon

Embryo at 6 to 8 weeks

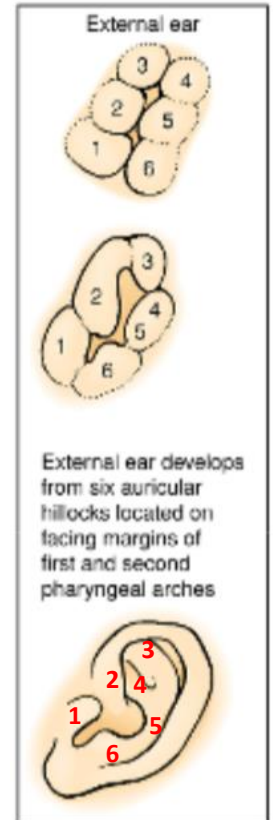
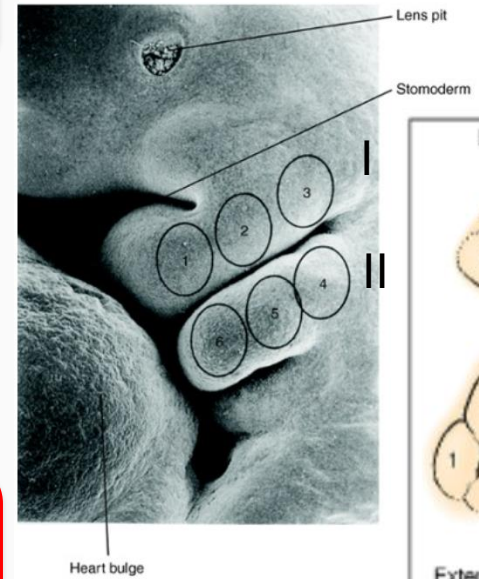
Lateral view at 6 to 7 weeks



Lateral view at 7 to 8 weeks

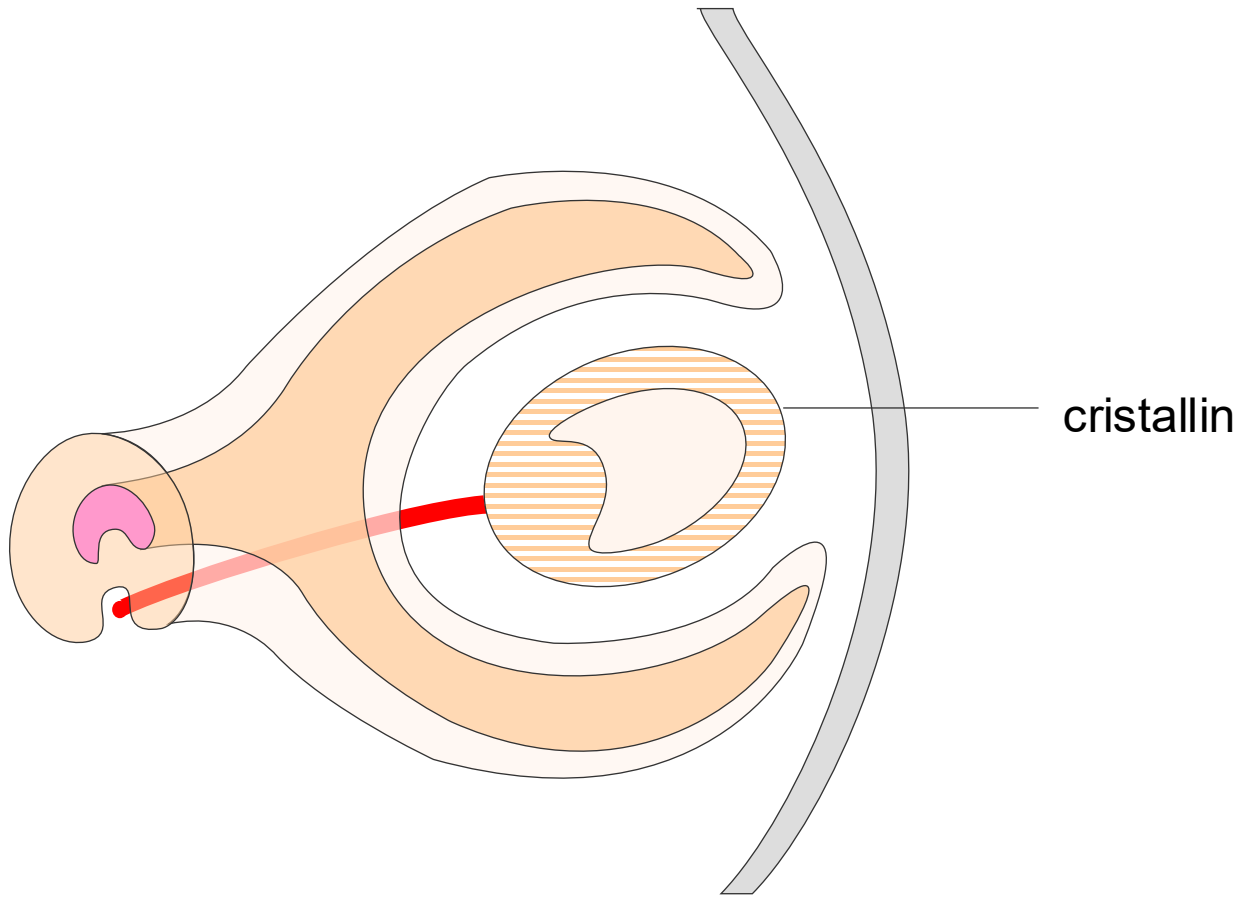


le pavillon se forme à partir de 6 bourgeons épidermiques autour du 1^{er} sillon branchial

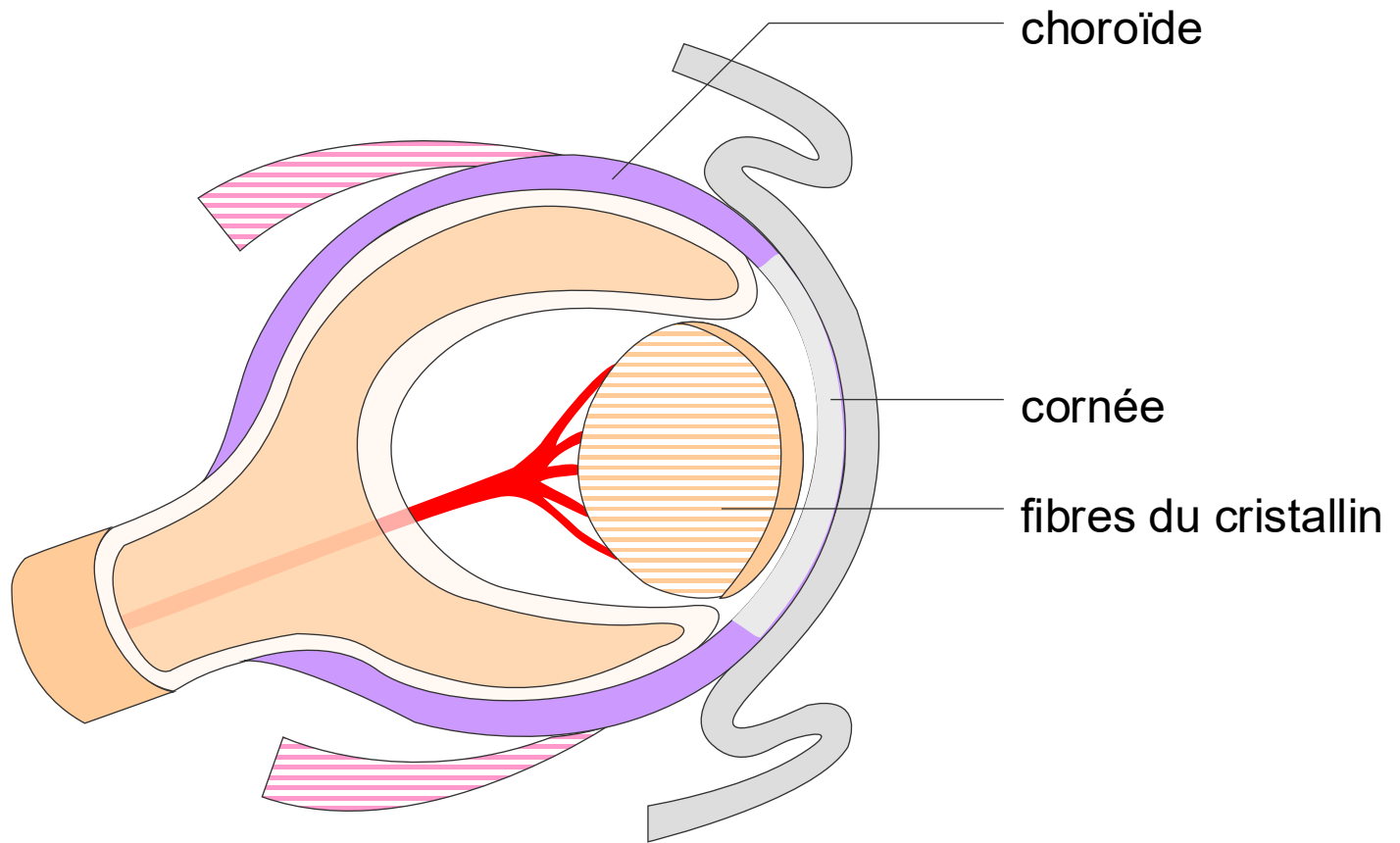


F. Netter M.D.

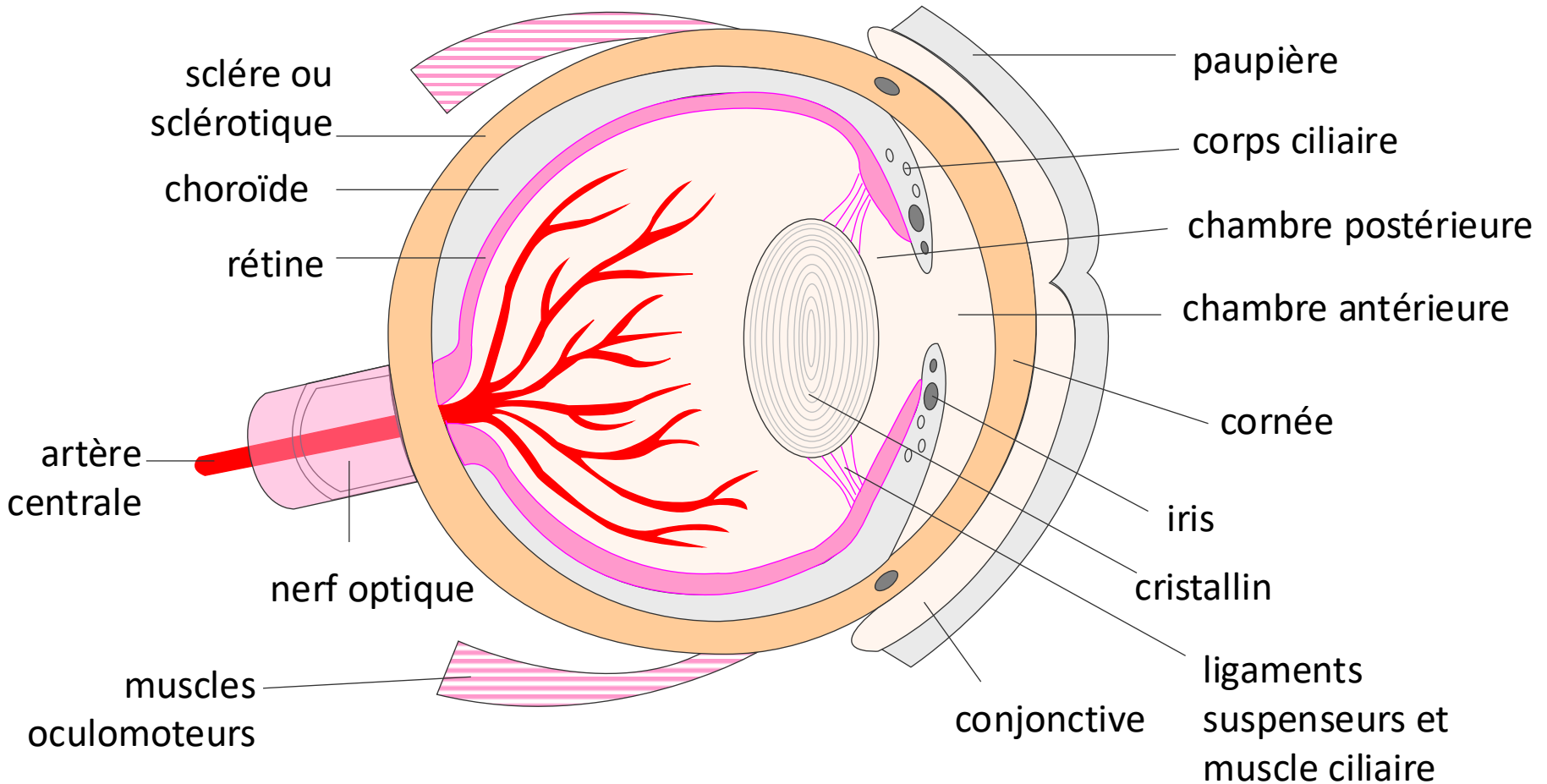
développement de l'œil (6è sem.)



développement de l'œil (8^e sem.)



développement de l'œil (20^è sem.)



Le système respiratoire

Respiratory diverticulum forms

Respiratory diverticulum branches into left and right bronchial buds; stem of the diverticulum will differentiate into trachea and larynx

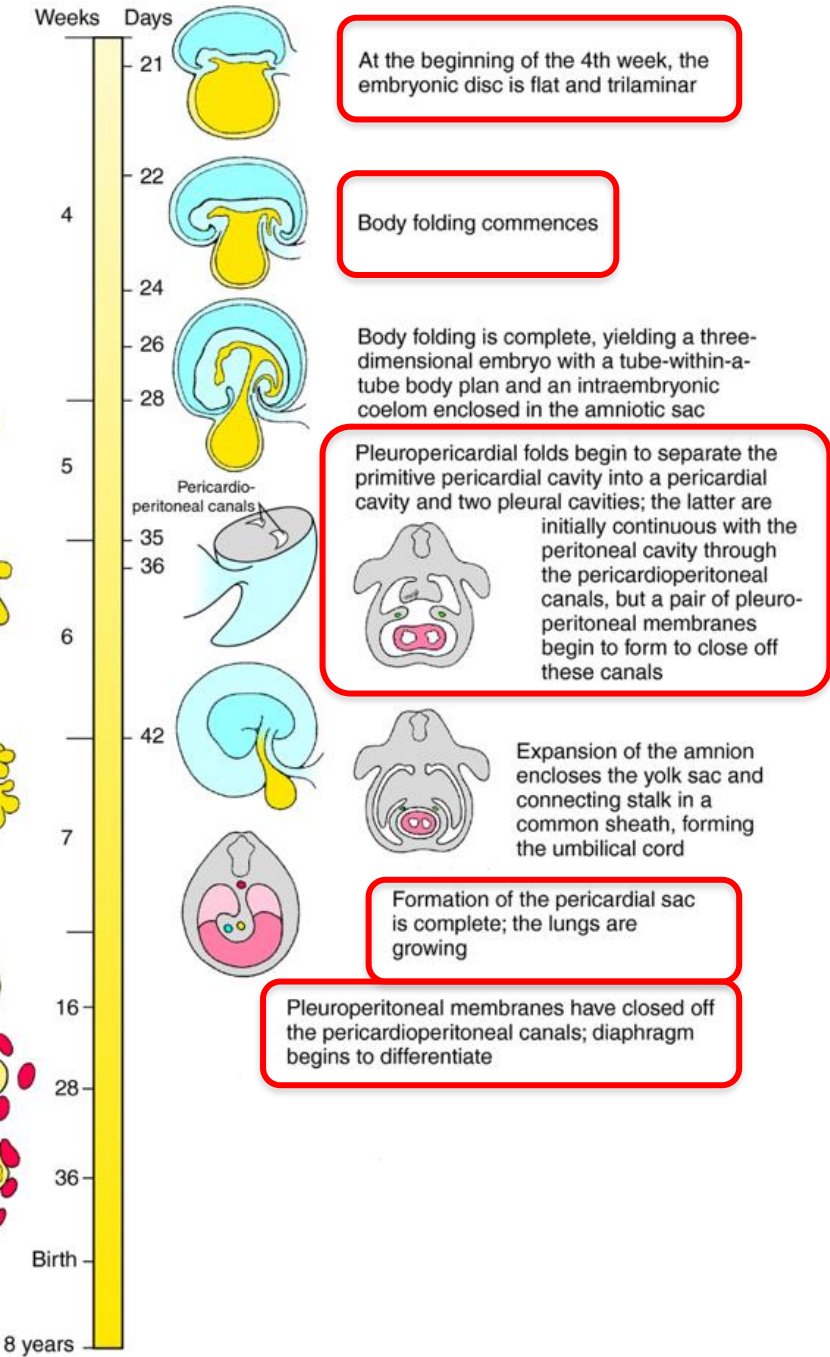

Branching yields secondary bronchial buds (three on right; two on left), which represent future lung lobes

Branching yields tertiary bronchial buds (ten on right; eight on left), which represent the future bronchopulmonary segments

Terminal bronchioles form

Terminal bronchioles have formed respiratory bronchioles; the surrounding mesenchyme becomes highly vascular; first terminal sacs (primitive alveoli) form

Terminal sacs begin to differentiate into mature alveoli; alveoli continue to form through the 8th year



la face et le cou

