

# Anatomie palpatoire du membre inférieur (Ostéologie et Arthrologie)

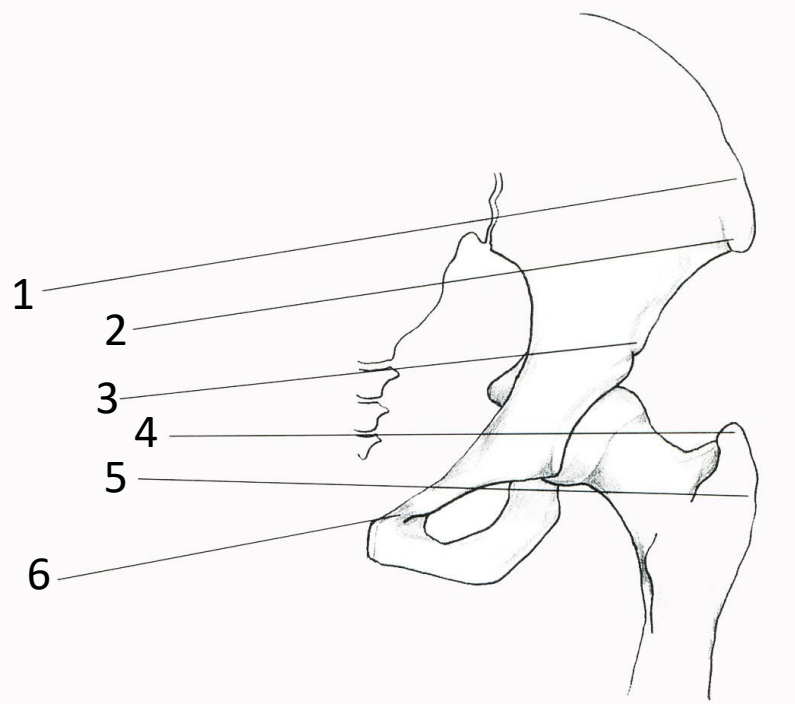
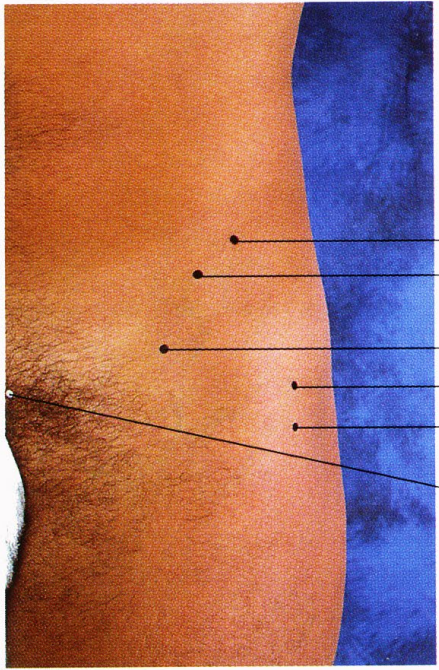
*Bojan V. Stimec*

**Le but :** Identifier les repères osseux et articulaires de surface du membre inférieur  
Comparez-les avec des os isolés ou un squelette entier

*Réf. :*

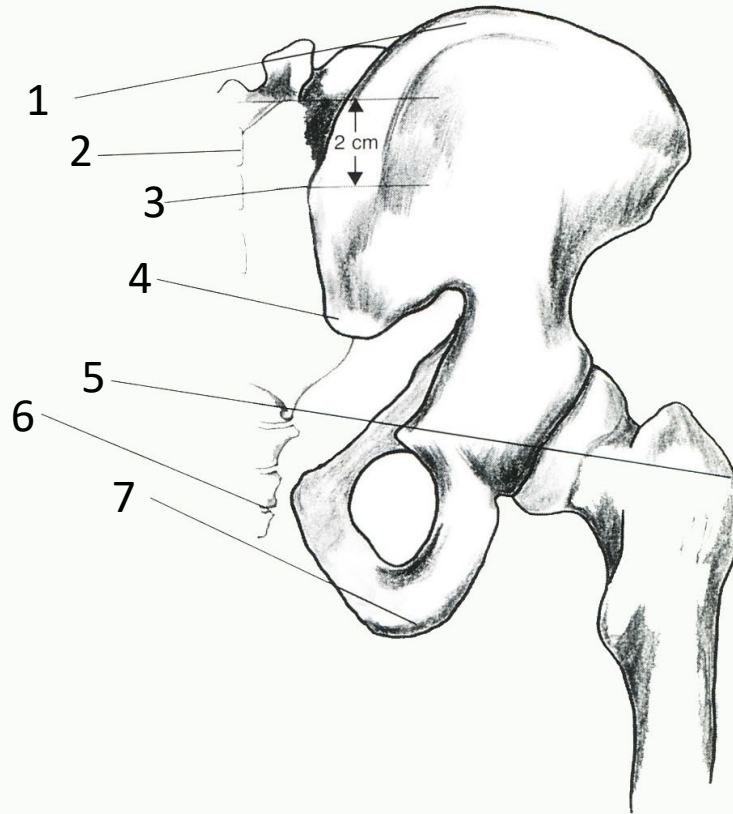
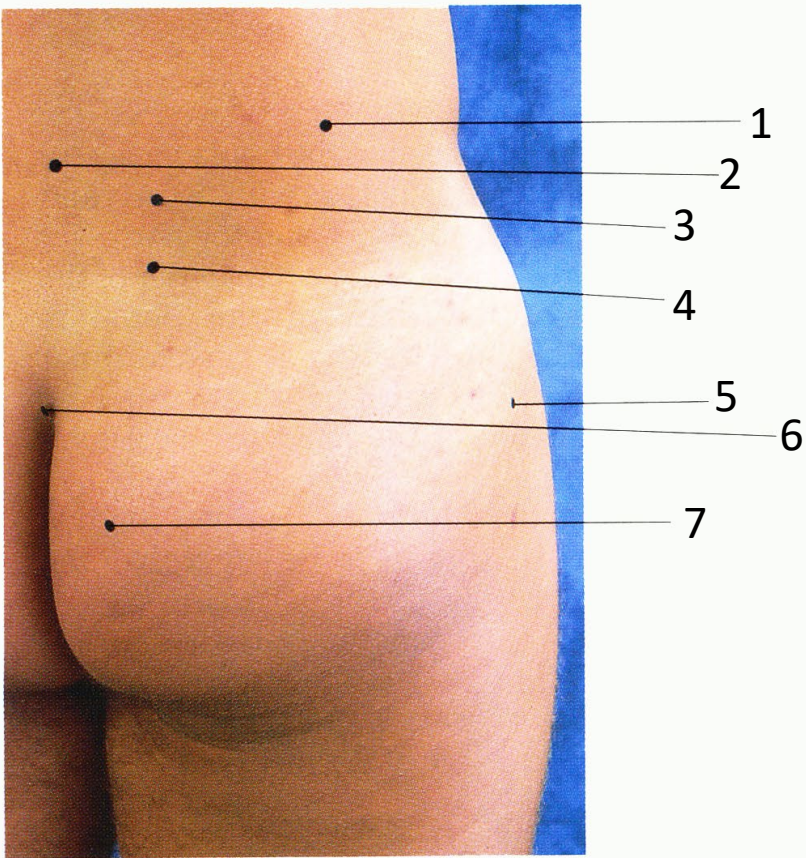
*Tixa S. Atlas d'anatomie palpatoire 1999*

*Field D. Anatomy: palpations and surface markings 1999*



### Région de la hanche gauche (vue ant.)

1. Crête iliaque
2. Epine iliaque antéro-supérieure
3. Epine iliaque antéro-inférieur
4. Grand trochanter (bord supérieur)
5. Grand trochanter
6. Tubercule pubien

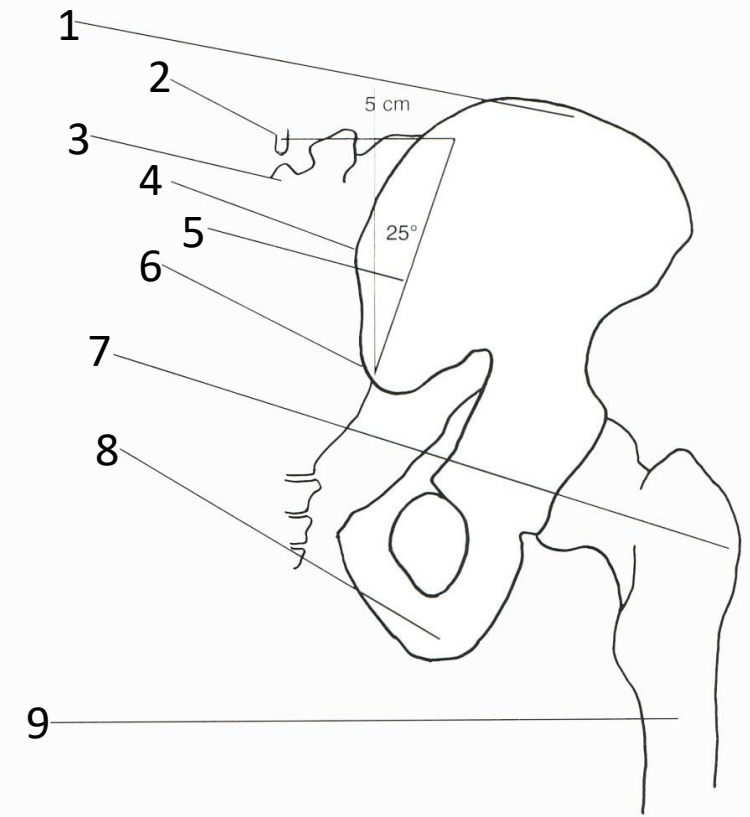
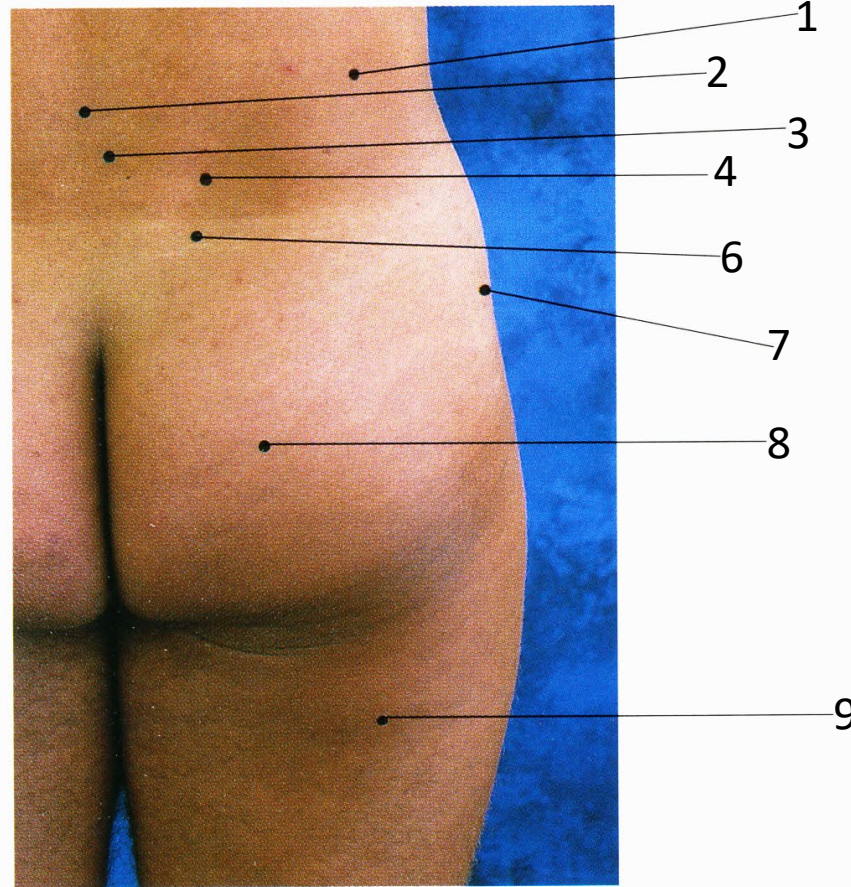


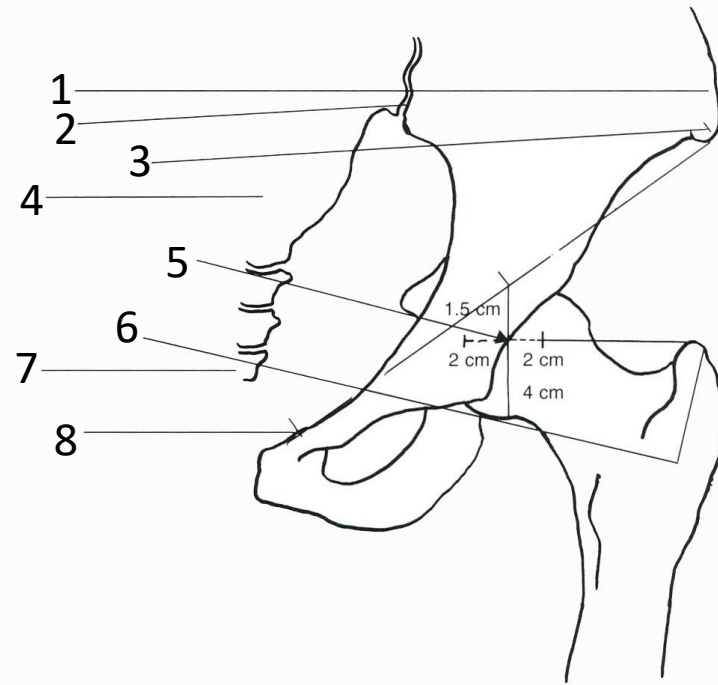
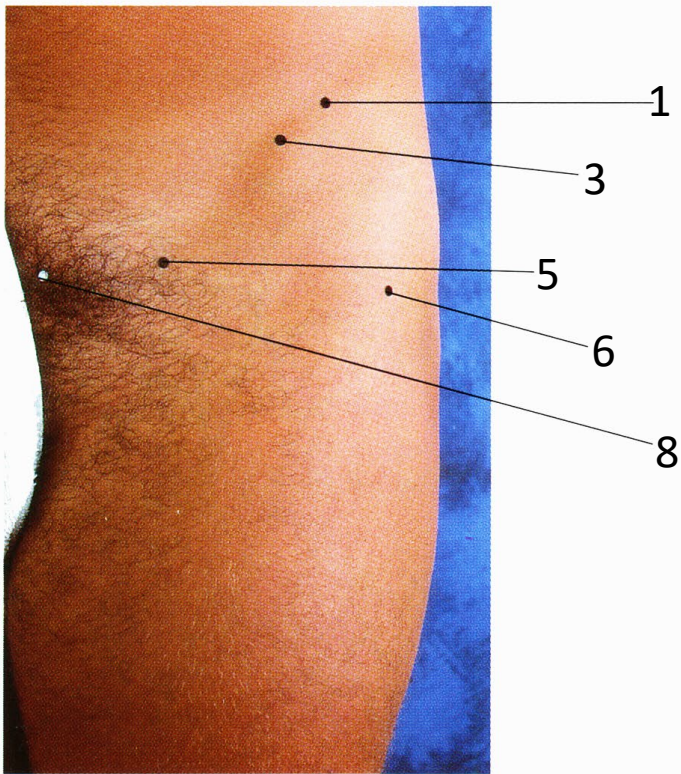
Région de la hanche droite (vue post.)

1. Crête iliaque
2. Apophyse épineuse (crête sacrale médiane)
3. Epine iliaque postéro-supérieure
4. Epine iliaque postéro-inférieure
5. Grand trochanter
6. Coccyx
7. Tubérosité sciatique

L'articulation sacro-iliaque droite  
(vue post.)

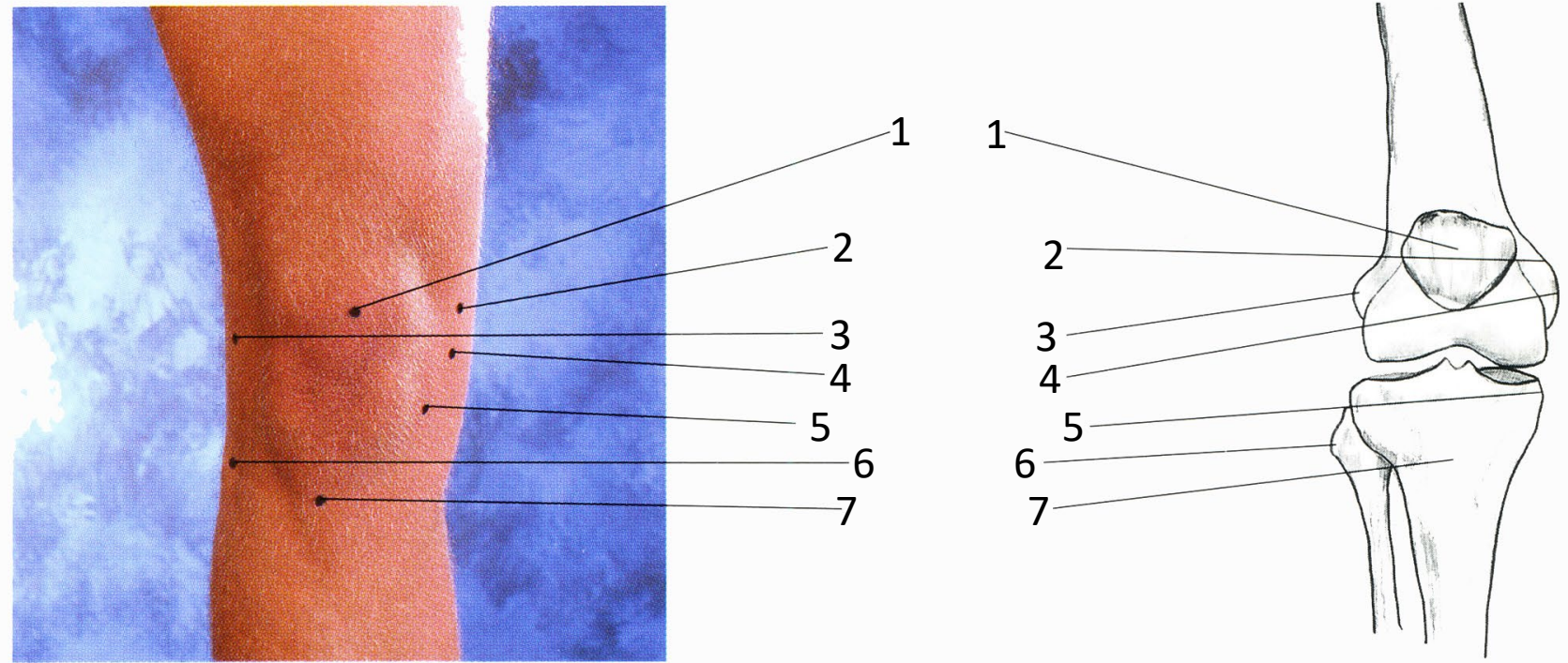
1. Crête iliaque
2. Apophyse épineuse de la vertèbre lombaire V
3. Base du sacrum
4. Epine iliaque postéro-supérieure
5. Marquage de surface de l'articulation sacro-iliaque
6. Epine iliaque postéro-inférieure
7. Grand trochanter
8. Tubérosité sciatique
9. Fémur





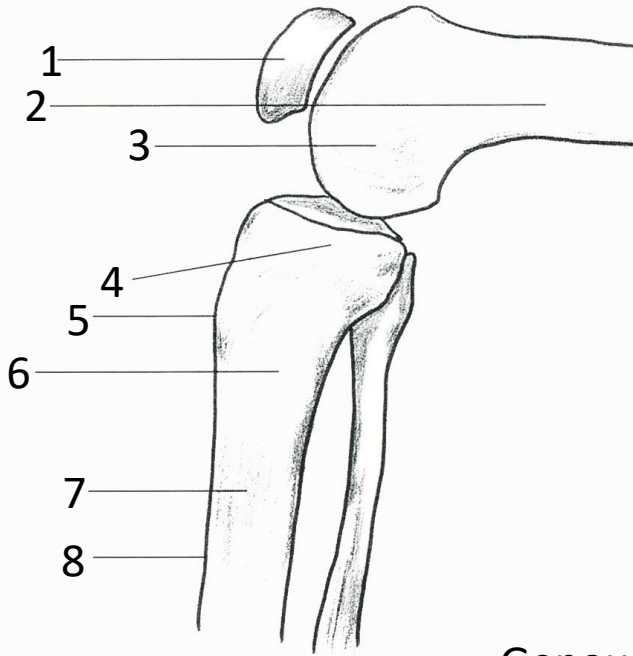
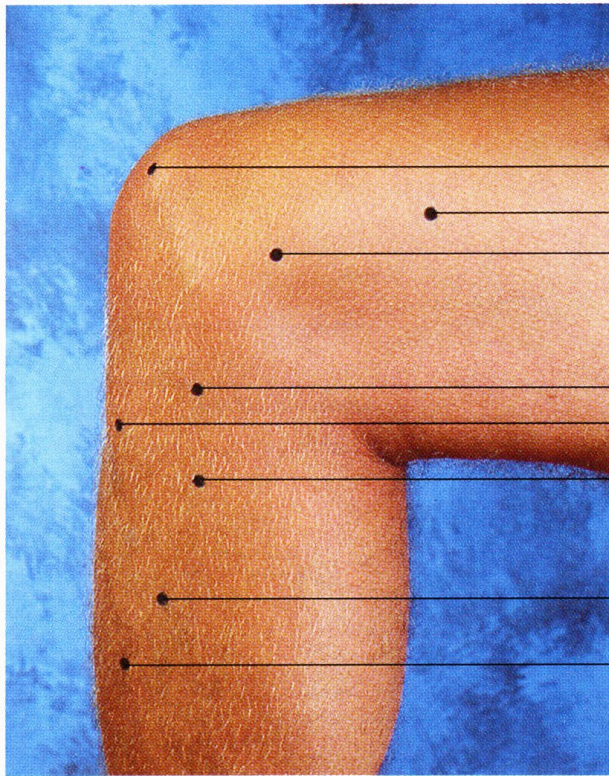
Région de la hanche gauche (vue ant.)

1. Crête iliaque
2. Articulation sacro-iliaque
3. Epine iliaque antéro-supérieure
4. Sacrum
5. Marquage de surface de l'articulation de la hanche
6. Apex du grand trochanter
7. Coccyx
8. Tubercule pubien



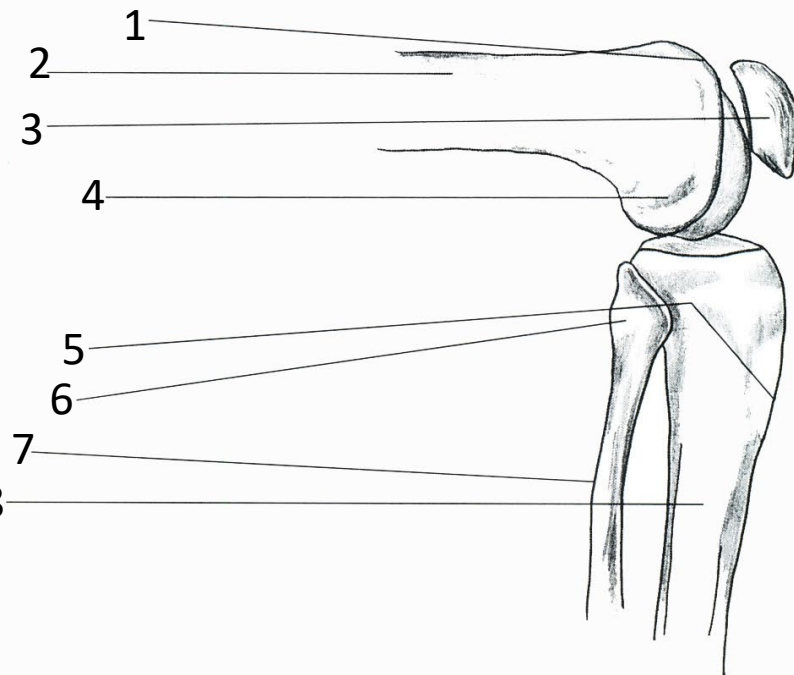
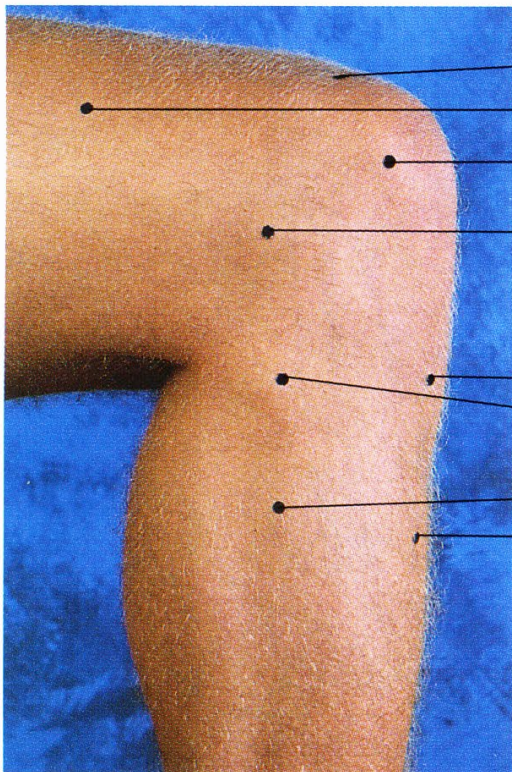
## Genou droit (vue ant.)

1. Rotule
2. Tubercule adducteur
3. Epicondyle latéral du fémur
4. Epicondyle médial du fémur
5. Condyle médial du tibia
6. Tête de la fibula
7. Tubérosité tibiale



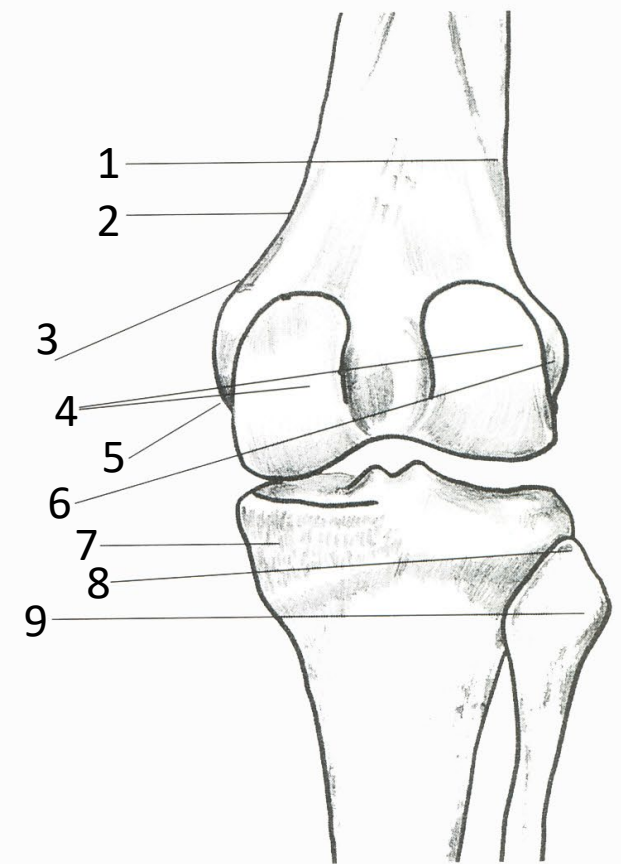
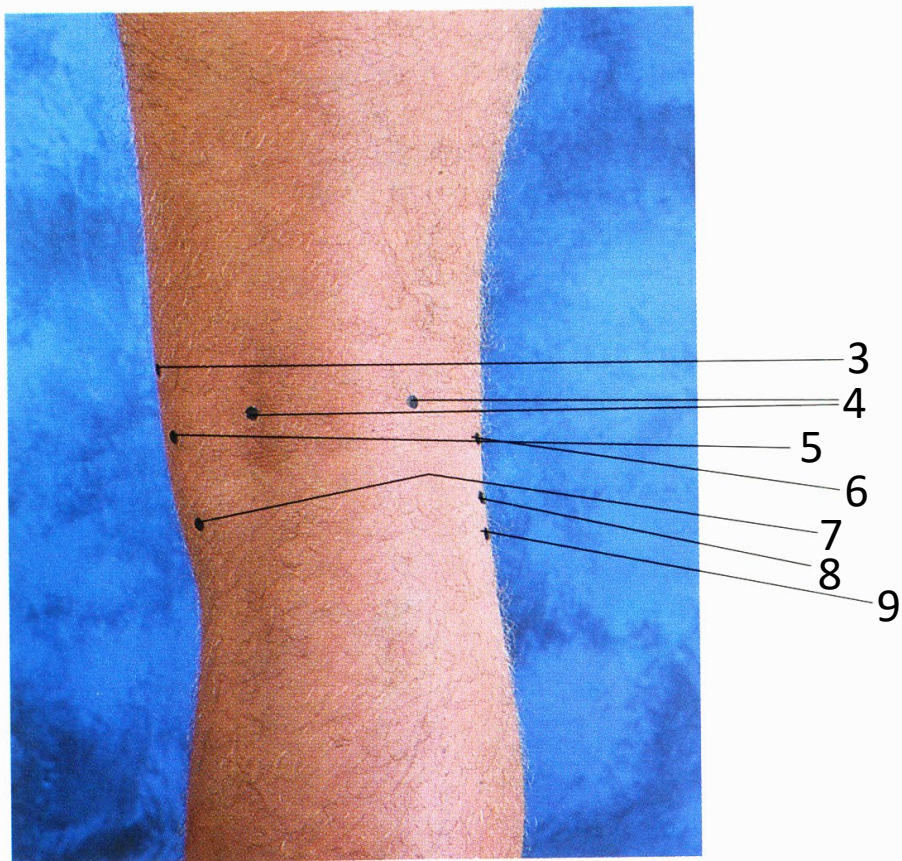
Genou droit (vue méd.)

1. Rotule
2. Fémur
3. Epicondyle médial du fémur
4. Condyle médial du tibia
5. Tubérosité tibiale
6. Tibia
7. Face médiale du tibia
8. Bord antérieur du tibia



Genou droit (vue lat.)

1. Fémur - face articulaire pour la rotule
2. Fémur
3. Rotule
4. Epicondyle latéral du fémur
5. Tubérosité tibiale
6. Tête de la fibula
7. Fibula
8. Tibia

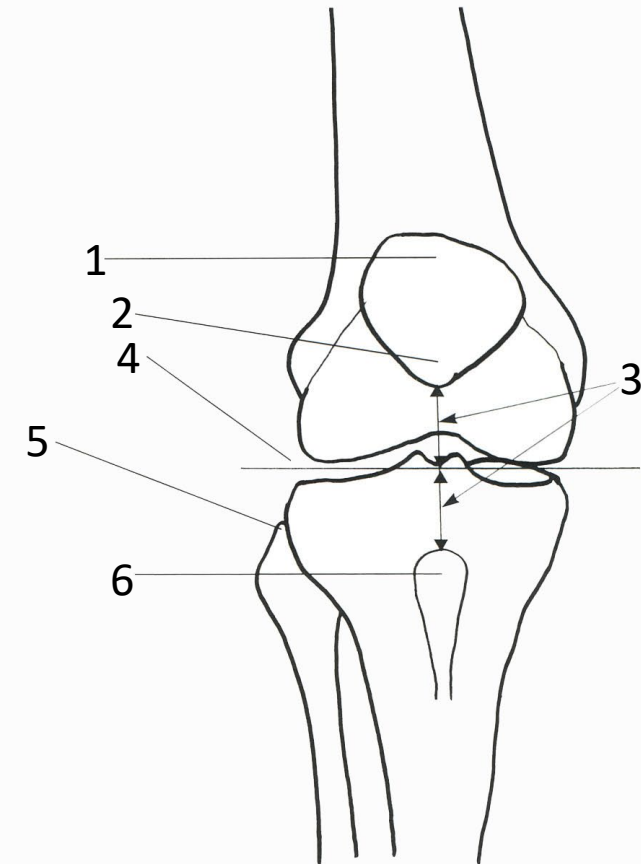
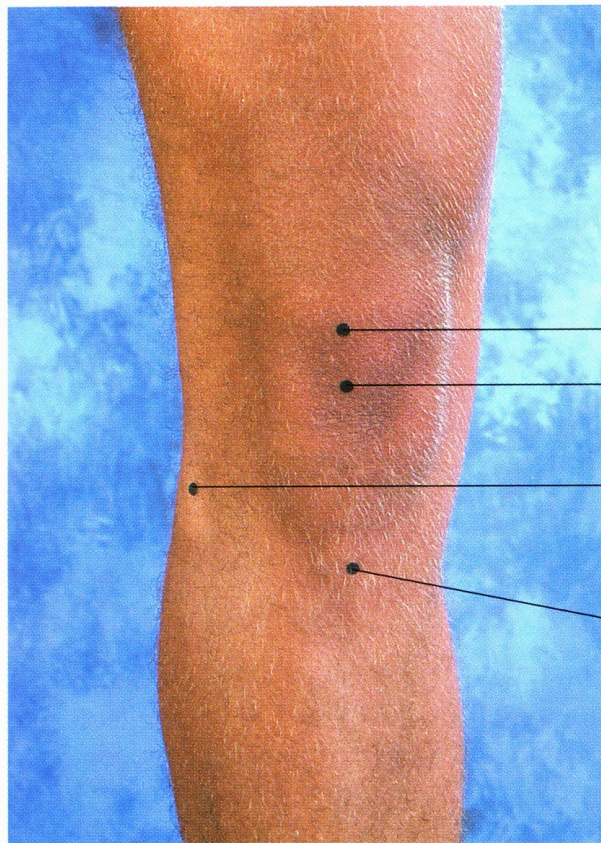


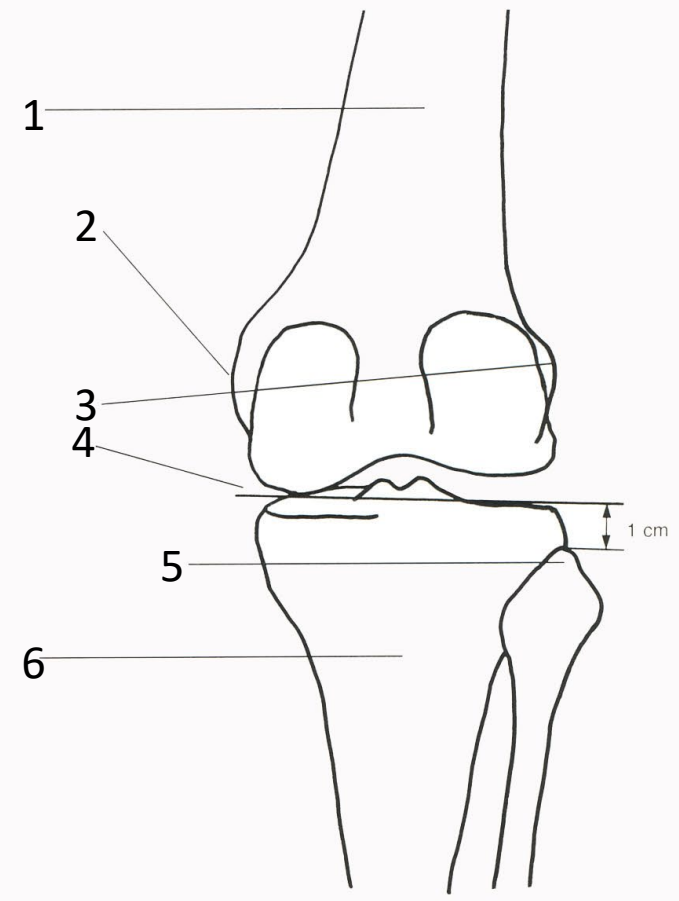
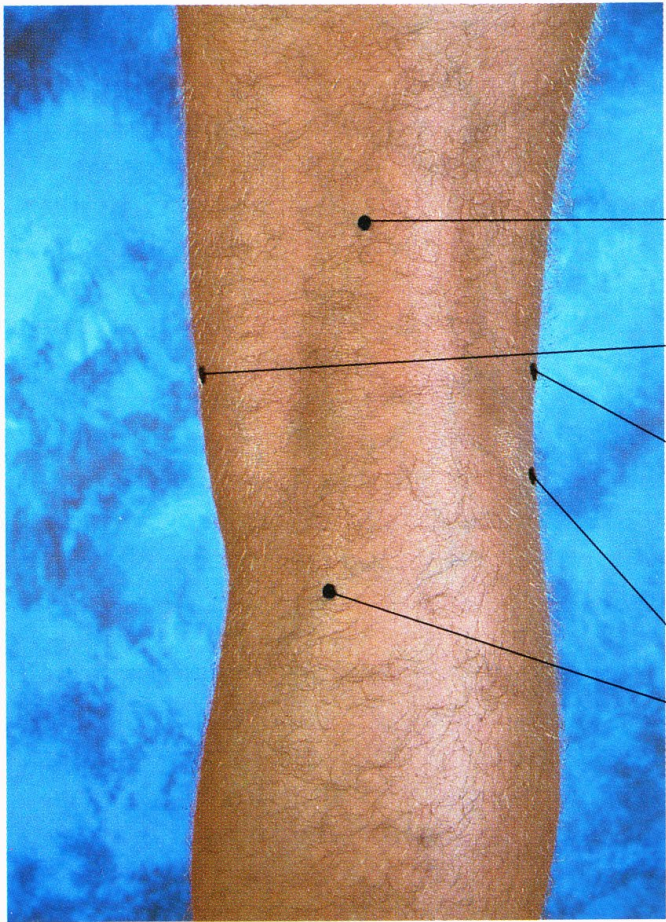
Genou droit (vue post.)

1. Crête supracondylienne lat.
2. Crête supracondylienne méd.
3. Tubercule adducteur
4. Condyles du fémur
5. Epicondyle médial du fémur
6. Epicondyle latéral du fémur
7. Condyle médial du tibia
8. Apex de la tête fibulaire
9. Tête de la fibula

Articulation du genou droit (vue ant.)

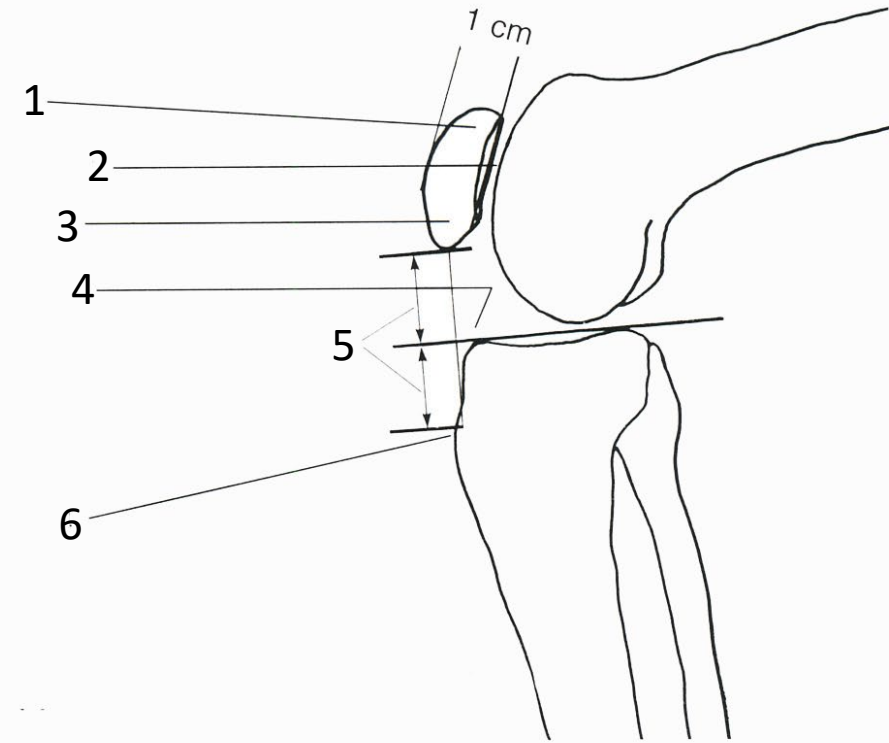
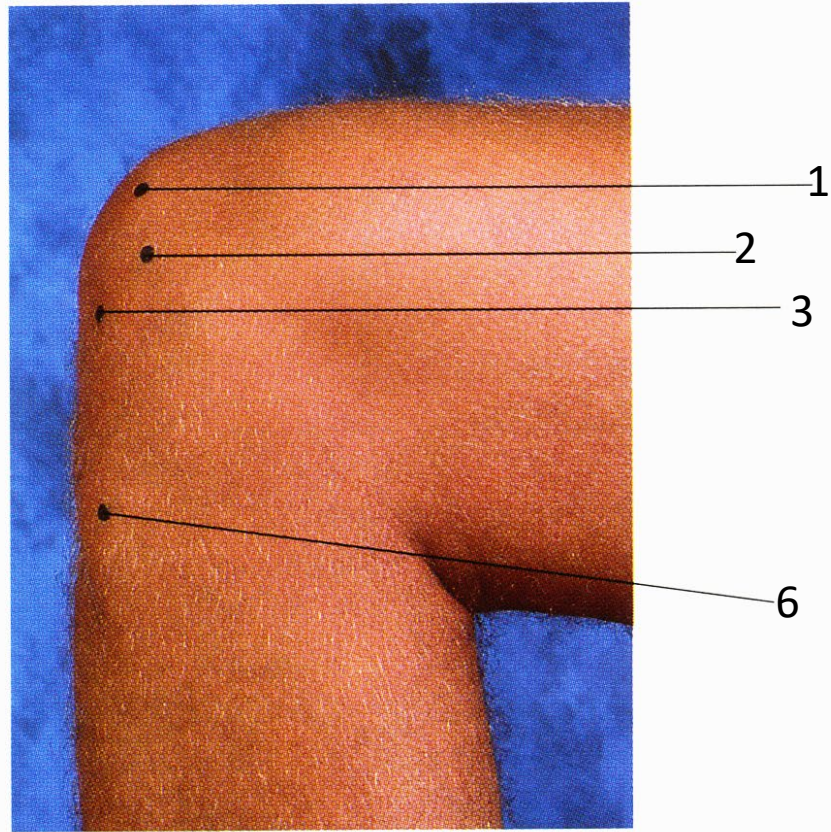
1. Rotule
2. Pointe de la rotule
3. Équidistant
4. Ligne d'articulation du genou
5. Apex de la tête fibulaire
6. Tubérosité tibiale





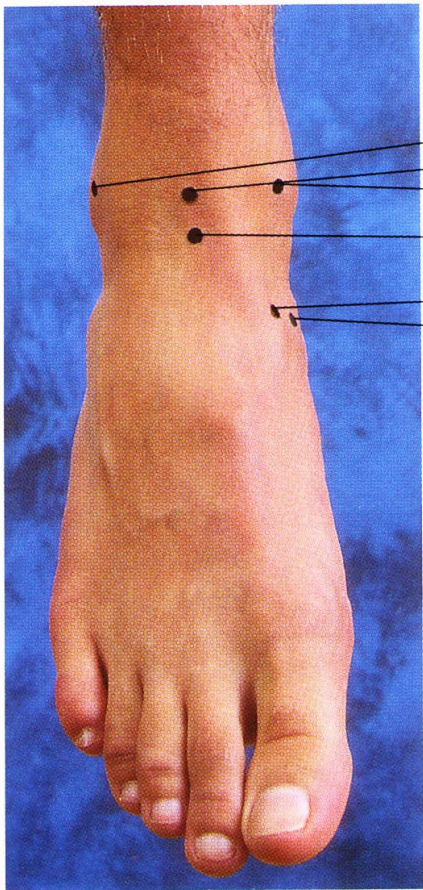
Articulation du genou droit (vue post.)

1. Fémur
2. Epicondyle médial du fémur
3. Epicondyle latéral du fémur
4. Ligne d'articulation du genou
5. Apex de la tête fibulaire
6. Tibia

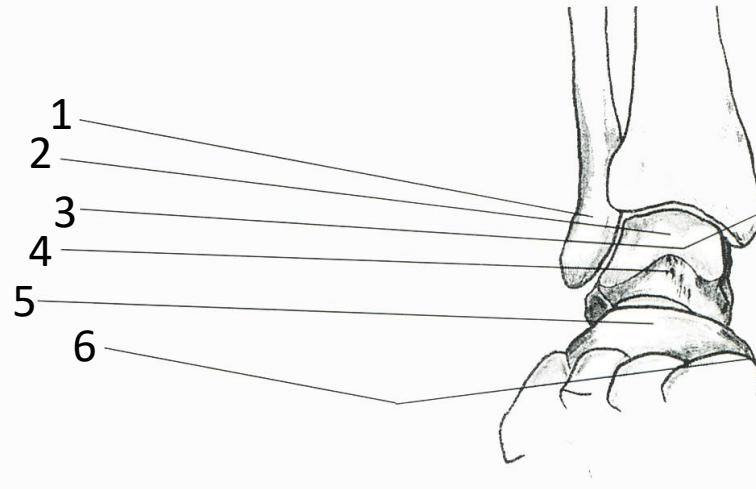


Articulation du genou droit (vue méd.)

1. Rotule
2. Articulation fémoro-patellaire
3. Pointe de la rotule
4. Ligne d'articulation du genou
5. Équidistant
6. Tubérosité tibiale



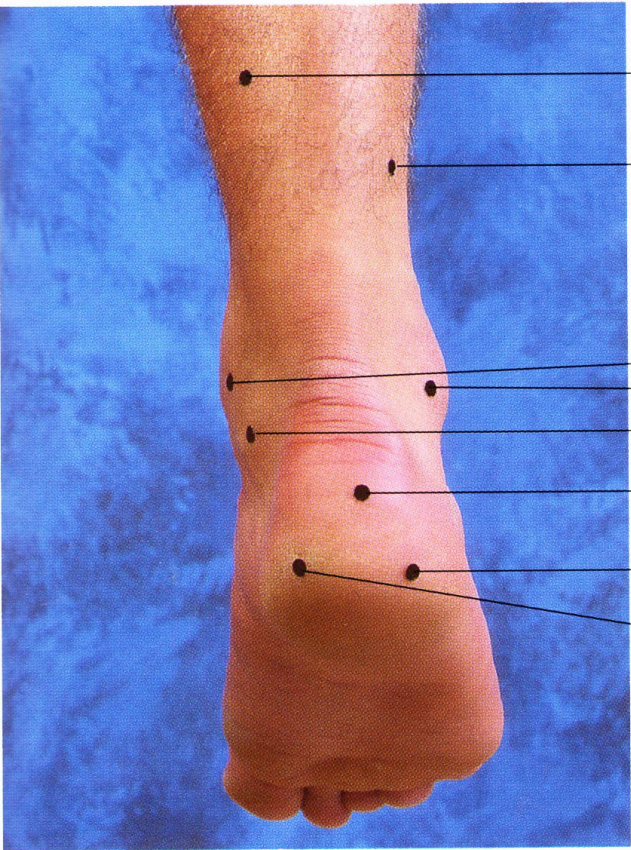
1  
2  
3  
4  
5  
6



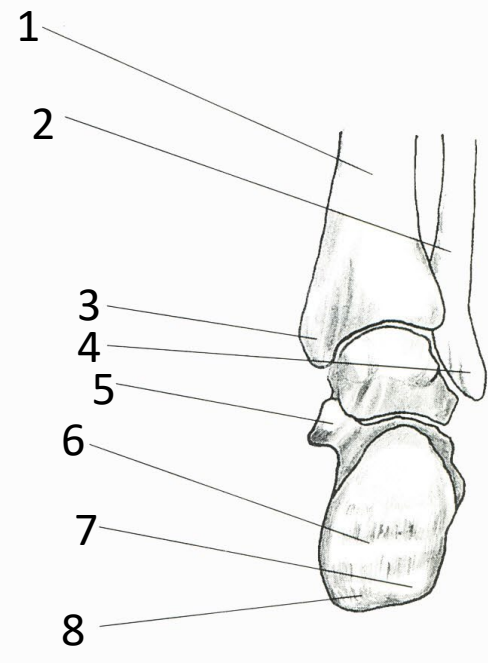
1  
2  
3  
4  
5  
6

Cheville droite (vue ant.)

1. Malléole latérale
2. Corps du talus (trochlée)
3. Malléole médiale
4. Col du talus
5. Os naviculaire
6. Tubérosité de l'os naviculaire



1  
2  
3  
4  
5  
6  
7  
8



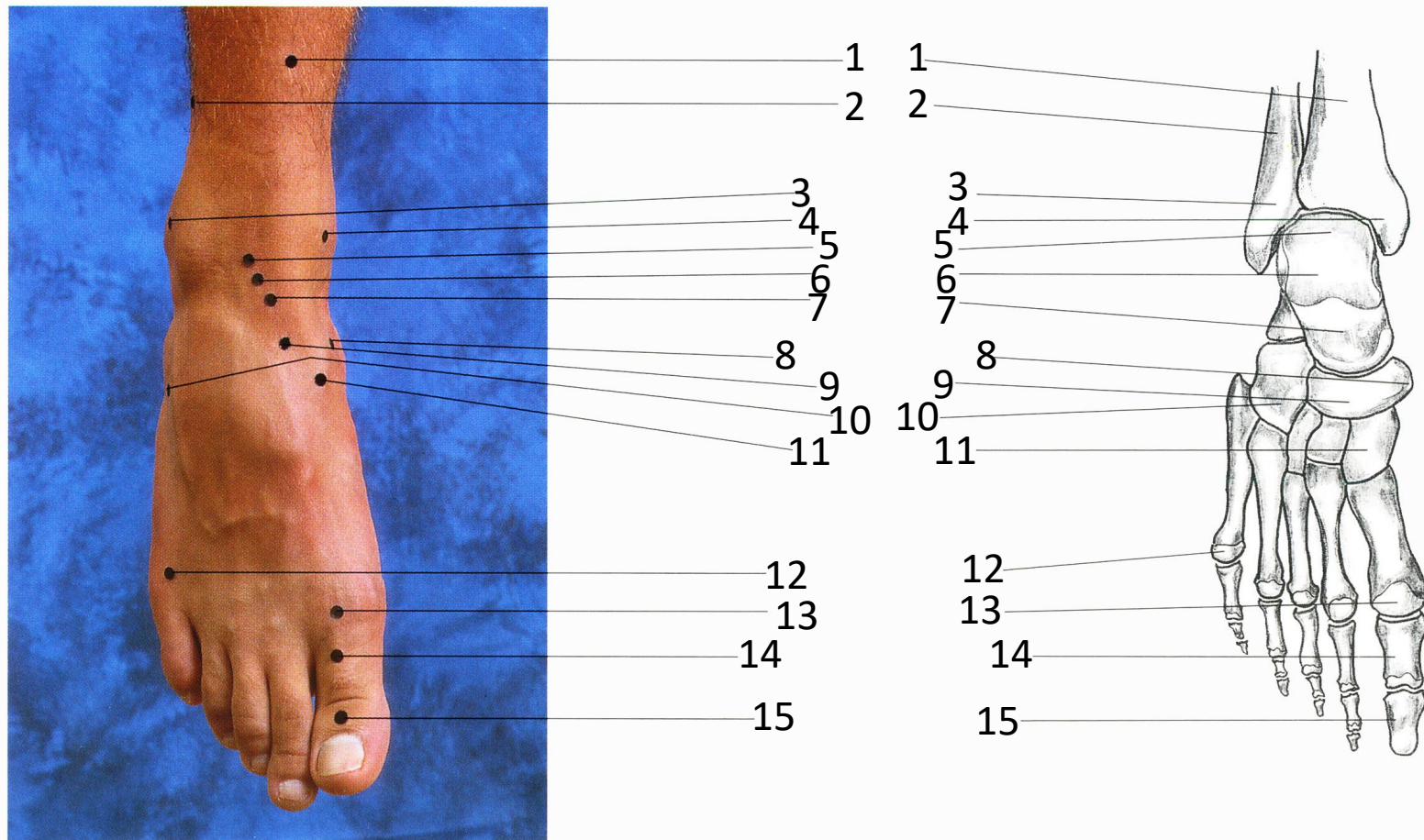
Cheville droite (vue post.)

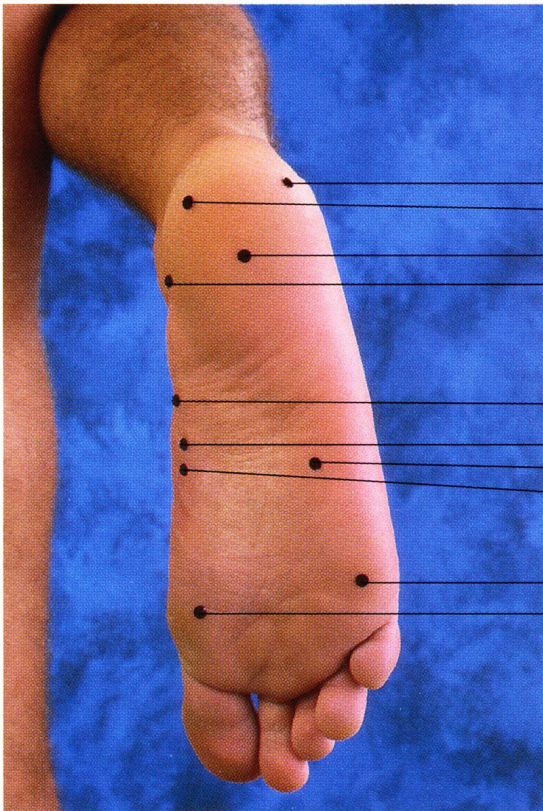
1. Tibia
2. Fibula
3. Malléole médiale
4. Malléole latérale
5. Petite apophyse du calcaneus
6. Calcaneus
7. Tubercule latéral
8. Tubercule médial

Pied droit (vue dorsale)

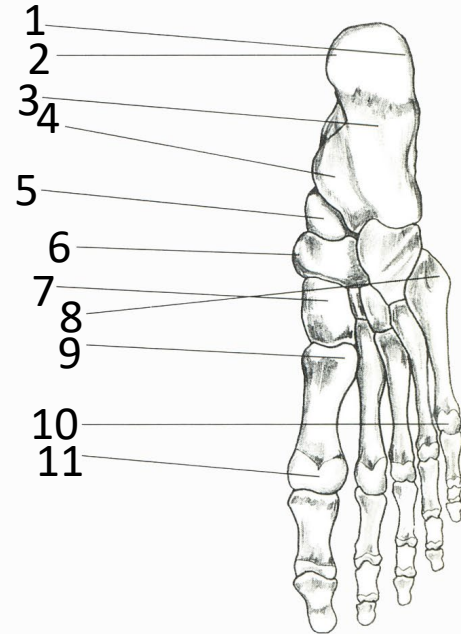
1. Tibia
2. Fibula
3. Malléole latérale
4. Malléole médiale
5. Corps du talus
6. Col du talus
7. Tête du talus
8. Tubérosité de l'os naviculaire

9. Os naviculaire
10. Os cuboïde
11. Os cunéiforme médial
12. Os métatarsien V, tête
13. Os métatarsien I, tête
14. Grand orteil, phalange proximale
15. Grand orteil, phalange distale





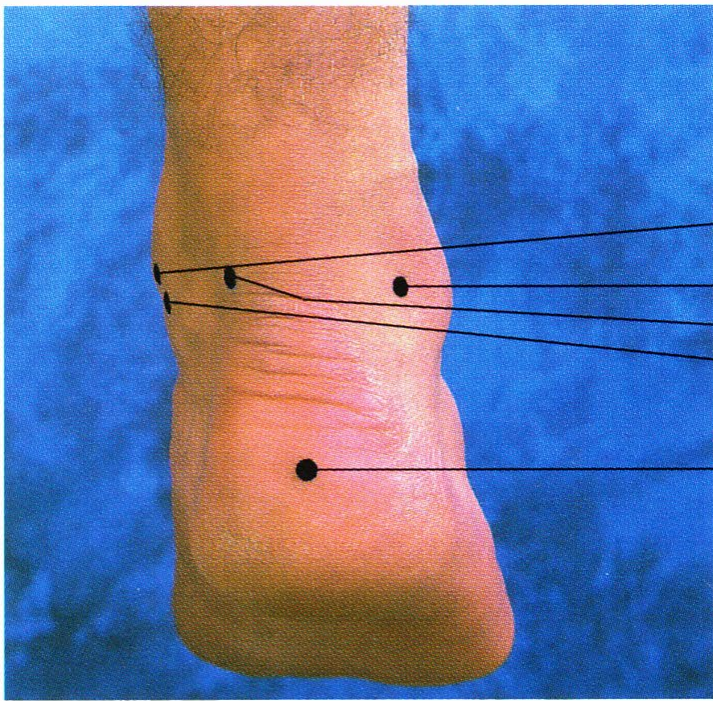
- 1
- 2
- 3
- 4
  
- 6
- 7
- 8
- 9
  
- 10
- 11



- 1
- 2
- 3
- 4
  
- 5
- 6
- 7
- 8
- 9
  
- 10
- 11

Pied droit (vue plantaire)

- 1. Processus latéral de la tubérosité de calcaneus
- 2. Processus médial de la tubérosité de calcaneus
- 3. Calcaneus
- 4. Petite apophyse du calcaneus
- 5. Tête du talus
- 6. Tubérosité de l'os naviculaire
- 7. Os cunéiforme médial
- 8. Os métatarsien V, base
- 9. Os métatarsien I, base
- 10. Os métatarsien V, tête
- 11. Os métatarsien I, tête



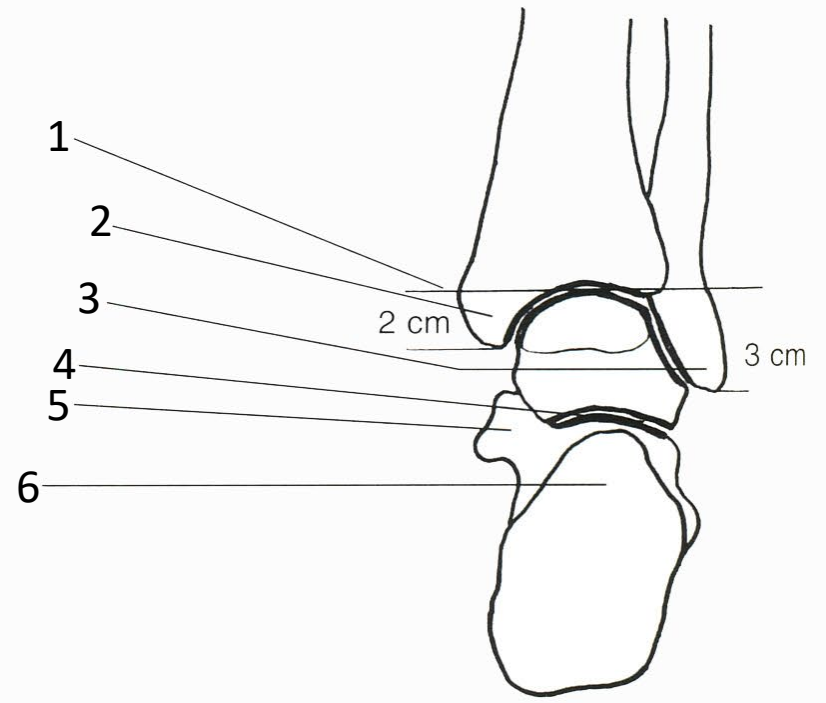
2

3

4

5

6



1

2

3

4

5

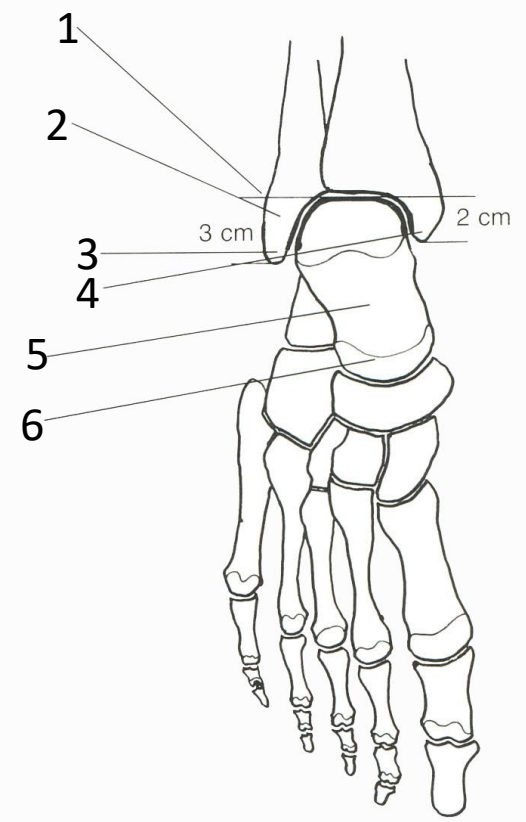
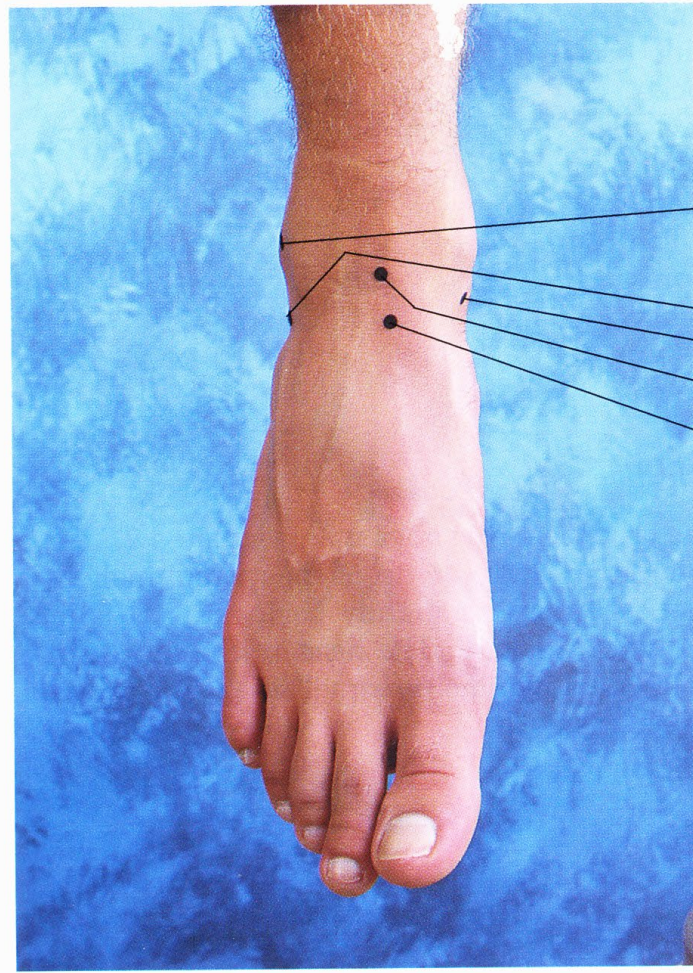
6

2 cm

3 cm

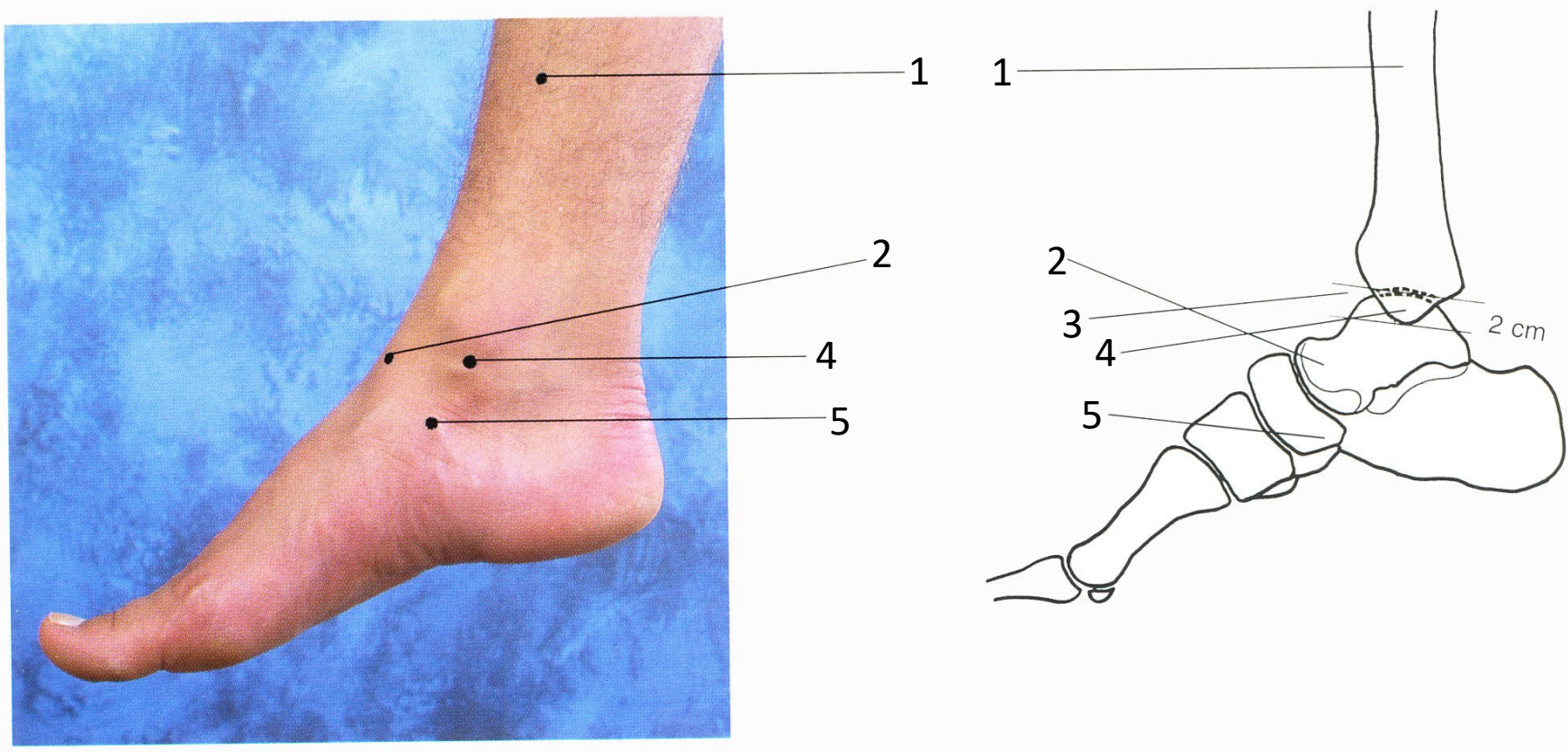
### Articulation de la cheville droite (vue post.)

1. Ligne d'articulation de la cheville
2. Pointe de la malléole médiale
3. Pointe de la malléole latérale
4. Articulation sous-talaire
5. Petite apophyse du calcaneus
6. Calcaneus



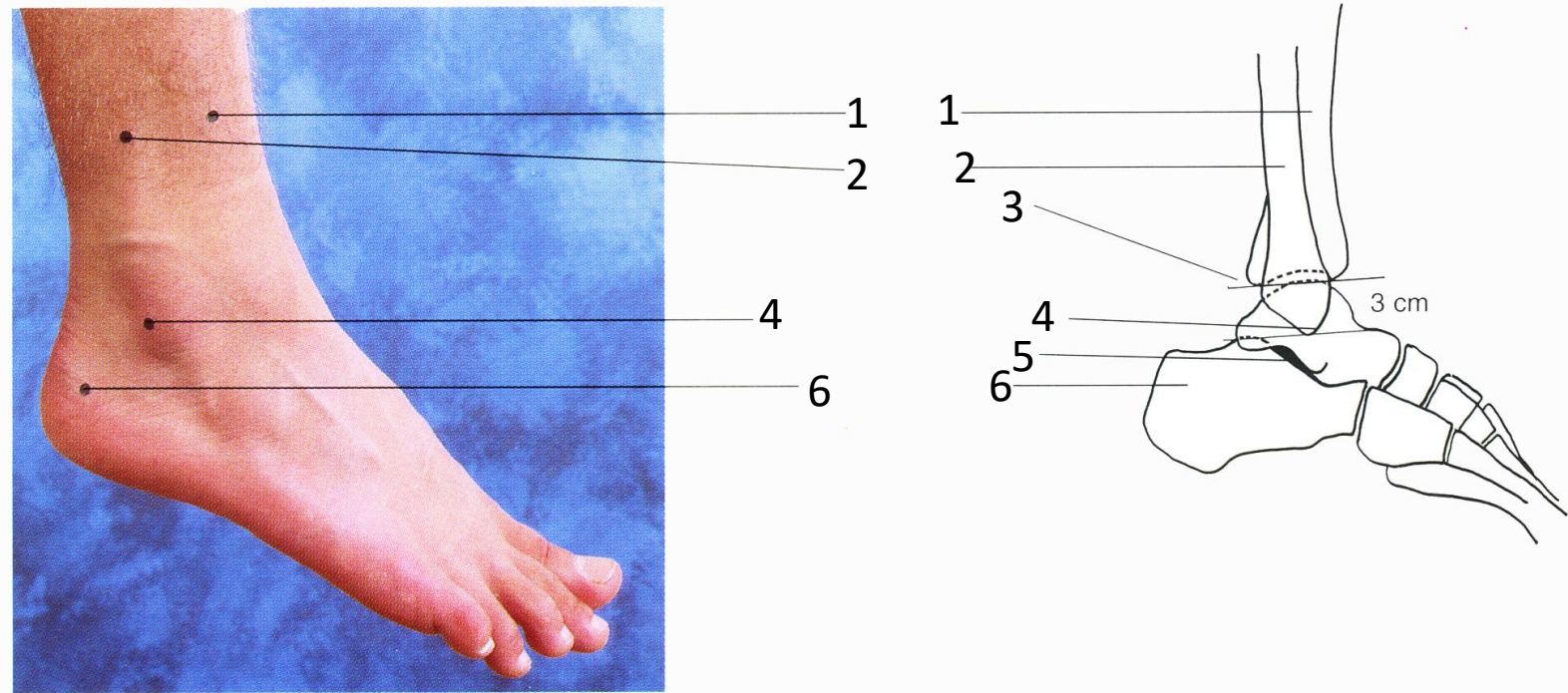
Articulation de la cheville droite (vue ant.)

1. Ligne d'articulation de la cheville
2. Malléole latérale
3. Pointe de la malléole latérale
4. Pointe de la malléole médiale
5. Col du talus
6. Tête du talus



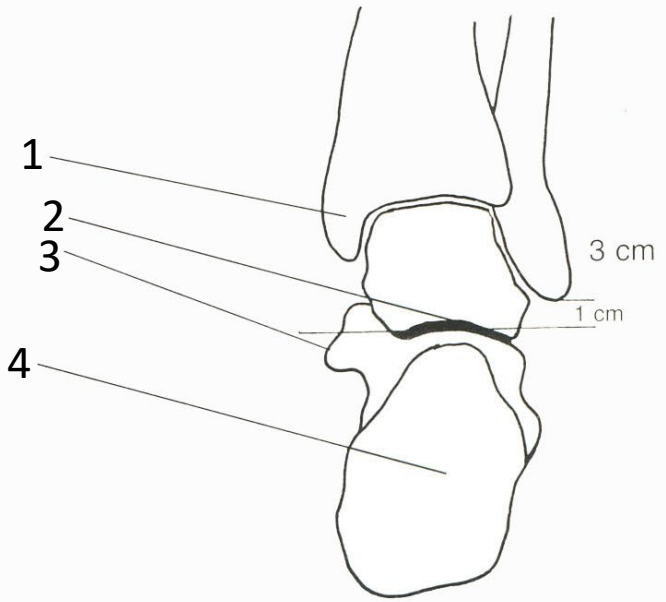
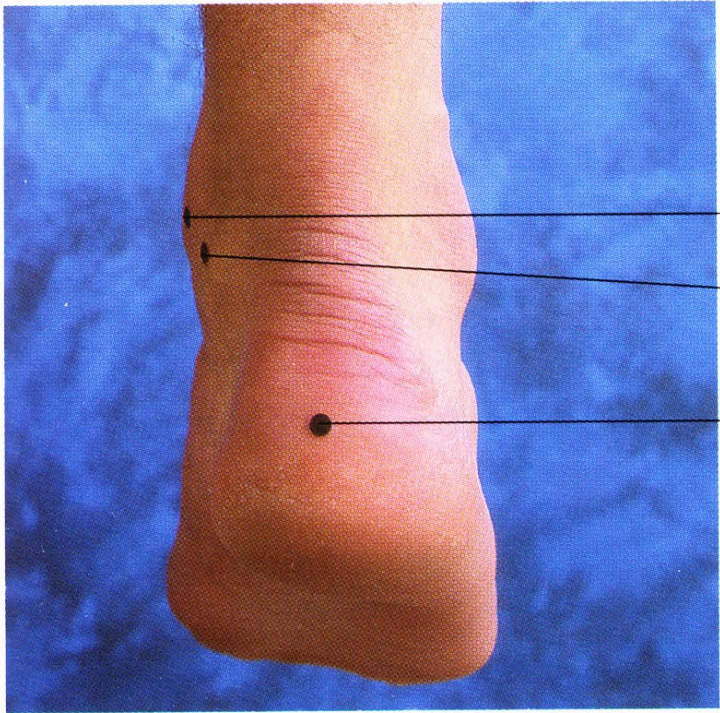
Articulation de la cheville droite (vue méd.)

1. Tibia
2. Tête du talus
3. Ligne d'articulation de la cheville
4. Pointe de la malléole médiale
5. Tubérosité de l'os naviculaire



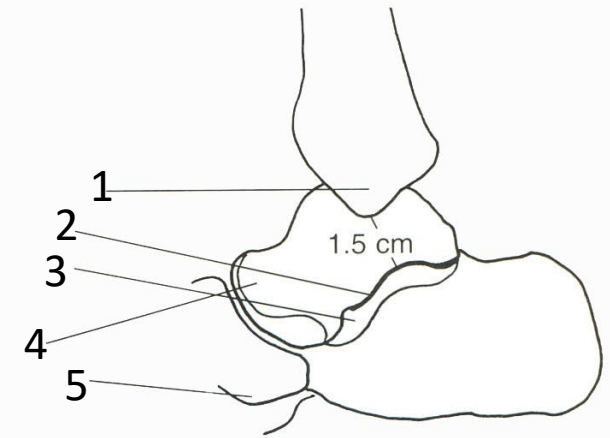
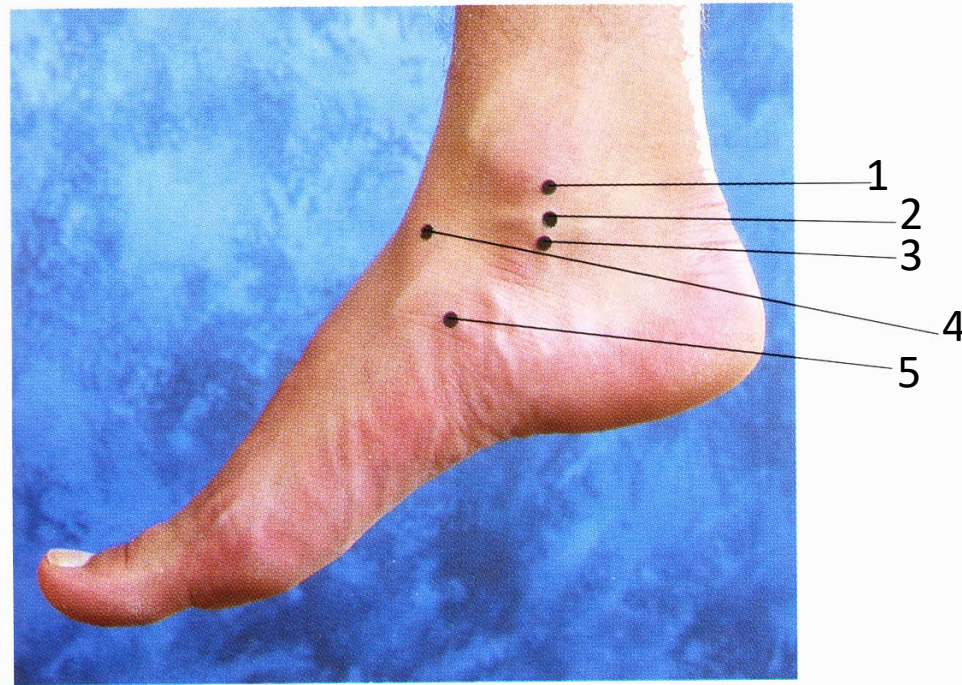
### Articulation de la cheville et sous-talaire droite (vue lat.)

1. Tibia
2. Fibula
3. Ligne d'articulation de la cheville
4. Pointe de la malléole latérale
5. Articulation sous-talaire
6. Calcaneus



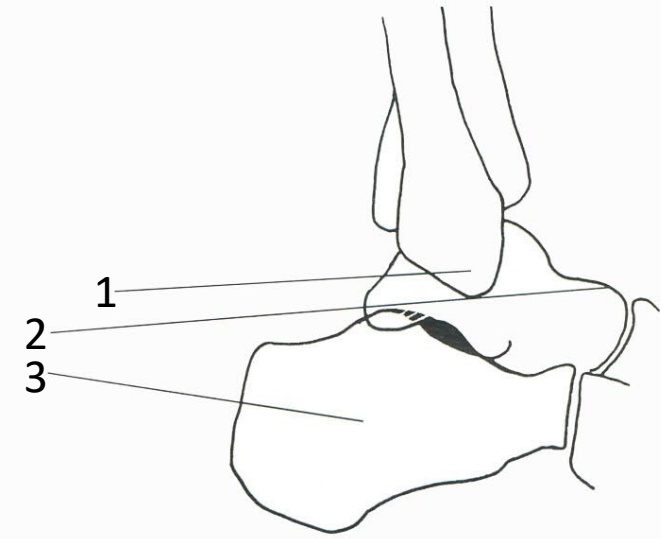
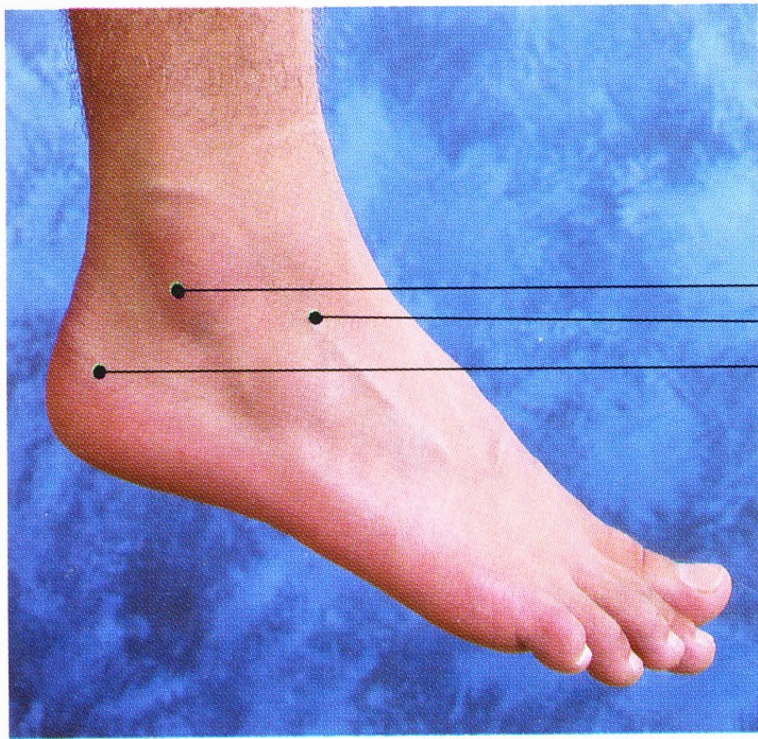
Articulation sous-talaire droite (vue post.)

1. Malléole latérale
2. Articulation sous-talaire
3. Petite apophyse du calcanéus
4. Calcanéus



### Articulation sous-talaire droite (vue méd.)

1. Pointe de la malléole médiale
2. Articulation sous-talaire
3. Petite apophyse du calcanéus
4. Tête du talus
5. Tubérosité de l'os naviculaire

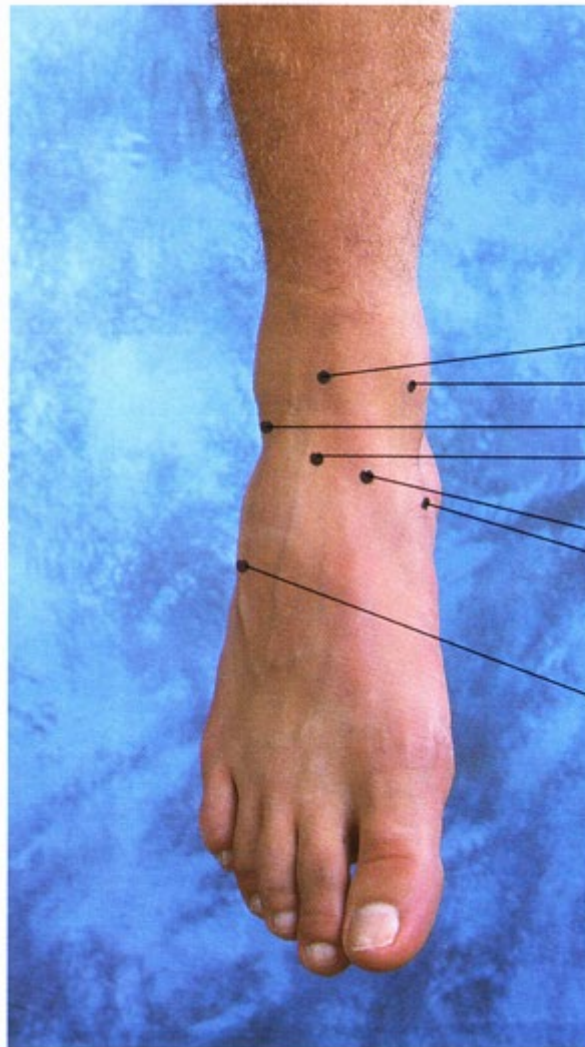


Articulation sous-talaire droite (vue lat.)

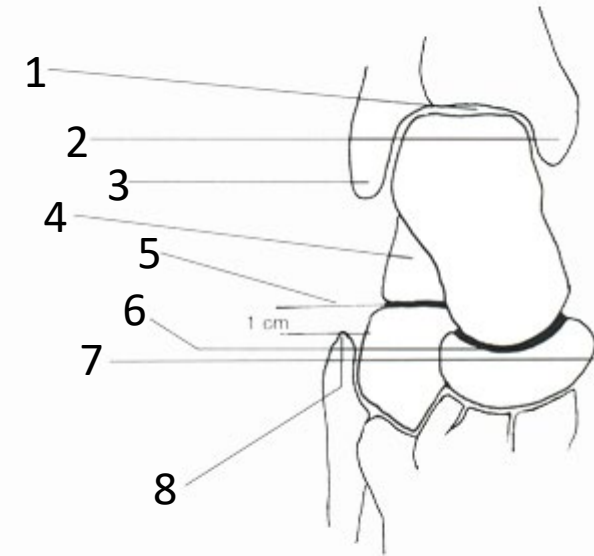
1. Pointe de la malléole latérale
2. Tête du talus
3. Calcanéus

Articulation transverse  
du tarse, pied droit (vue dorsale)

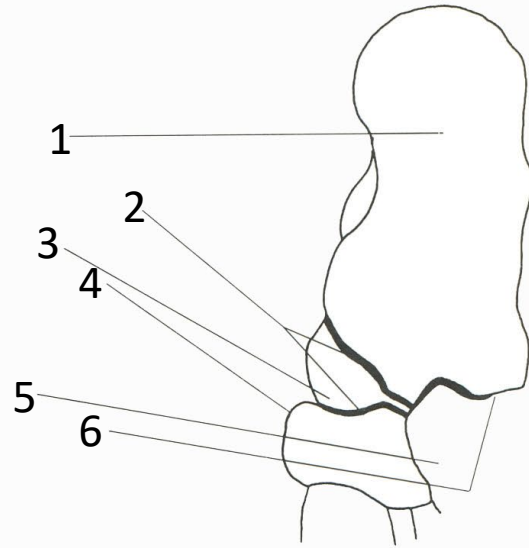
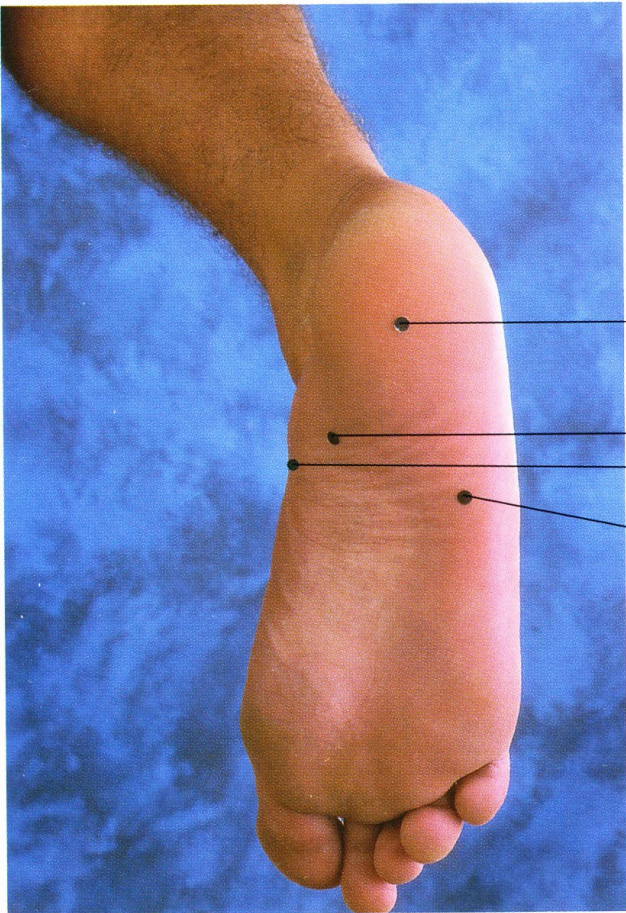
1. Articulation de la cheville
2. Malléole médiale
3. Pointe de la malléole latérale
4. Calcaneus
5. Ligne d'articulation calcanéocuboïde
6. Articulation talocalcanéonaviculaire
7. Tubérosité de l'os naviculaire
8. Tubérosité du V métatarsien



- 1
- 2
- 3
- 4
- 6
- 7
- 8

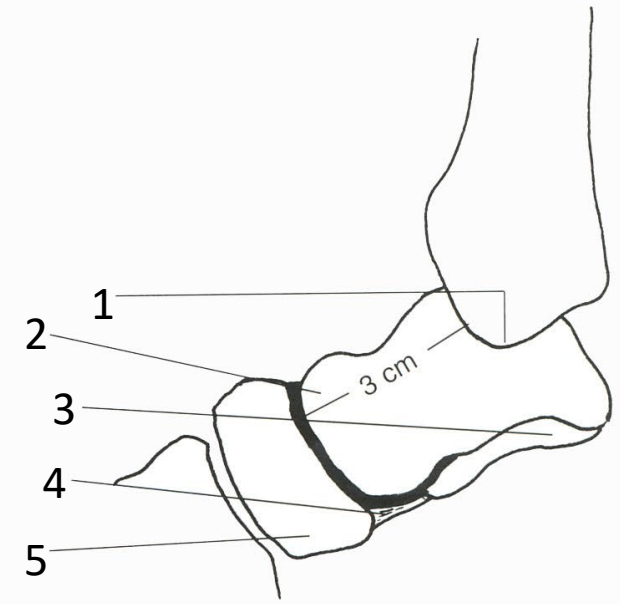
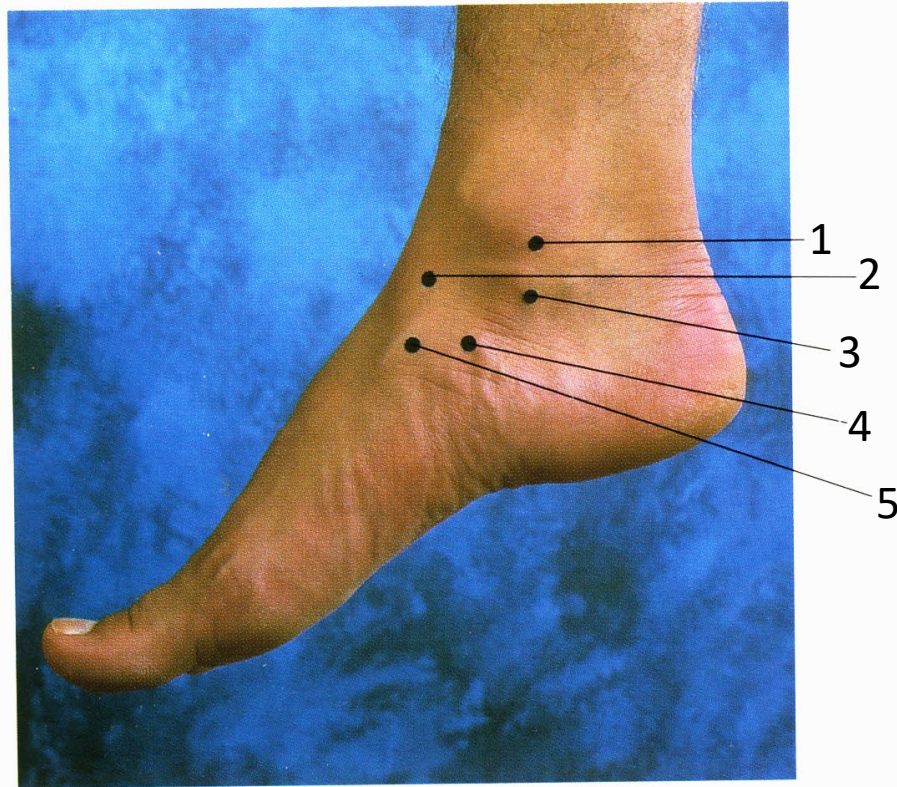


- 1
- 2
- 3
- 4
- 5
- 6
- 7
- 8



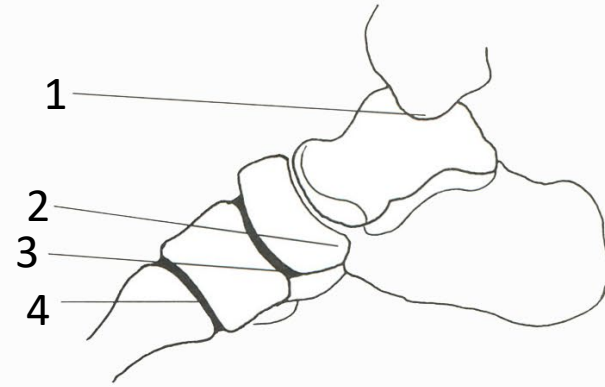
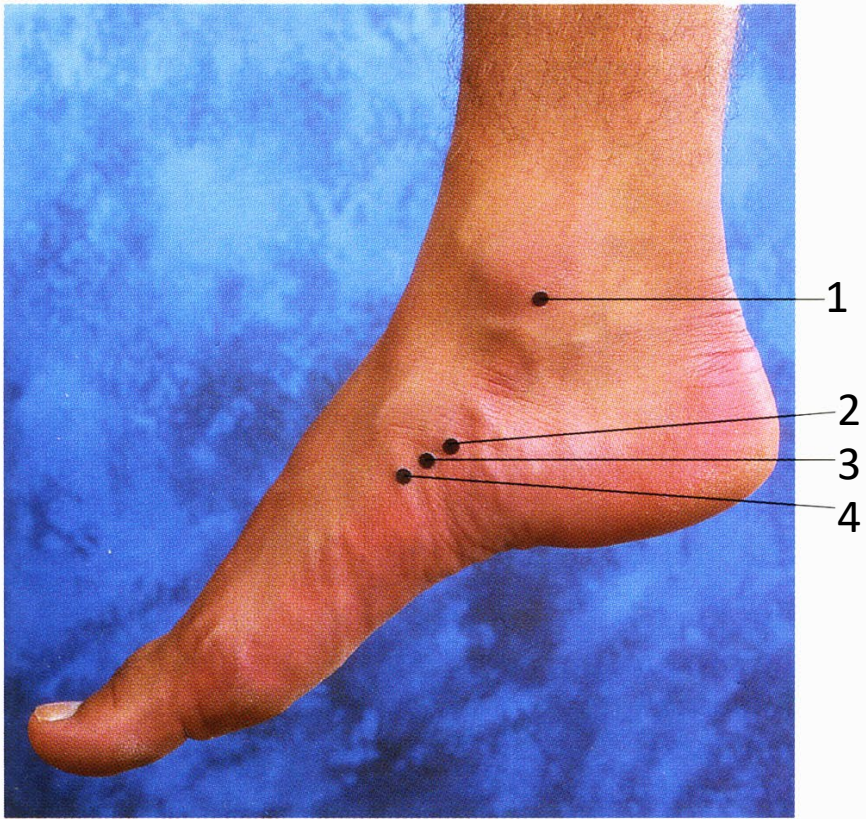
Articulation talo-calcanéo-naviculaire et calcanéo- cuboïde du pied droit (vue plantaire)

1. Calcanéus
2. Articulation talo-calcanéo-naviculaire
3. Tête du talus
4. Tubérosité de l'os naviculaire
5. Os cuboïde
6. Articulation calcanéo-cuboïde



Articulation talo-calcanéo-naviculaire, pied droit (vue méd.)

1. Pointe de la malléole médiale
2. Tête du talus
3. Petite apophyse du calcaneus
4. Ligament à ressort
5. Os naviculaire

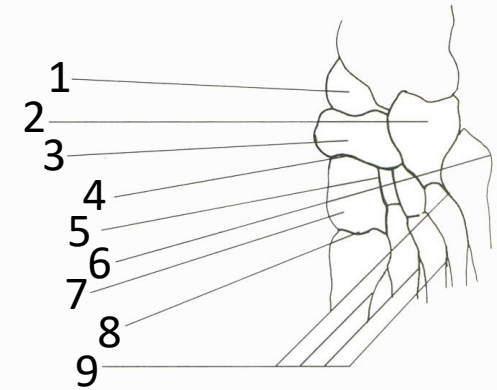
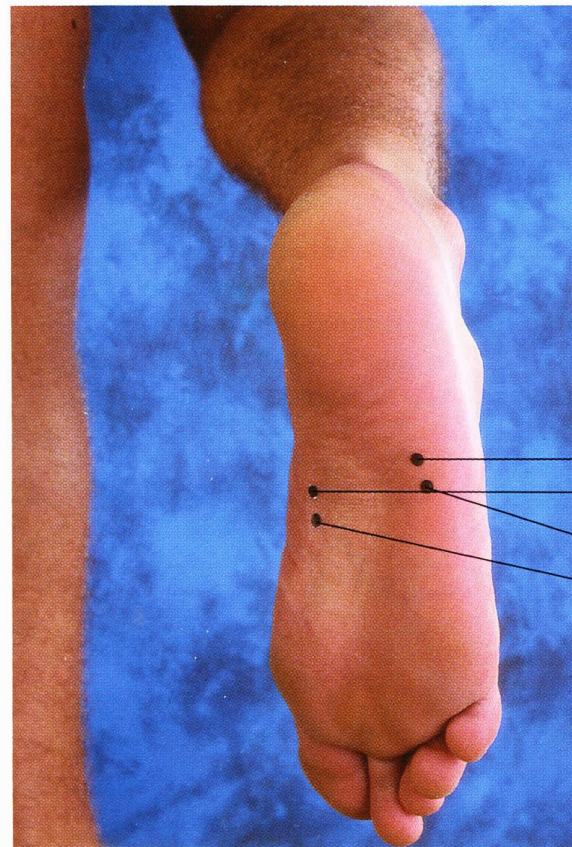


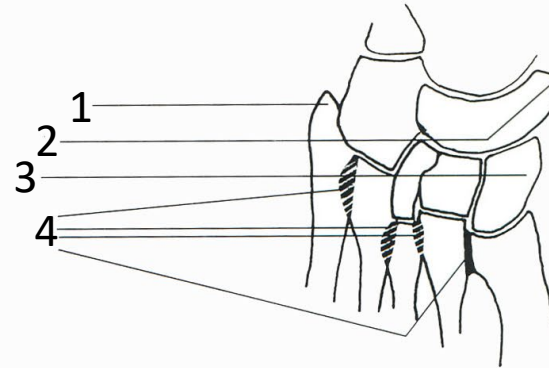
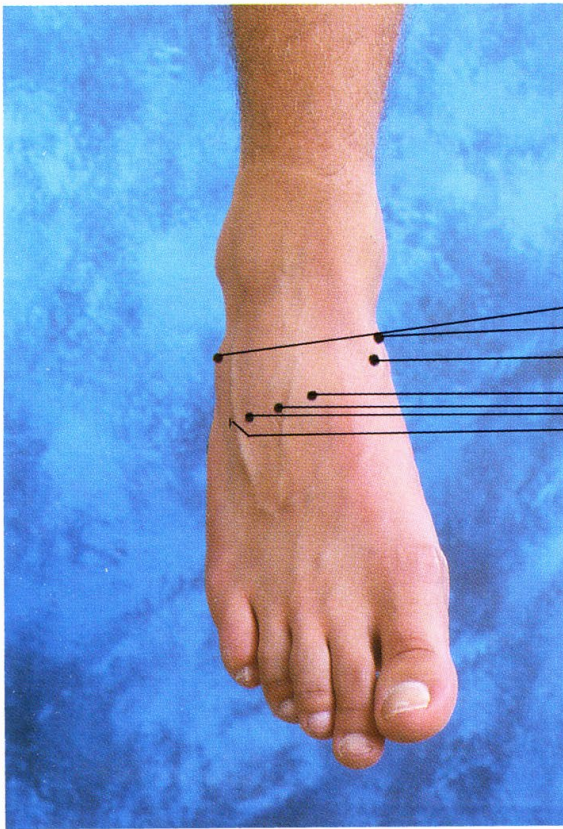
Articulation de la cheville droite (vue méd.)

1. Pointe de la malléole médiale
2. Tubérosité de l'os naviculaire
3. Articulation cunéo-naviculaire
4. Articulation cunéo-métatarsienne médiale

## Articulations des os cunéiformes et métatarsiens du pied droit (vue plantaire, non palpable)

1. Tête du talus
2. Os cuboïde
3. Os naviculaire
4. Articulations cunéo-naviculaires
5. Articulation intercunéiforme
6. Base du V métatarsien
7. Os cunéiforme médial
8. Articulation cunéo-métatarsienne
9. Articulations intermétatarsiennes



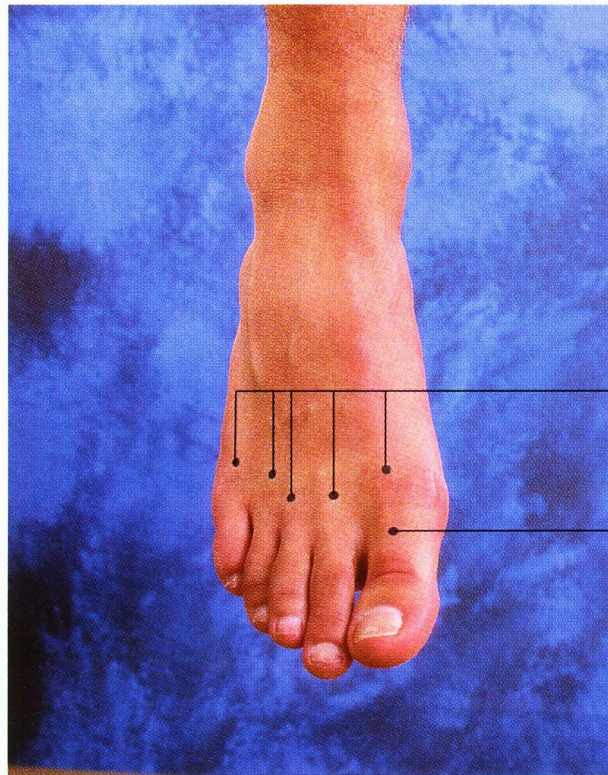


### Articulations intermétatarsiennes du pied droit (vue dorsale)

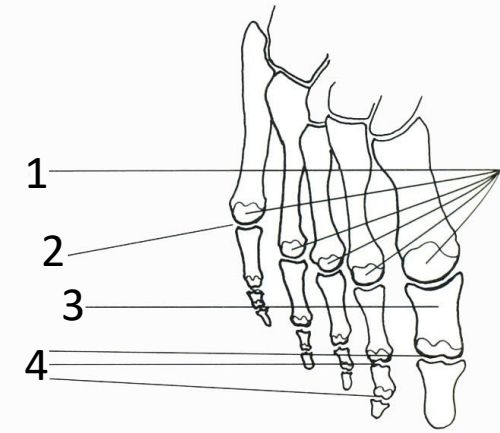
1. Tubérosité du V métatarsien
2. Tubérosité de l'os naviculaire
3. Os cunéiforme médial
4. Articulations intermétatarsiennes

Articulations métatarso-phalangiennes et interphalangiennes, pied droit (vue dorsale)

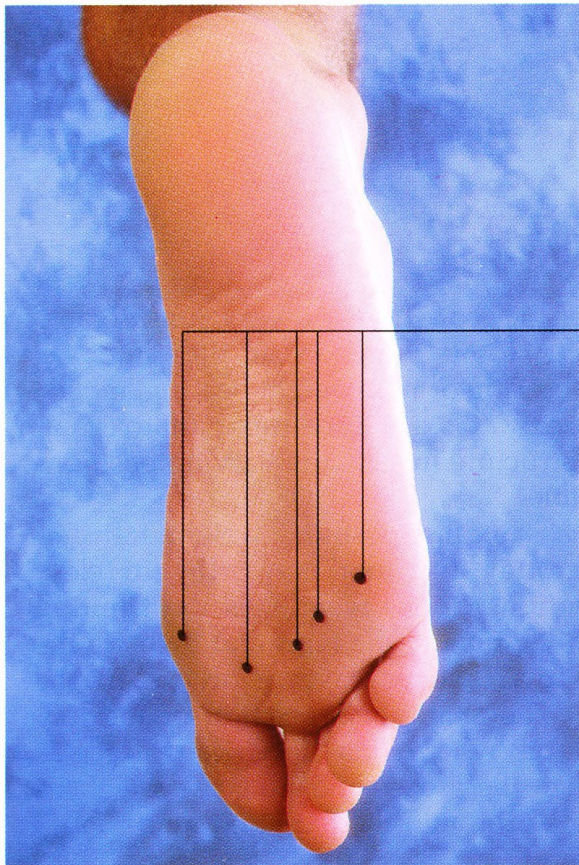
1. Têtes de métatarsiens
2. Ligne métatarsophalangienne
3. Phalange proximale du gros orteil
4. Articulations interphalangiennes



1  
3

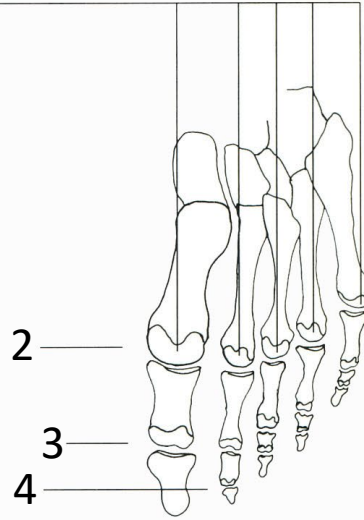


1  
2  
3  
4



1

1



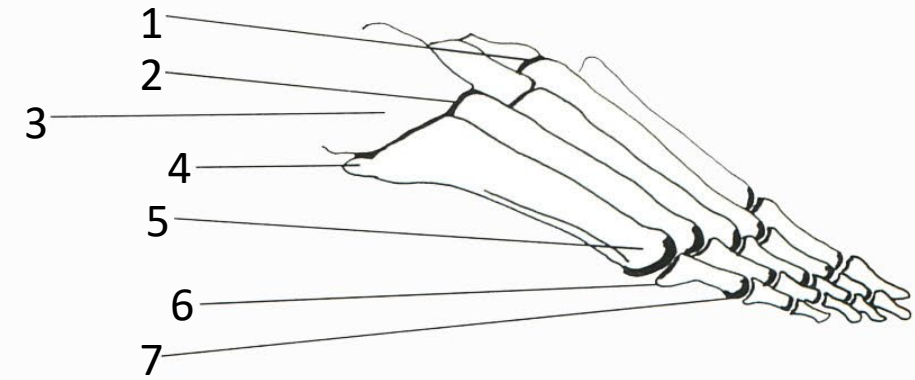
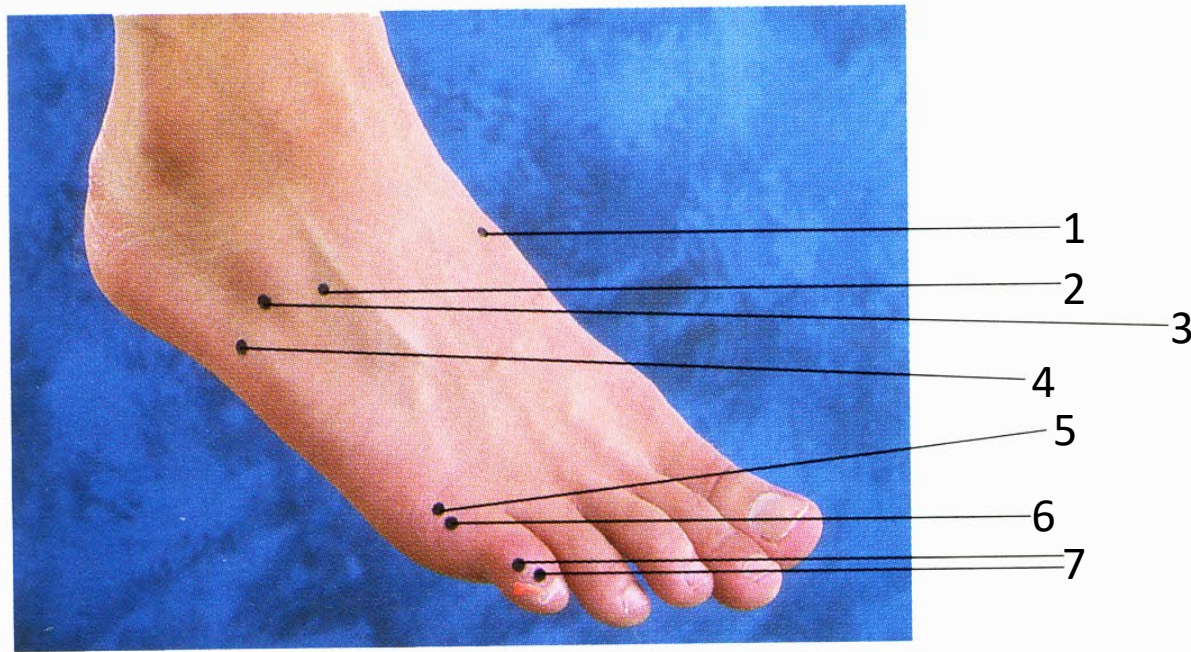
2

3

4

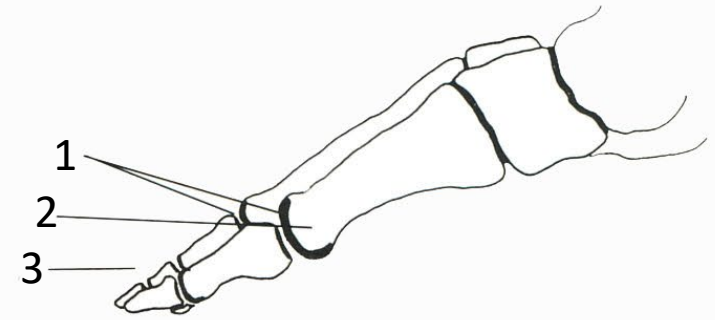
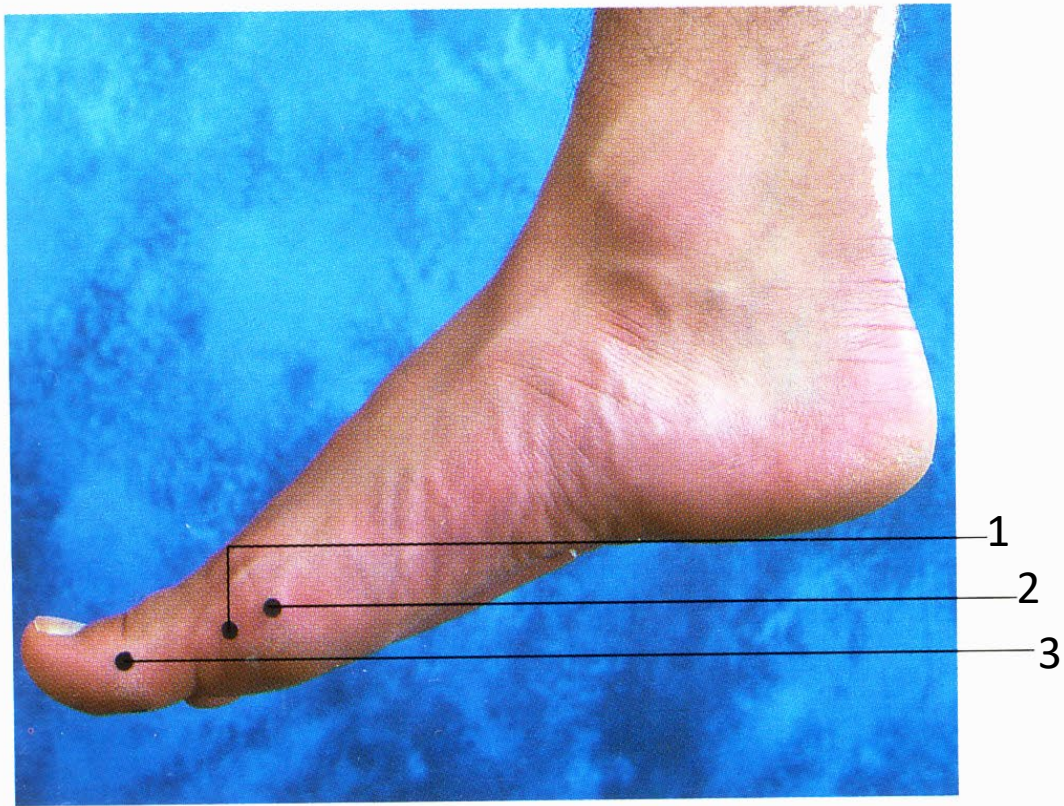
Articulations métatarso-phalangiennes et interphalangiennes, pied droit (vue plantaire)

1. Têtes de métatarsiens
2. Ligne métatarso-phalangienne
3. Ligne des articulations interphalangiennes proximales
4. Ligne des articulations interphalangiennes distales



Articulations métatarso-phalangiennes et interphalangiennes, pied droit (vue latérale)

1. Articulation cunéo-métatarsienne
2. Articulation cubo-métatarsienne
3. Os cuboïde
4. Tubérosité du V métatarsien
5. Tête du V métatarsien
6. Articulation métatarso-phalangienne
7. Articulations interphalangiennes



Articulations métatarso-phalangiennes et interphalangiennes, pied droit (vue méd.)

1. Articulation métatarso-phalangienne
2. Tête du I métatarsien
3. Articulations interphalangiennes