

Introduction à l'orthopédie et traumatologie

Domizio Suva, CC

Domizio.suva@hcuge.ch

Service de chirurgie orthopédique et traumatologie de l'appareil moteur
Hôpitaux Universitaires de Genève



UNIVERSITÉ DE GENÈVE
FACULTÉ DE MÉDECINE

HUG  
Hôpitaux Universitaires de Genève

Programme du cours

1. Traumatologie

Consolidation des fractures.

Classification des fractures.

Fractures de la personne âgée.

2. Anatomie

(Pas de question d'examen)

Anatomie ostéoarticulaire.

Artères des membres.

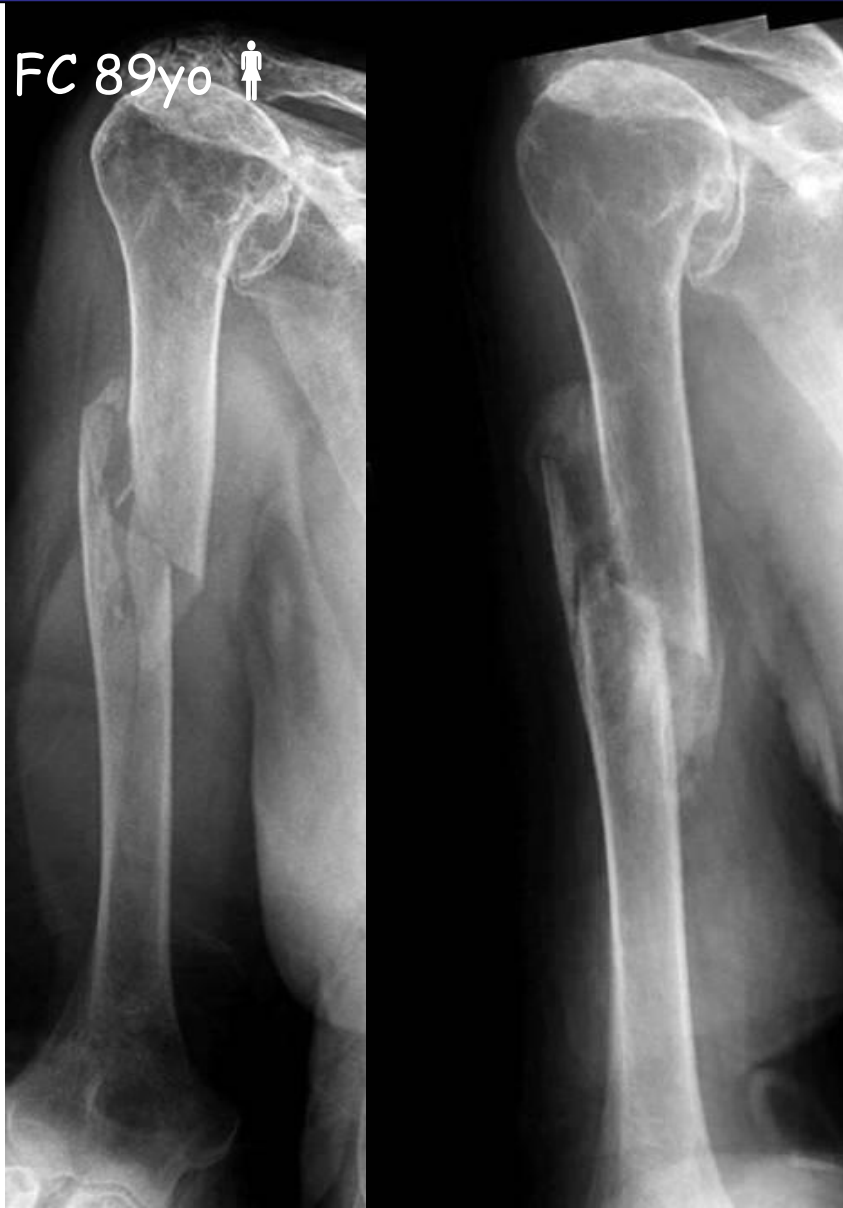Nerfs des membres.

3. La coxarthrose

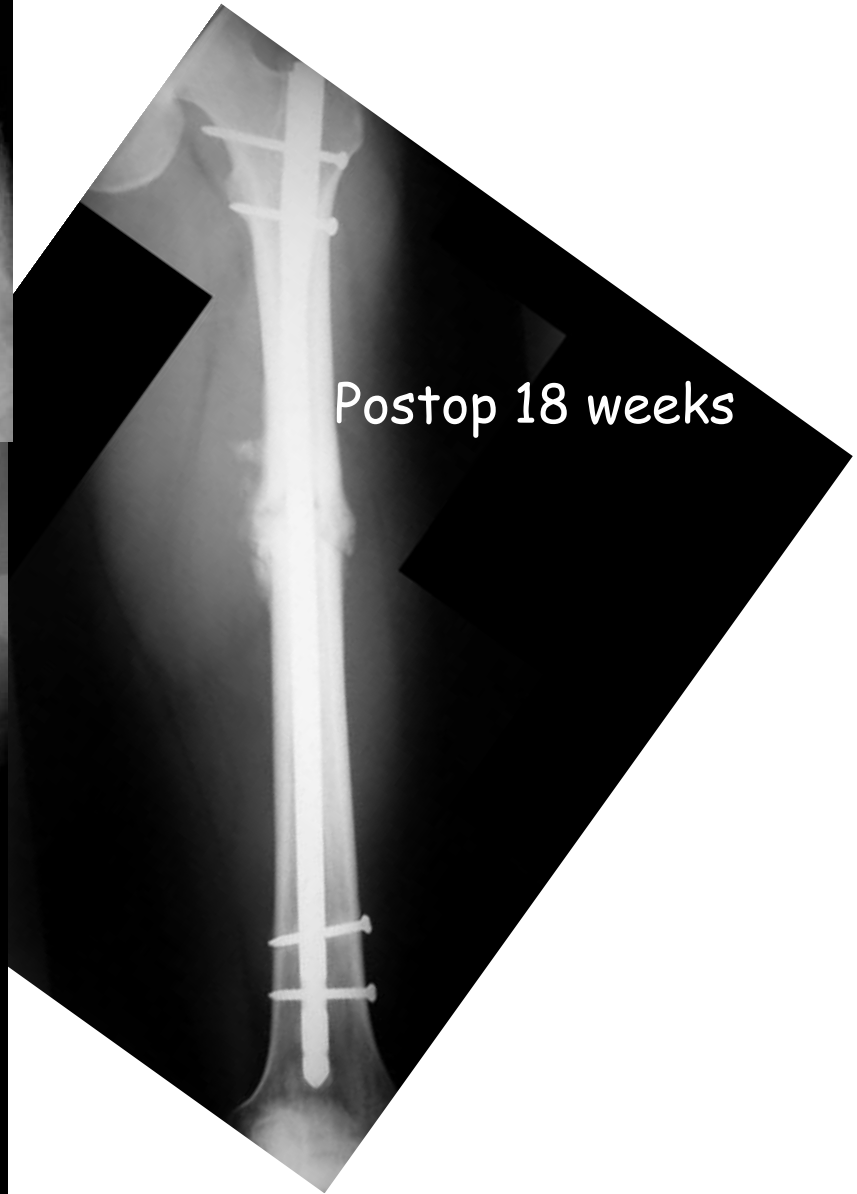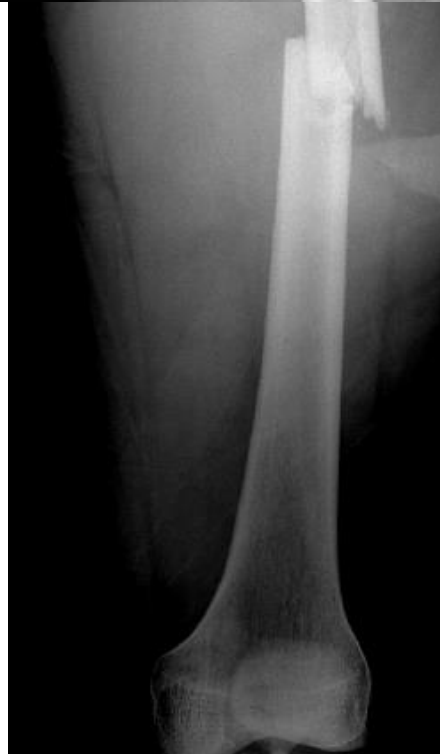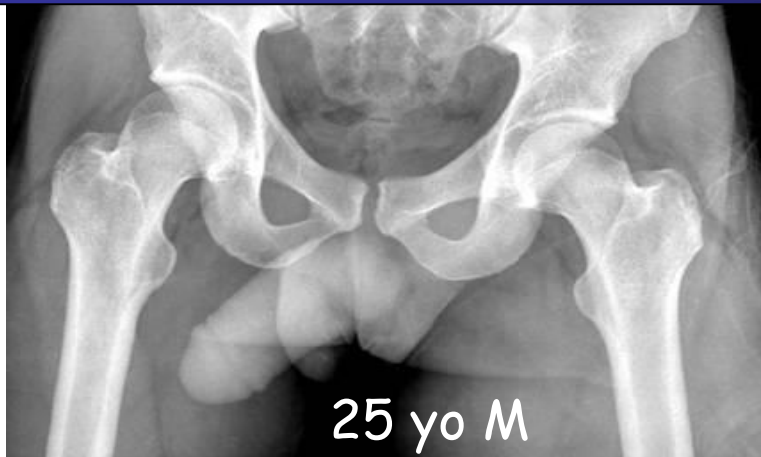4. L'arthrite septique

(Pas de question d'examen)

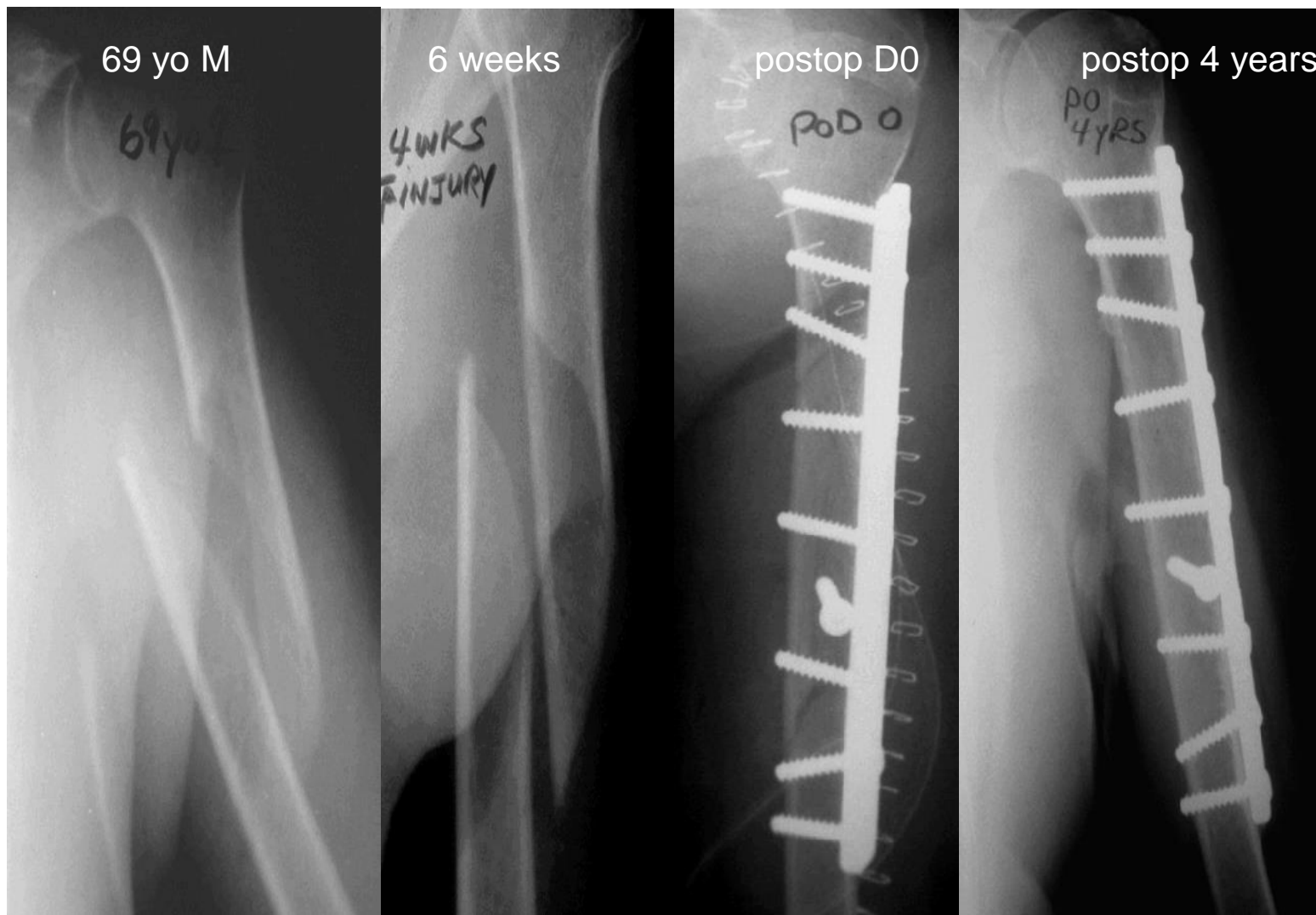
Consolidation des fractures



Consolidation des fractures



Consolidation des fractures



Consolidation des fractures

Facteurs influençant la guérison des fractures

- Vitalité des fragments : apport sanguin.
- Degré de stabilité de la fracture.

Consolidation des fractures

Vitalité des fragments

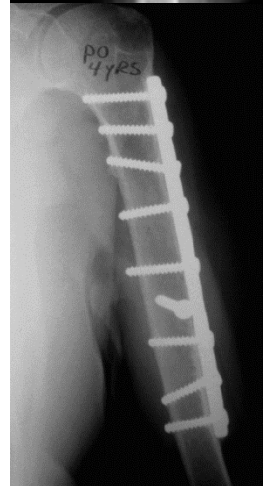
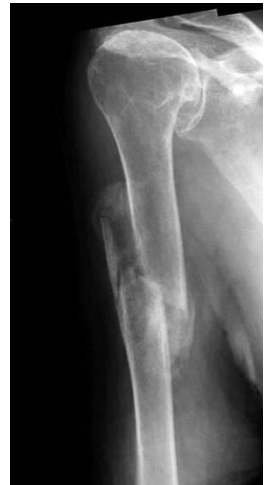- Énergie au moment de l'accident
- Localisation anatomique (fémur vs tibia)
- Age, état général du patient, co-morbidités

Stabilité de la fracture

- Plâtre, clou, plaque: stabilité relative vs absolue

3 évolutions possibles:

- Guérison indirecte par cal osseux
- Guérison directe sans cal
- Absence de guérison (pseudarthrose ou non-union)



Guérison osseuse indirecte – le cal

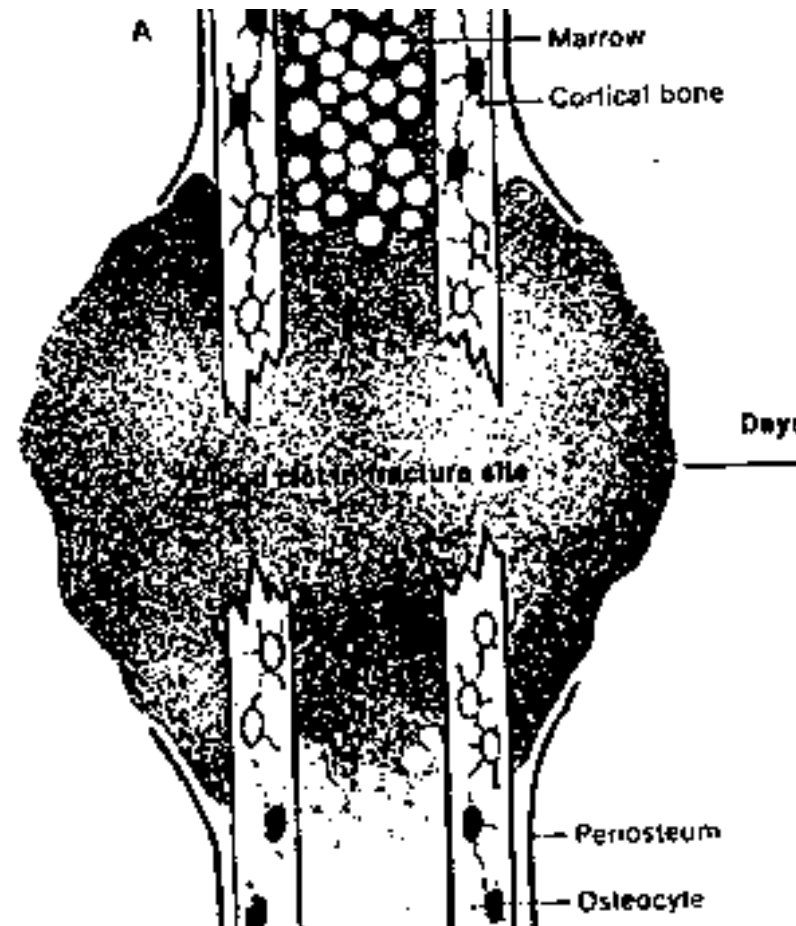
Processus en 5 étapes

1. Hématome – inflammation
2. Ossification intra-membraneuse (périoste)
3. Chondrogenèse
4. Ossification (en)chondrale
5. Remodelage → os lamellaire

Guérison osseuse indirecte – le cal

1. Hématome – inflammation (J0 –)

- Immédiatement: monocytes, PMN, thrombocytes, etc.
- Libération de facteurs de croissance (TGFb, PDGF, IL-1).
- Après qq jours: cellules souches mésenchymateuses, fibroblastes, néo-vaisseaux → tissu de granulation.
- **Cal fibreux, fracture engluée.**



Guérison osseuse indirecte – le cal

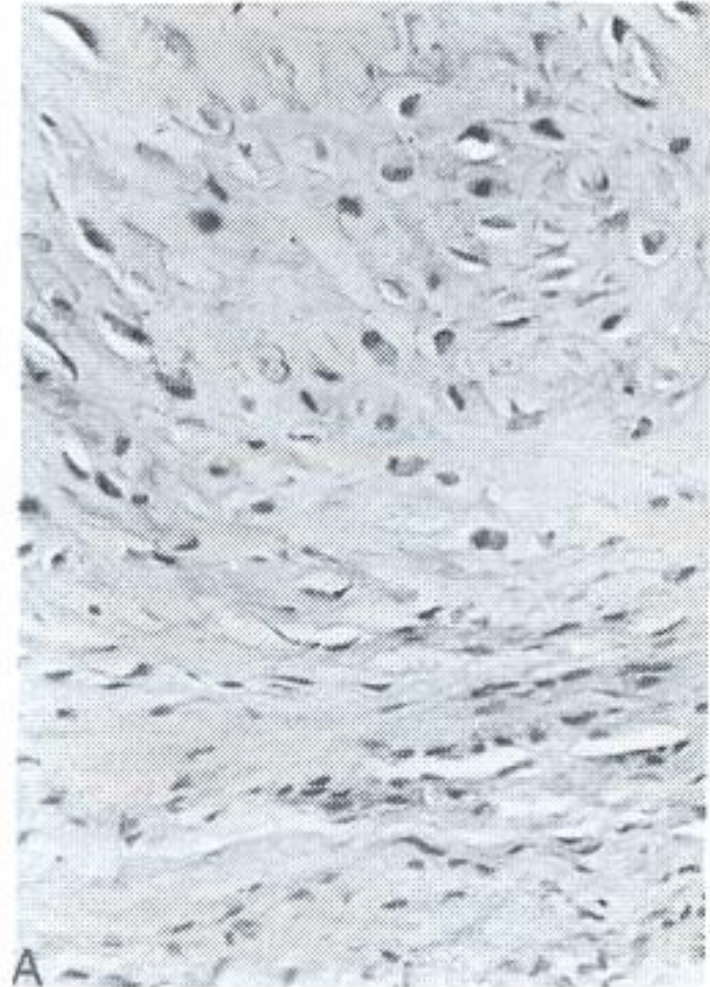
2. Ossification intra-membraneuse (Dès J7 – J10)

- Les cellules ostéoprogénitrices de la couche profonde du périoste prolifèrent et produisent de l'os par ossification directe (intramembraneuse).
- Apparition de foyers d'ossification au niveau du périoste dès le 7^{ème} jour.
- Apparition de trabécules osseuses dès le 10^{ème} jour.
- Os fibrillaire, non orienté selon les contraintes mécaniques.

Guérison osseuse indirecte – le cal

3. Chondrogenèse (Dès J10 – 15)

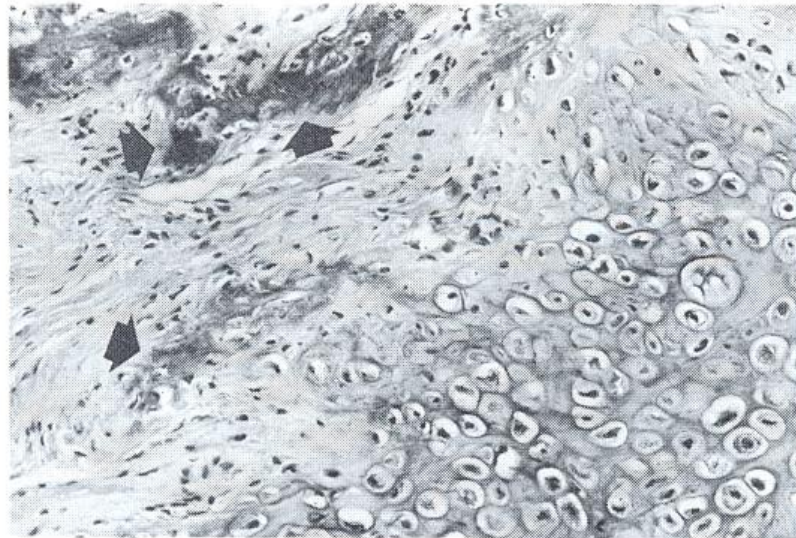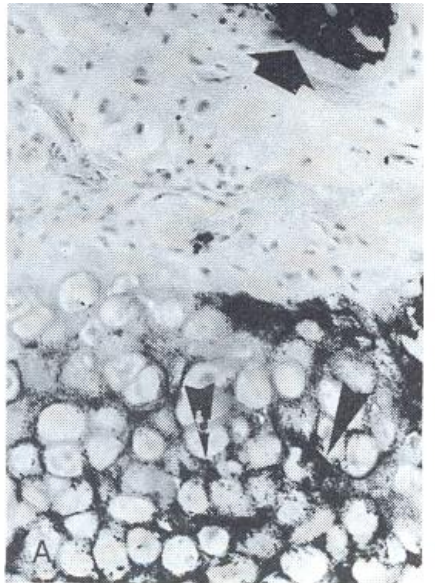- Image d'une fracture à J15.
- Plusieurs foyers de cartilage au sein du tissu de granulation / fibreux.
- La taille du cal dépend du degré de mobilité de la fracture.



Guérison osseuse indirecte – le cal

4. Ossification endochondrale (Dès J15 – J20)

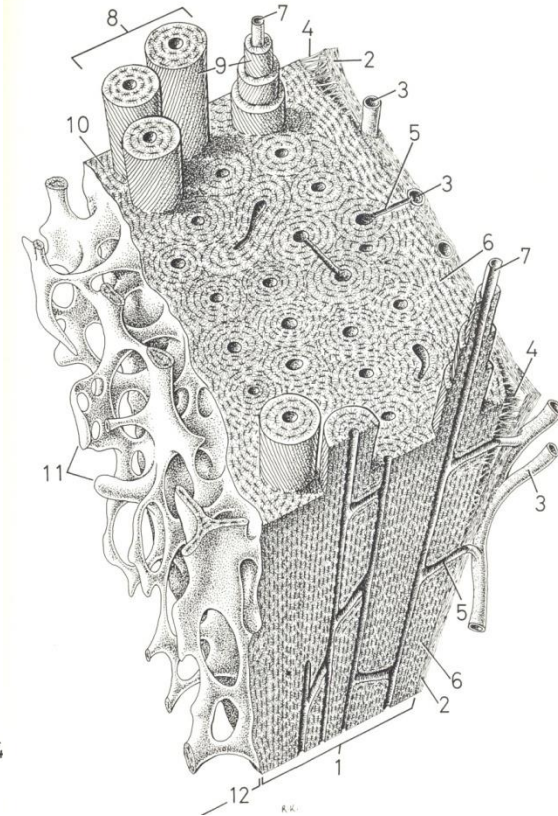
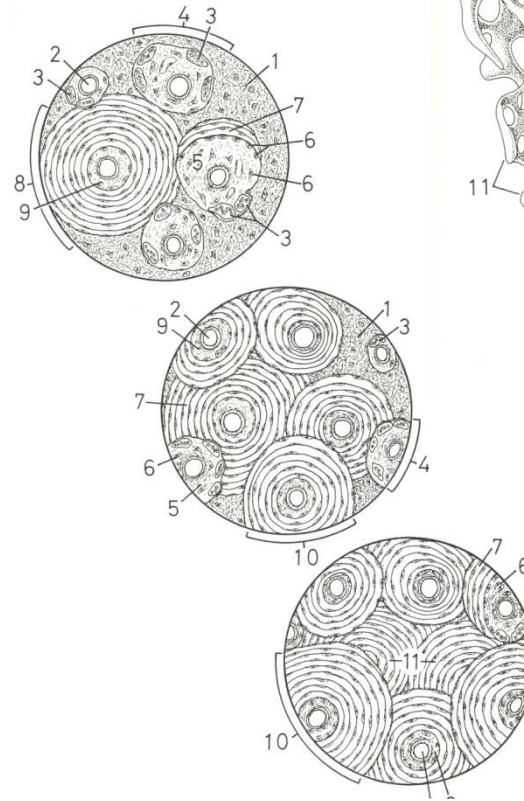
- Calcification progressive de la matrice extracellulaire, hypertrophie et dégénérescence des chondrocytes, remplacés par du tissu osseux.
- Images d'un cal à J18: chondrocytes et foyers de calcification (VanKossa).
- Plus les fragments sont mobiles, plus le cal est volumineux.
- **Principale source de cal osseux**



Guérison osseuse indirecte – le cal

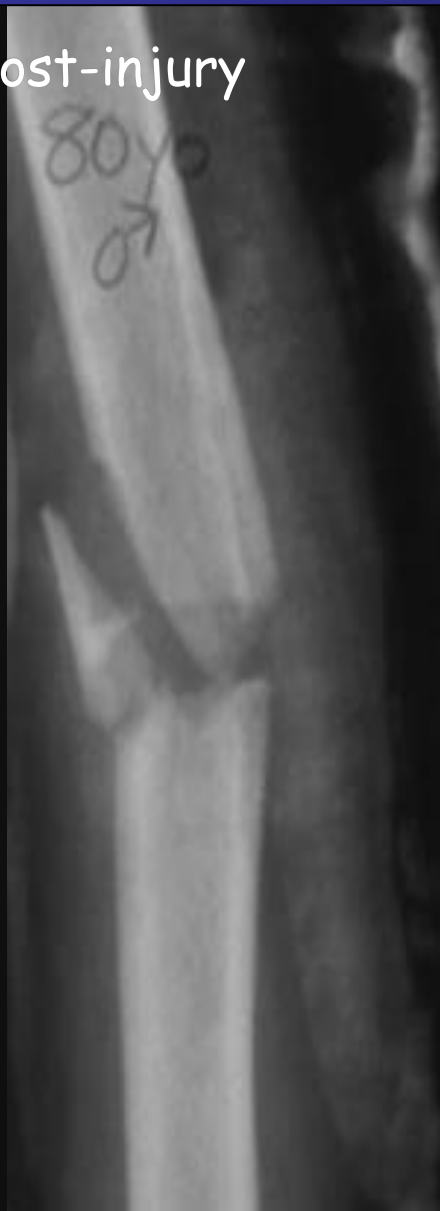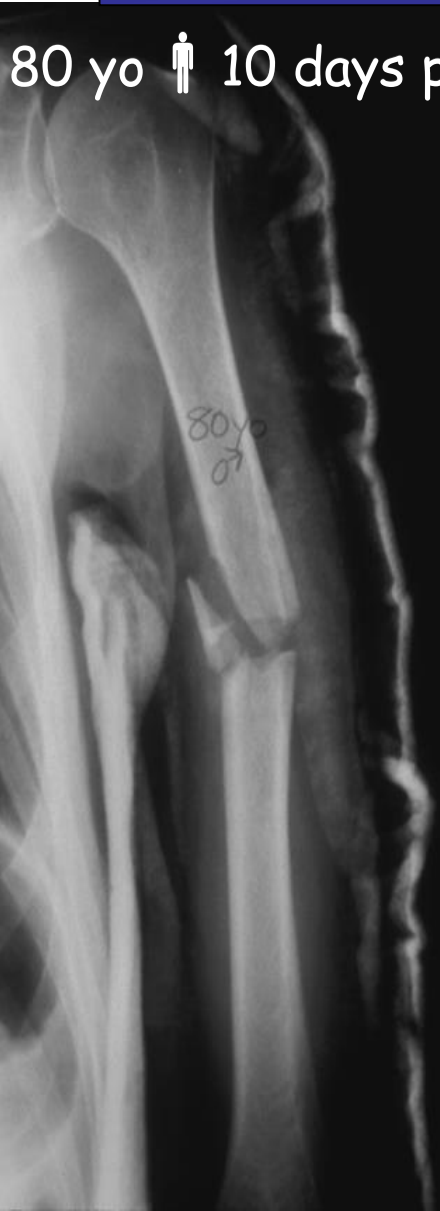5. Remodelage

- Remplacement progressif de l'os fibrillaire par l'os lamellaire.
- L'os lamellaire est remodelé constamment pour faire face aux contraintes mécaniques.
- Le remodelage se poursuit plusieurs années.

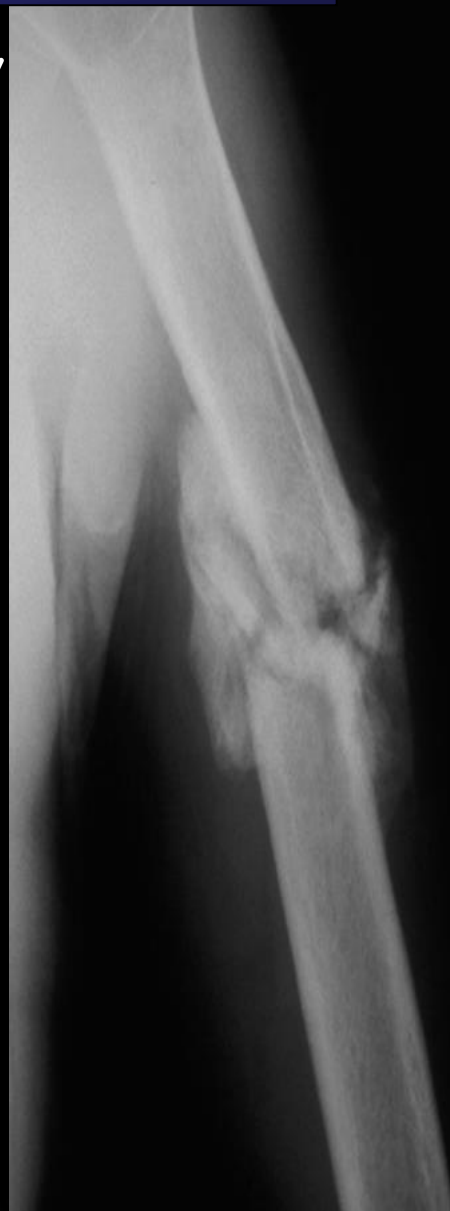
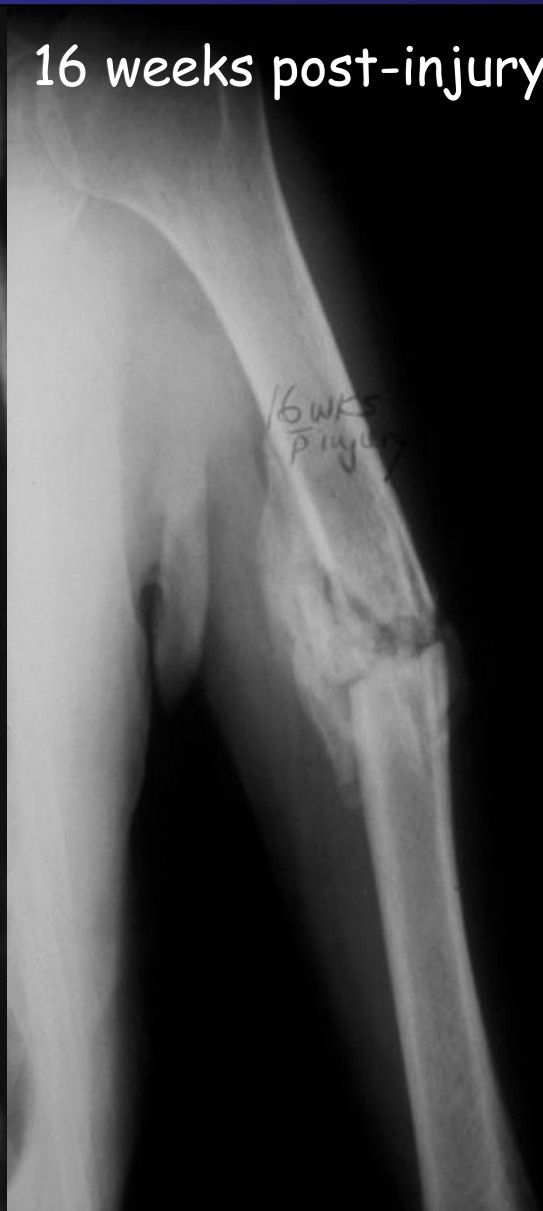
Guérison osseuse indirecte – le cal

80 yo ♀ 10 days post-injury



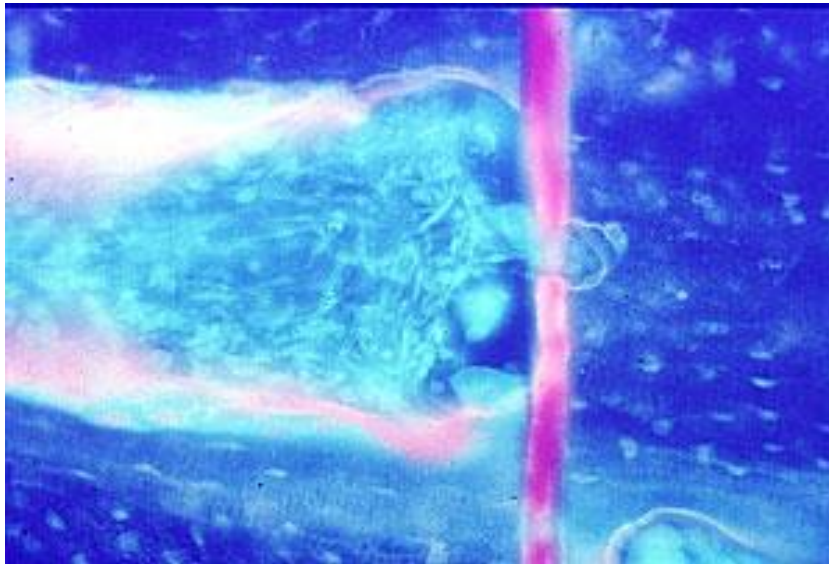
16 weeks post-injury



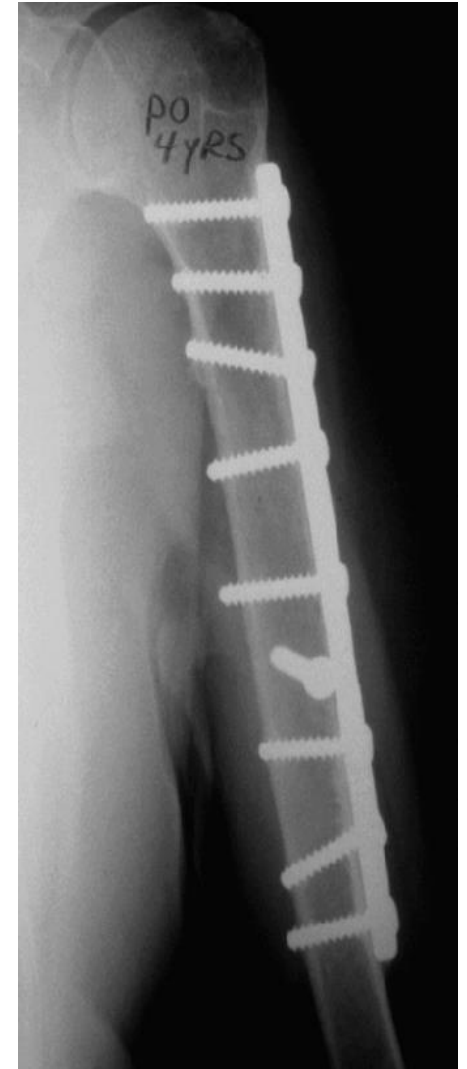
Guérison osseuse directe

Stabilité absolue = soudure autogène = pas de cal

→ Remodelage direct au niveau du foyer de fracture, sans passer par toutes les étapes de la guérison indirecte.



Drilling cone of an osteon just crossing the gap and is about to connect the left with the right bone fragment (from B. Rahn)



Guérison osseuse - résumé

1. Processus continu qui débute par une inflammation, puis une réparation et se termine par un remodelage.
2. La stabilité et l'apport sanguin jouent un rôle central dans la guérison.
3. Une fracture qui conserve une certaine mobilité (plâtre, clou) guérit en produisant un cal, par un mécanisme d'ossification indirecte.
4. Une fracture fixée de manière rigide (plaque) guérit sans cal, par un mécanisme de guérison osseuse primaire ou directe.

Programme du cours

1. Traumatologie

Consolidation des fractures – le cal osseux.

Bases de la classification des fractures.

Fractures de la personne âgée.

2. Anatomie

Anatomie ostéoarticulaire

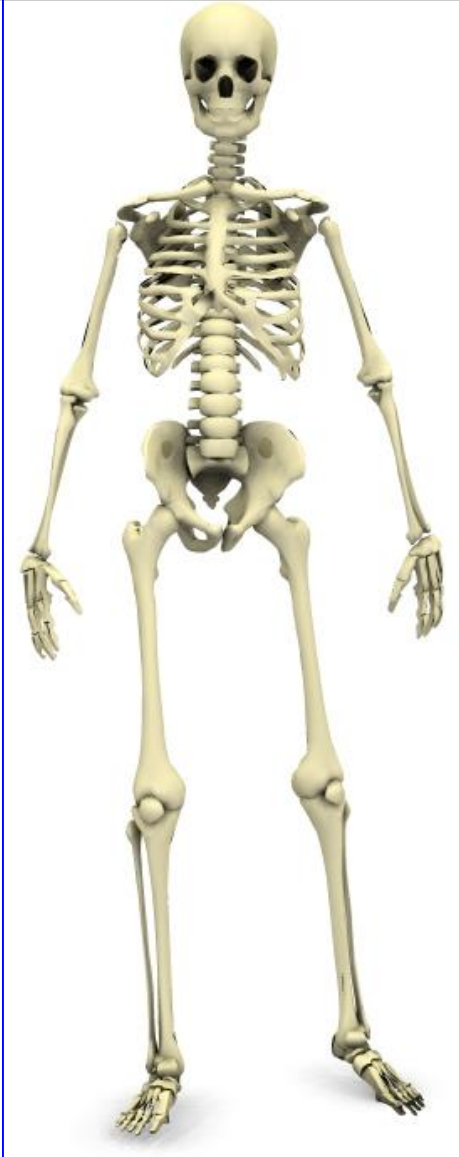
Artères des membres.

Nerfs des membres.

3. La coxarthrose

4. Introduction à l'orthopédie septique

Classification selon la localisation




Os impliqué

Epiphyse

Métaphyse

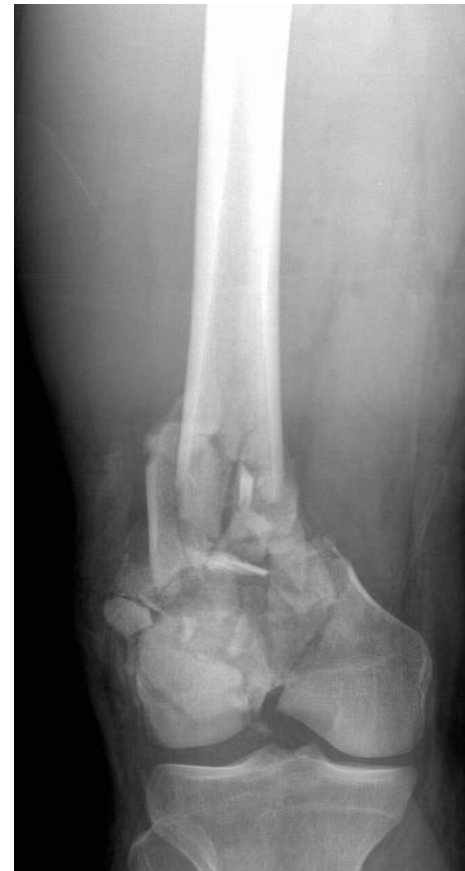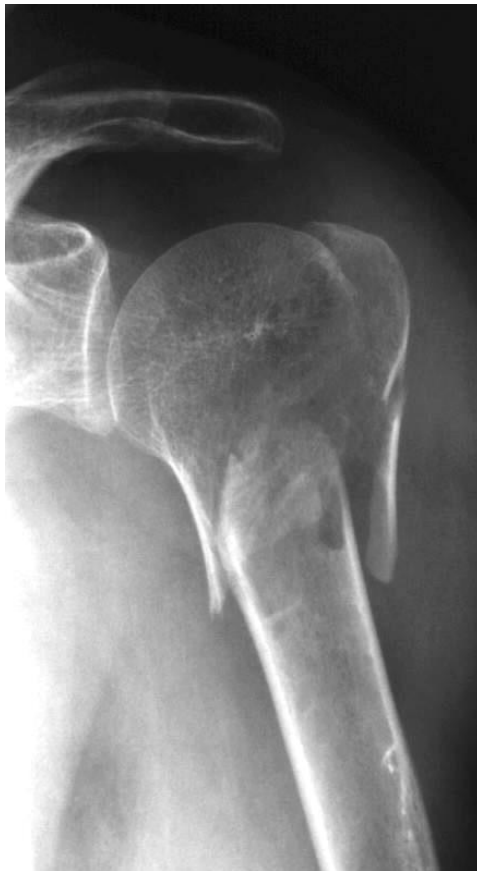Diaphyse

Proximale/distale



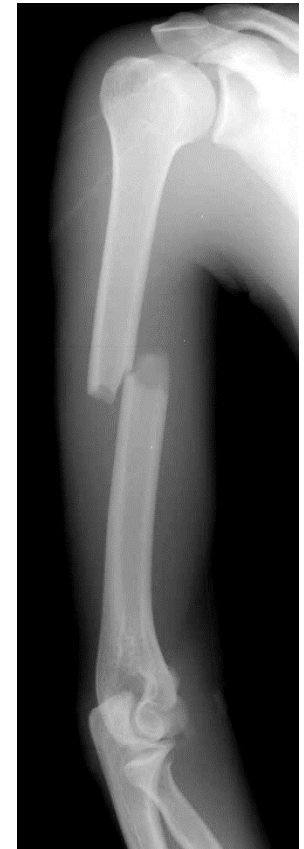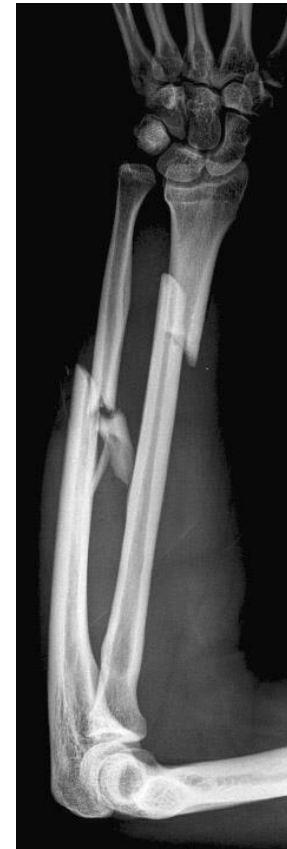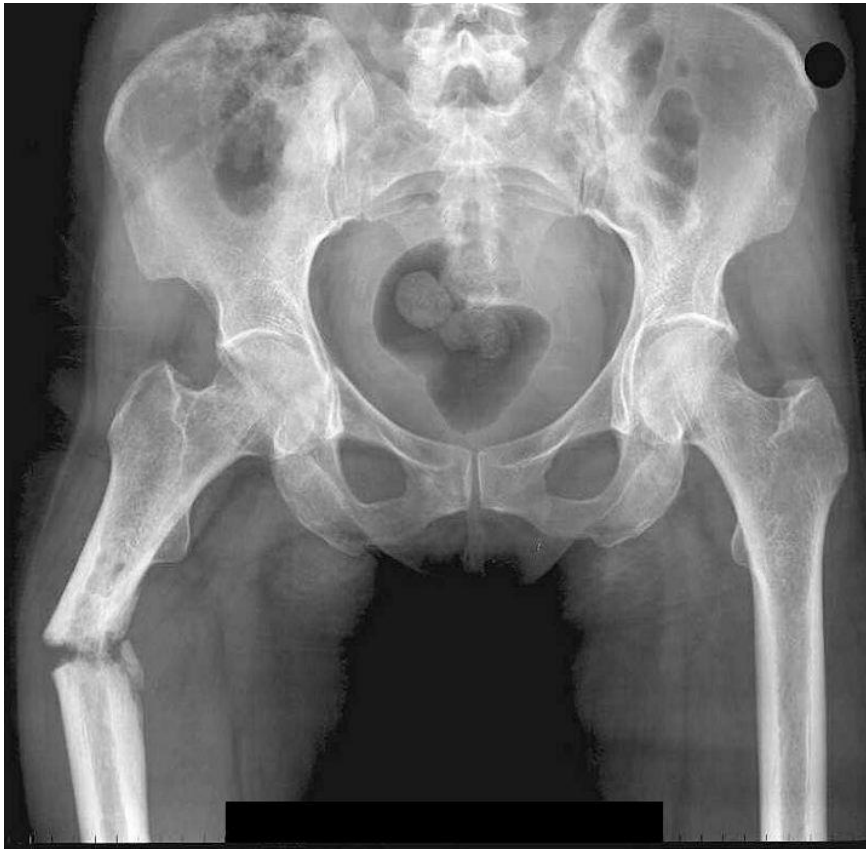Classification selon la localisation

Fracture de l'épiphyse proximale de l'humérus,
De l'épiphyse distale du fémur ...



Classification selon la localisation

Fracture diaphysaire du fémur, des 2 os de l'avant-bras, ...



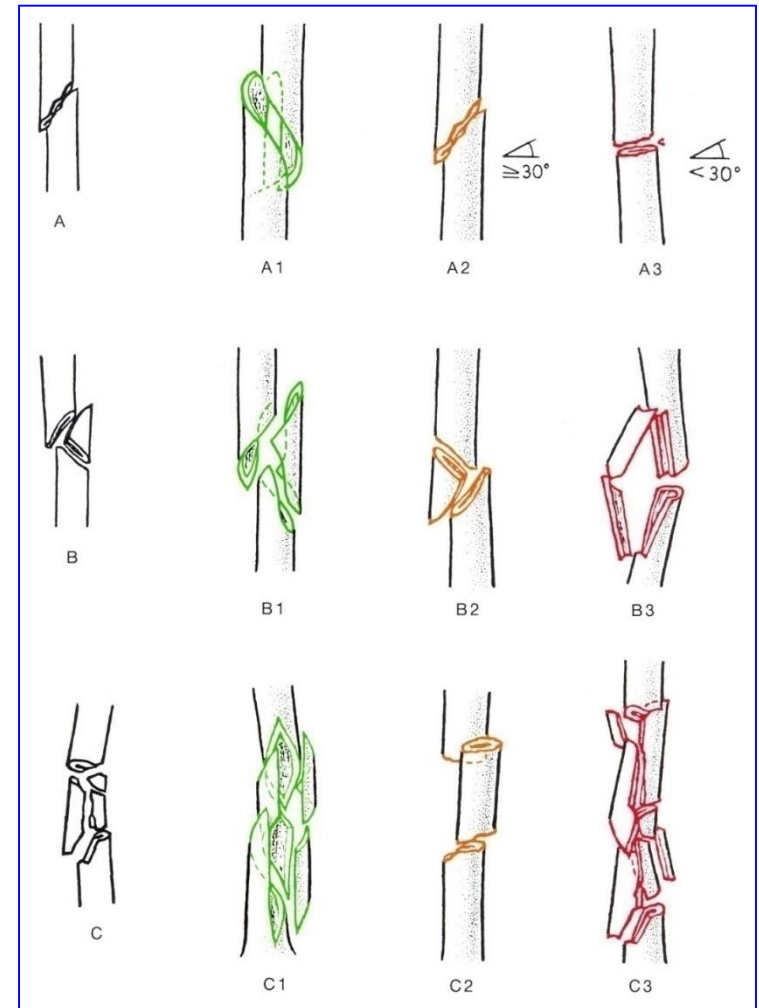
Classification selon la morphologie

Aspect de fracture

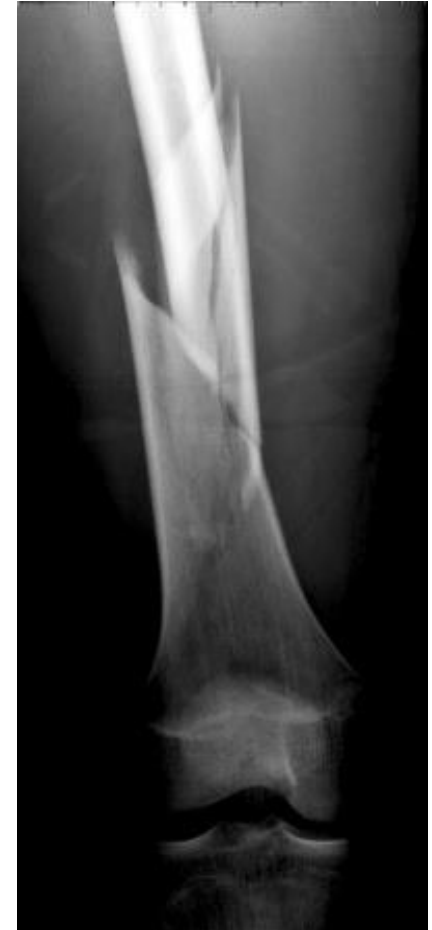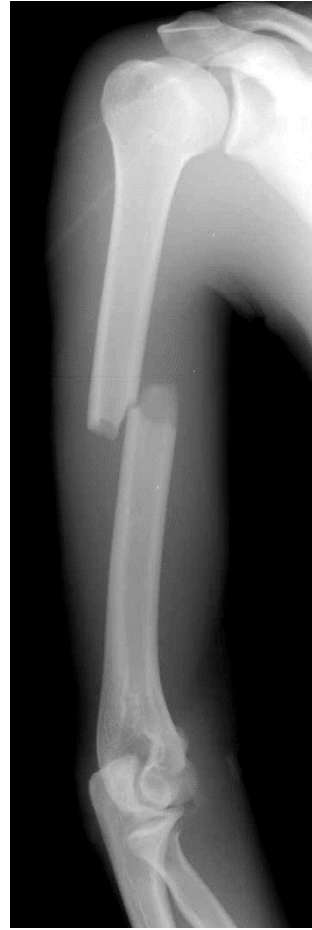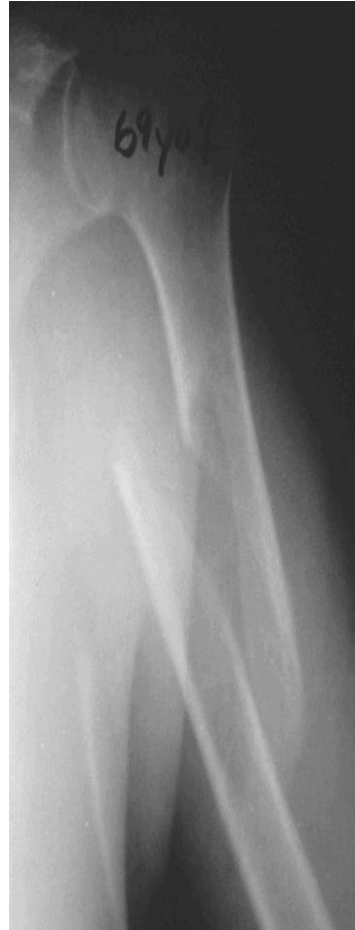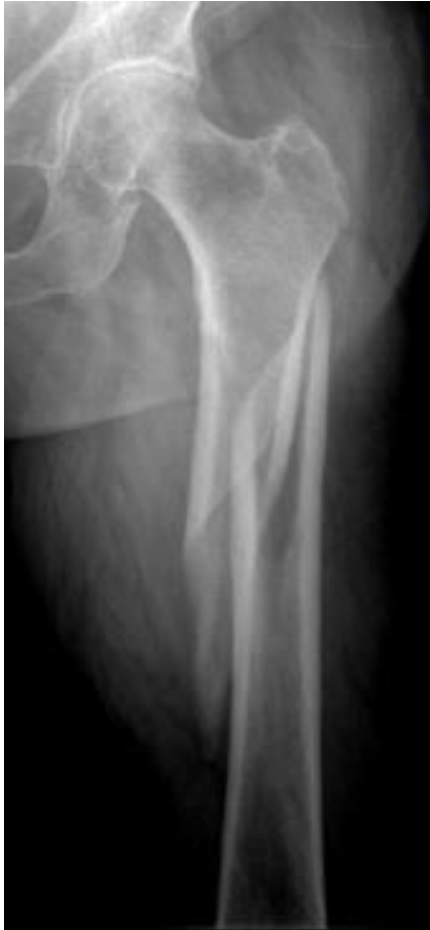- Spiroïde
- Oblique
- Transverse

Nombre de fragments

- 2 fragments
- avec 3^{ème} fragment / intermédiaire
- comminutive ou complexe



Classification selon la morphologie



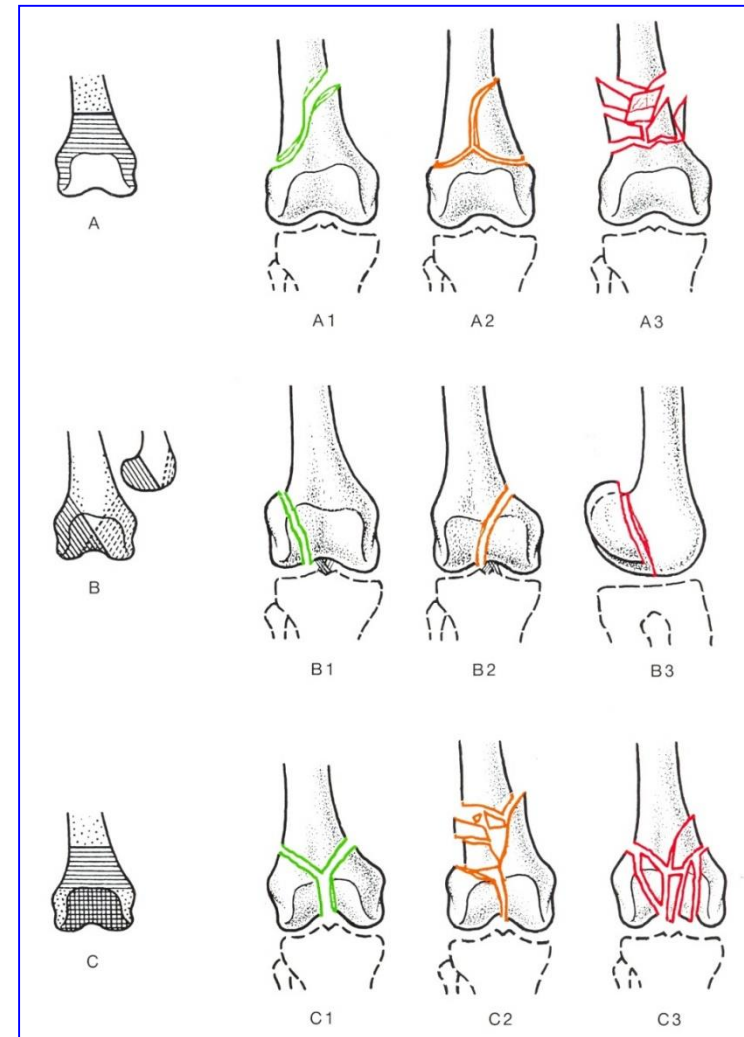
Classification selon la morphologie

Relation avec une articulation

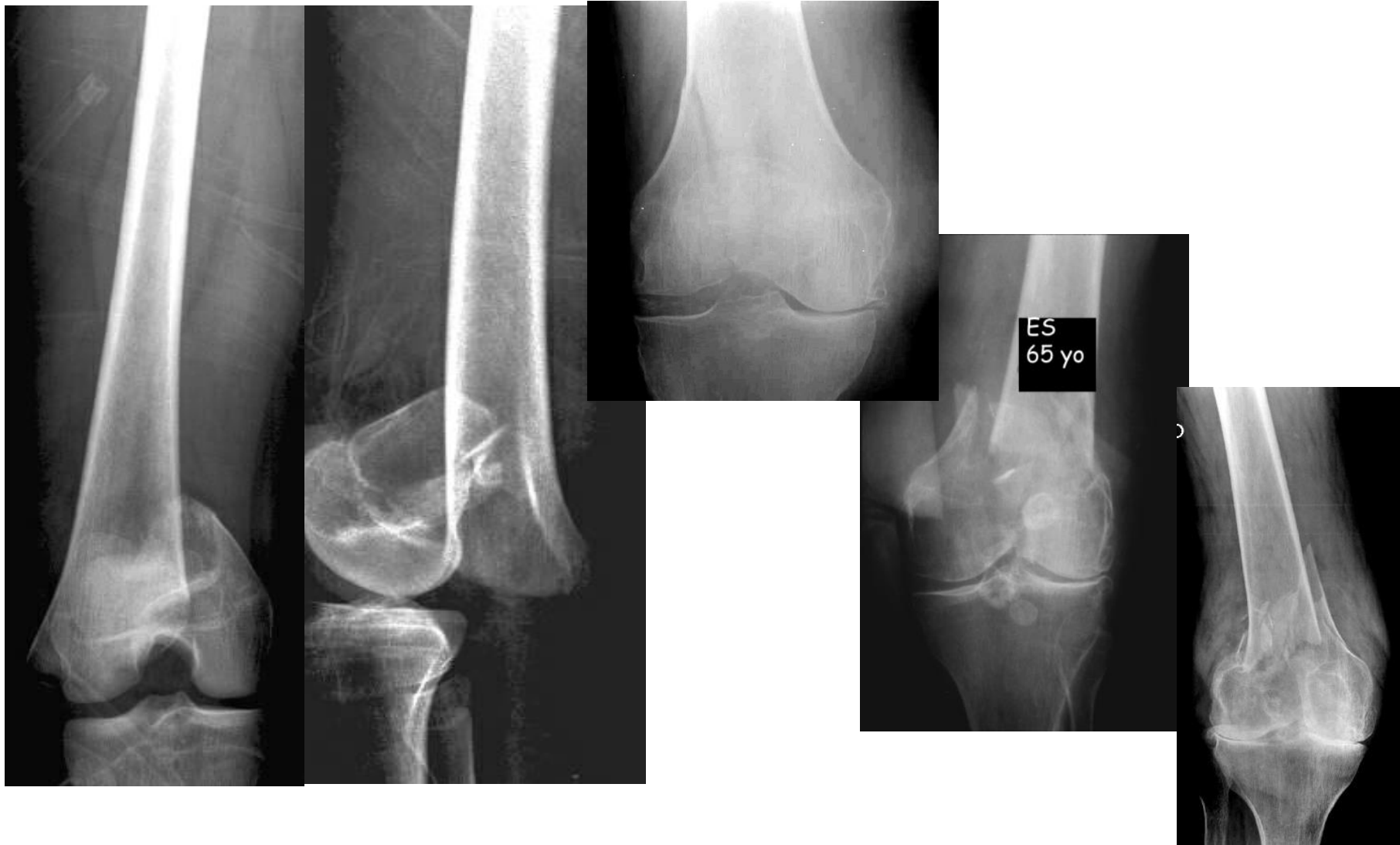
→ extra-articulaire

→ articulaire partielle

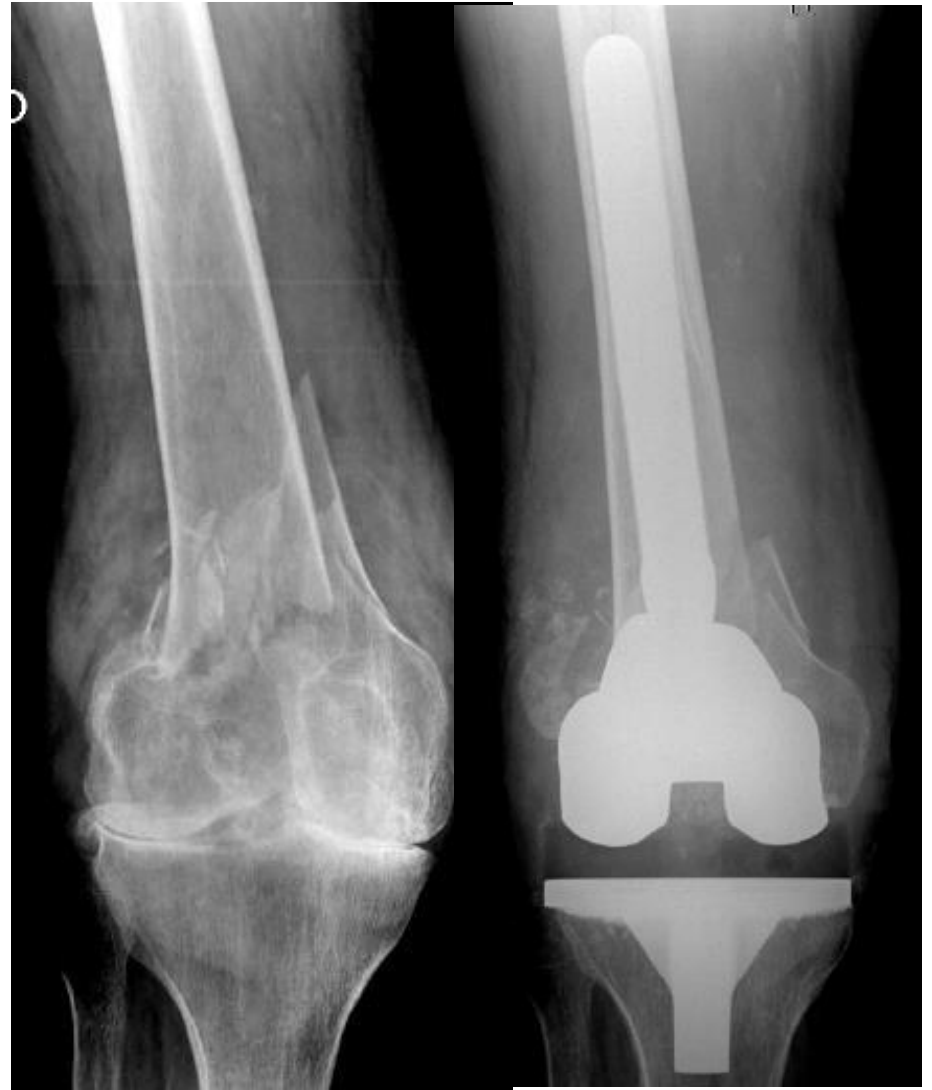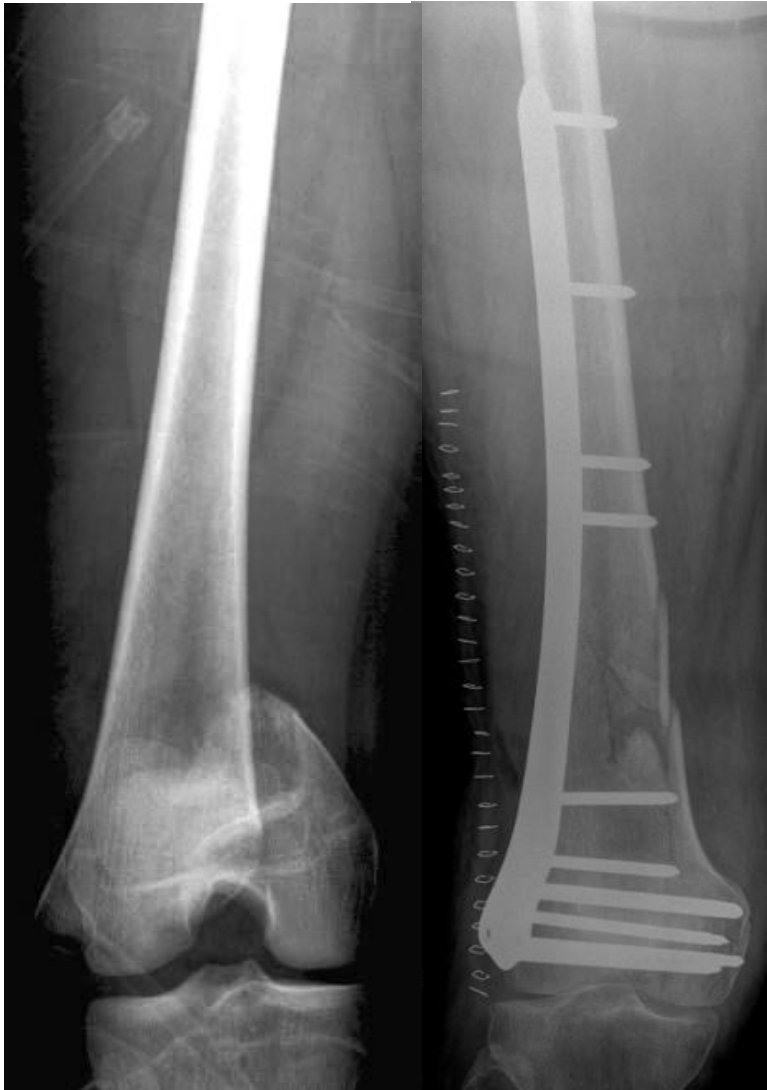→ articulaire complète



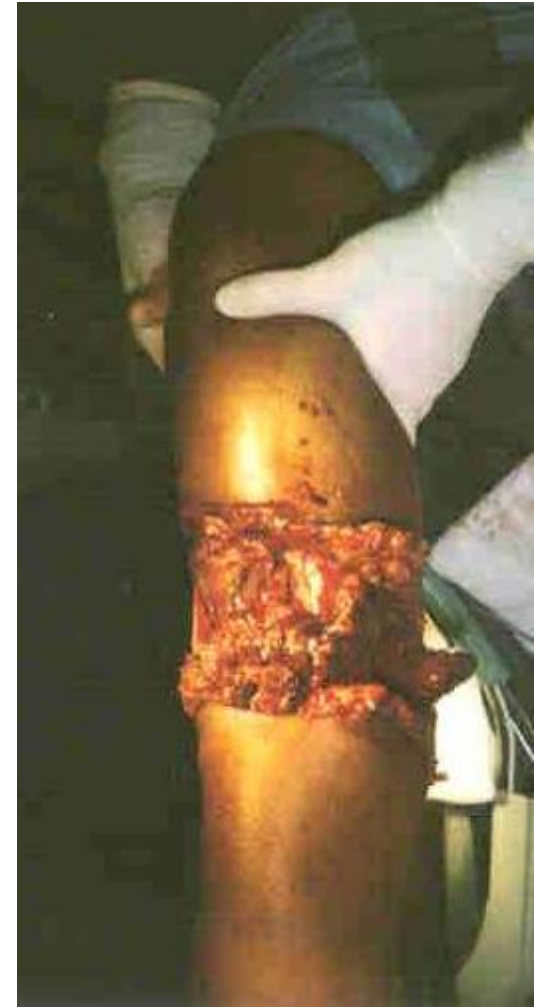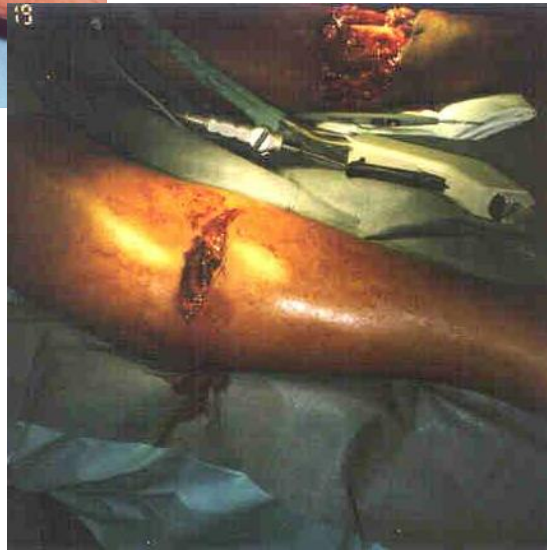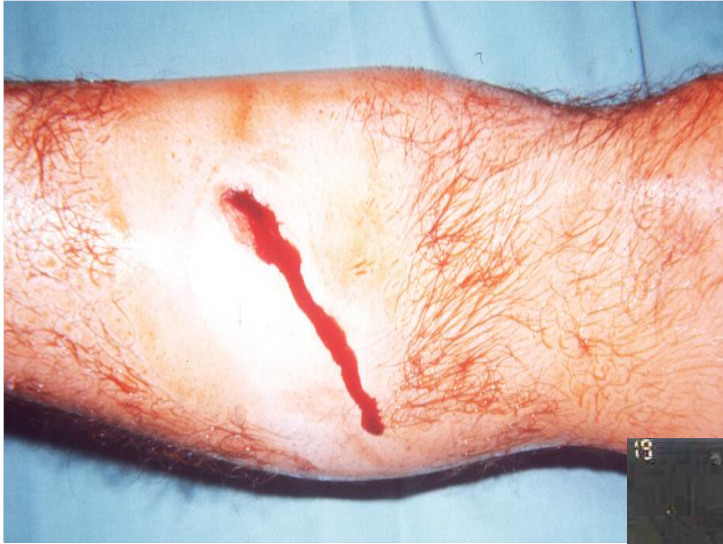Classification selon la morphologie



La classification guide le traitement



Classification → atteinte tissus mous



Classification → atteinte tissus mous

TABLE 1. Open Fractures—Gustilo Classification^{1,2}

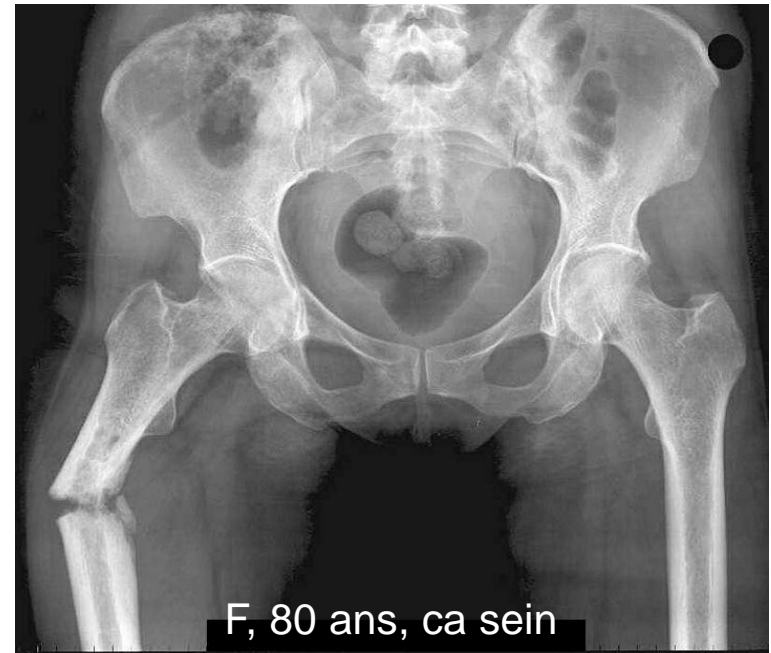Type I	Open fracture with a skin wound <1 cm in length and clean.
Type II	Open fracture with a laceration >1 cm in length without extensive soft tissue damage, flaps, or avulsions.
Type III	Open segmental fracture with >10 cm wound with extensive soft tissue injury or a traumatic amputation (special categories in Type III include gunshot fractures and open fractures caused by farm injuries).
III _A	Adequate soft tissue coverage.
III _B	Significant soft tissue loss with exposed bone that requires soft tissue transfer to achieve coverage.
III _C	Associated vascular injury that requires repair for limb preservation.

Classification → qualité osseuse

Selon la qualité osseuse

- Os normal vs pathologique
- Infection
- Ostéoporose
- Médicaments
- Métastase
- Tumeurs

Toute suspicion de fracture pathologique doit être impérativement investiguée avant la chirurgie (CT, IRM, bilan d'extension, etc.)



Programme du cours

1. Traumatologie

Consolidation des fractures – le cal osseux.

Bases de la classification des fractures.

Fractures de la personne âgée.

2. Anatomie

Anatomie ostéoarticulaire.

Artères des membres.

Nerfs des membres.

3. La coxarthrose

4. Introduction à l'orthopédie septique

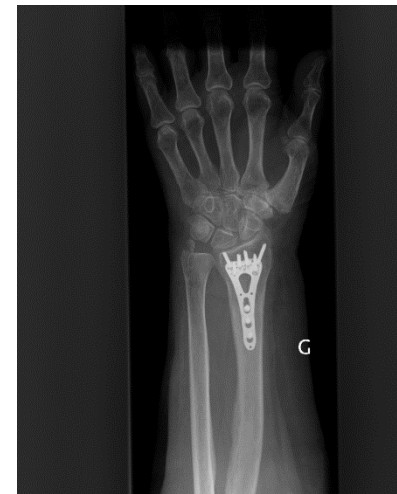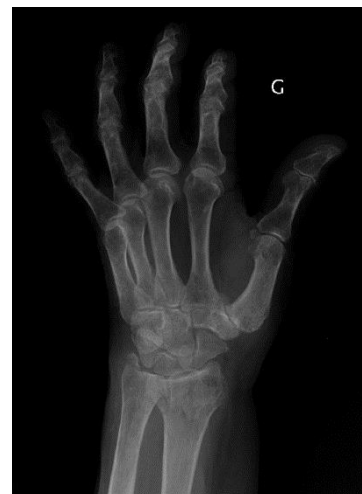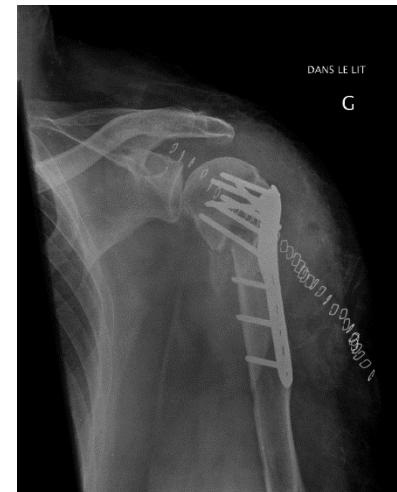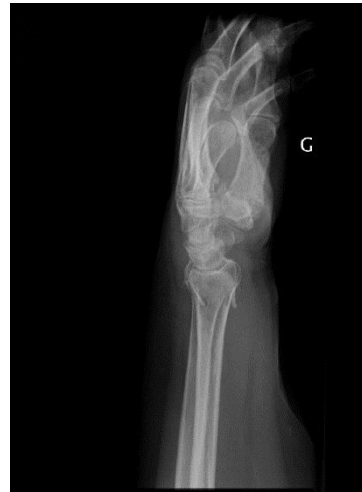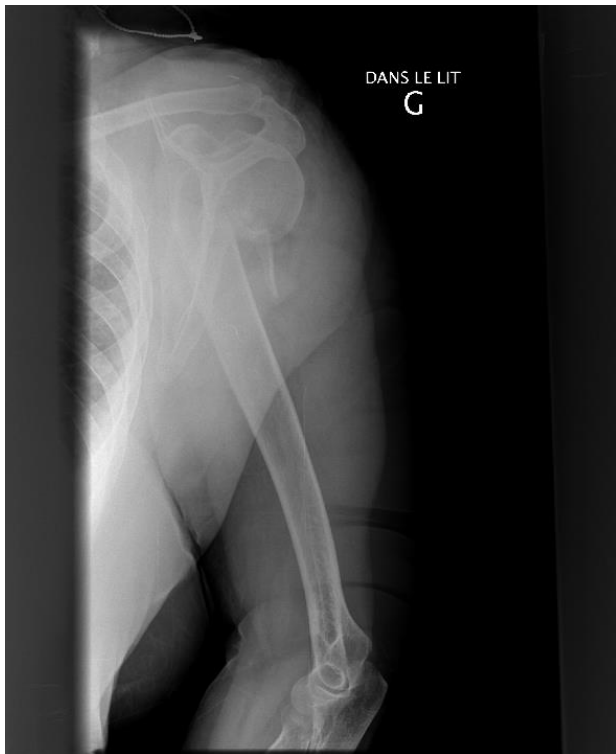Particularités des fractures gériatriques

Prise en charge plus complexe car:

- Os fragile / qualité osseuse mauvaise
- Moins bonne tenue du matériel orthopédique
- Consolidation osseuse lente
- Consignes de charge partielle difficiles à respecter
- Présence préexistante d'implants (fractures péri-prothétiques)
- Fractures simultanées (low-energy polytrauma)
- Etat général du patient
- Risque de perte d'autonomie postopératoire

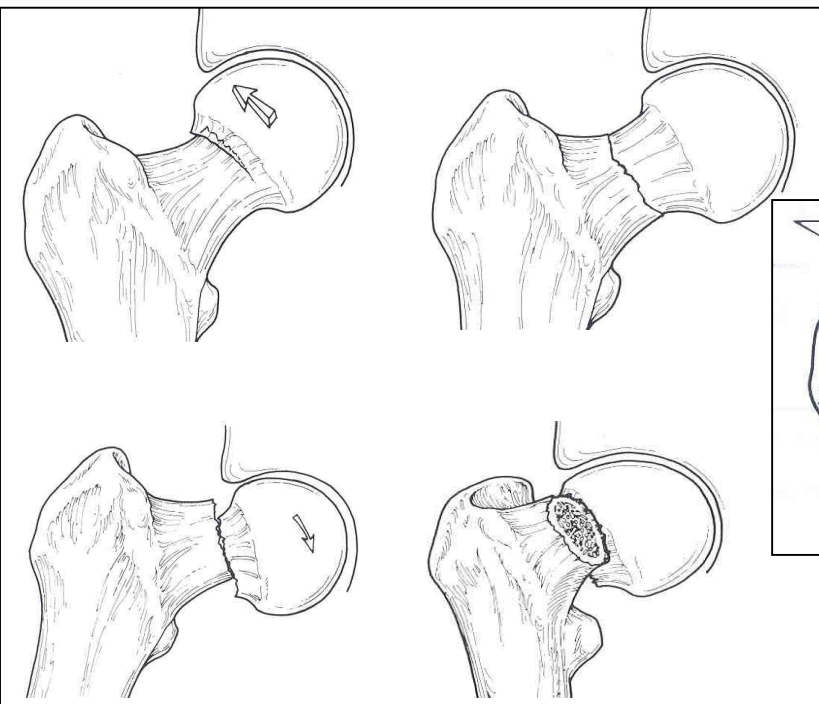
Fractures du membre supérieur

81 yo F

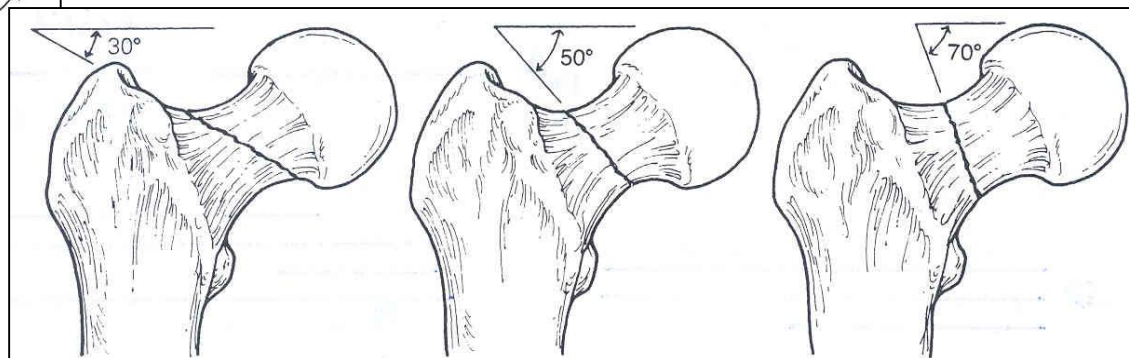


Fractures du col du fémur

Garden (I-IV)

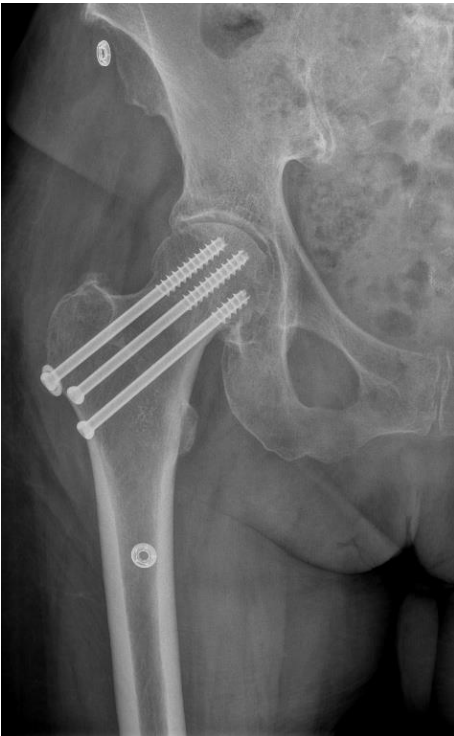


Pauwels (I-III)

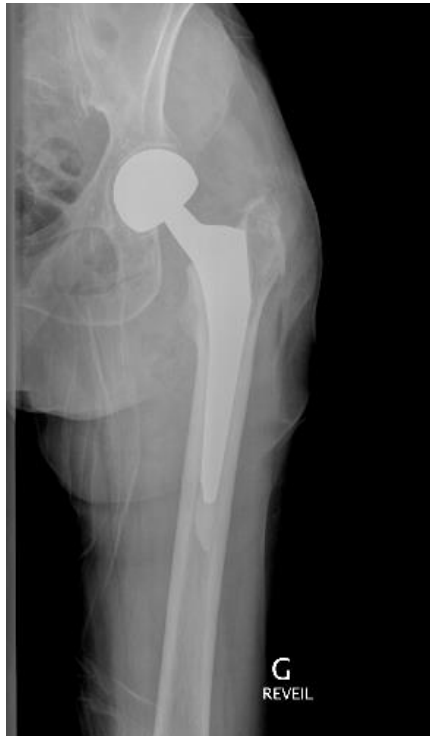

Fractures du col du fémur

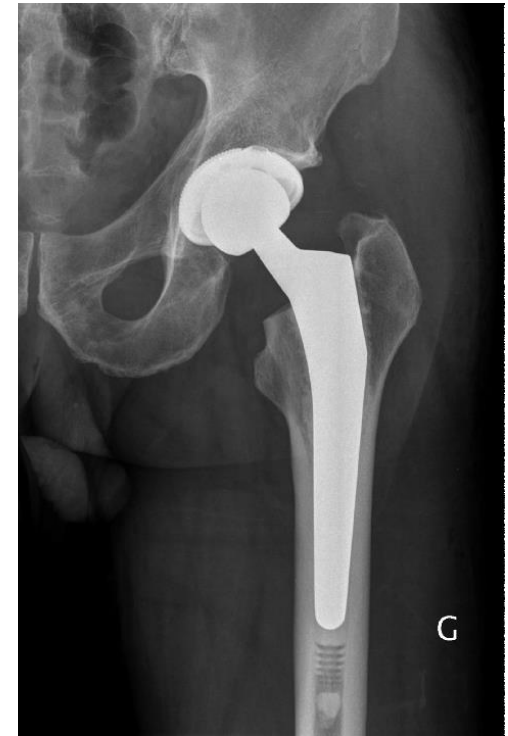Triple vissage



Prothèse céphalique



Prothèse totale

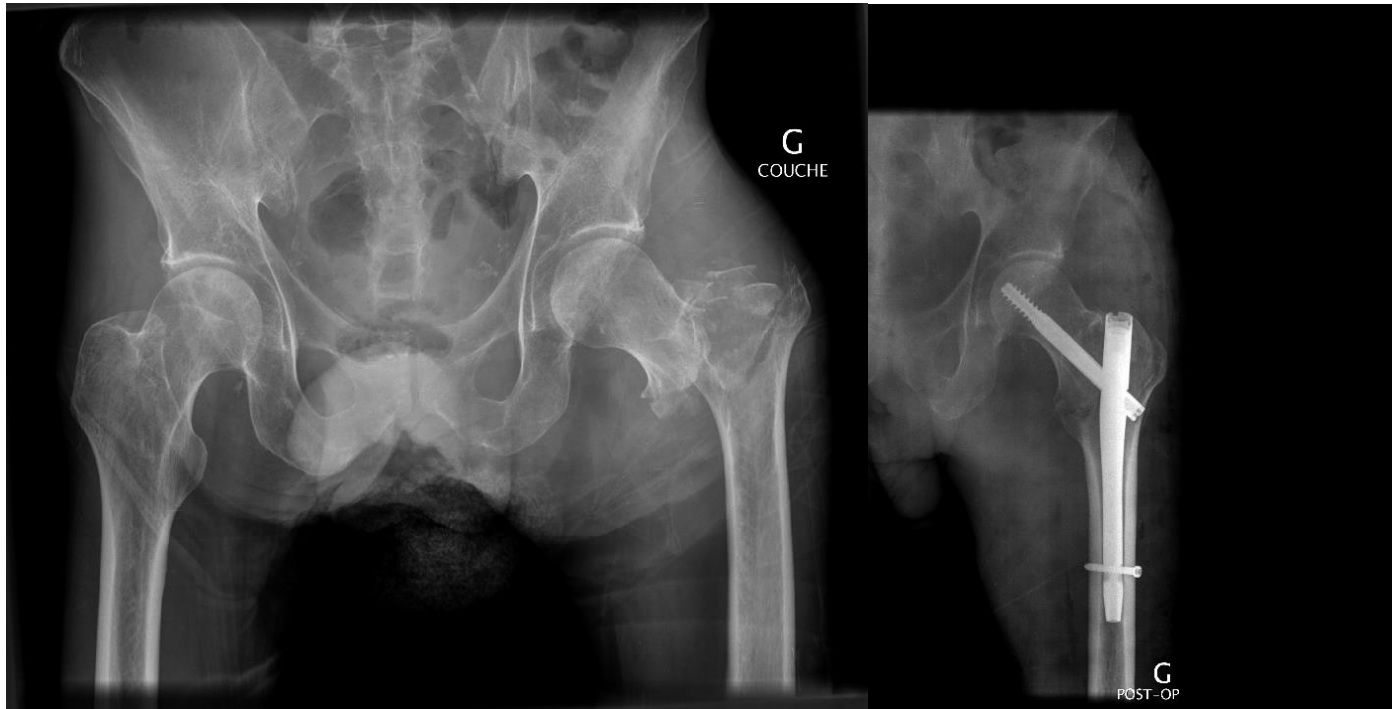


Ostéosynthèse: charge protégée durant 6-12 semaines.
Prothèse: en général, charge selon douleurs.

Fractures pertrochantériennes

Traitement chirurgical dans la quasi-totalité des cas.

→ Implants centromédullaires (clou gamma) ou plaques (DHS).



Programme du cours

1. Traumatologie

Consolidation des fractures – le cal osseux.
Bases de la classification des fractures.
Fractures de la personne âgée.

2. Anatomie

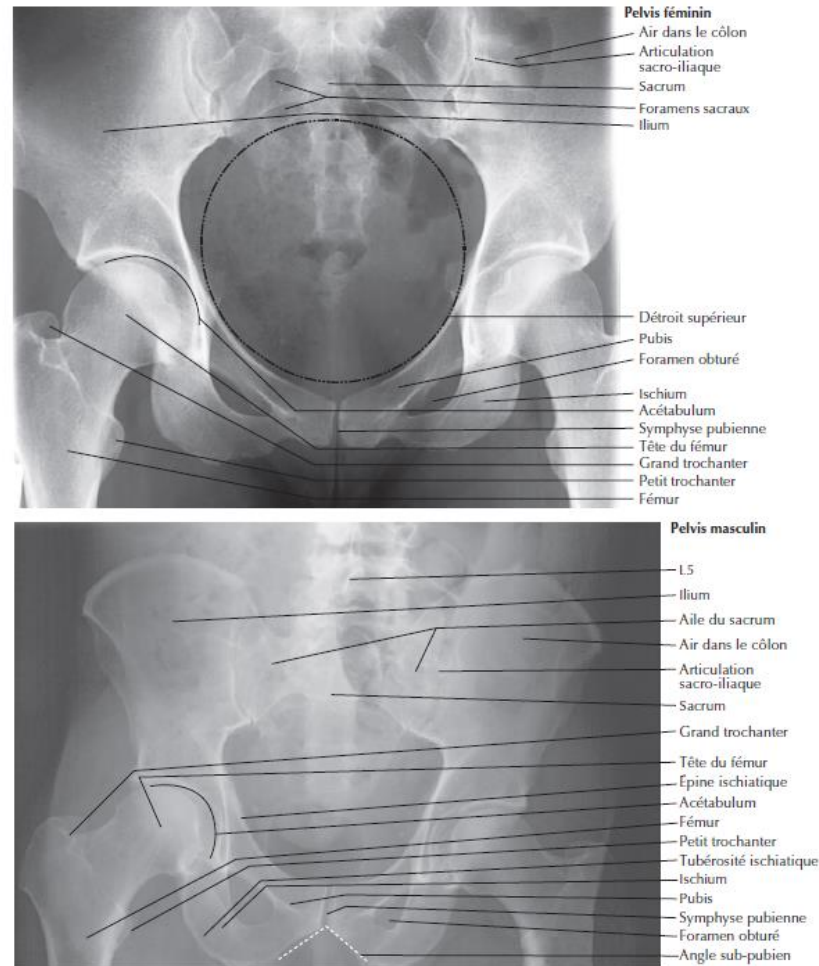
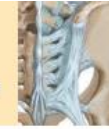Anatomie ostéoarticulaire.
Artères des membres.
Nerfs des membres.

3. La coxarthrose

4. Introduction à l'orthopédie septique

Anatomie ostéoarticulaire

Radiographies des pelvis féminin et masculin

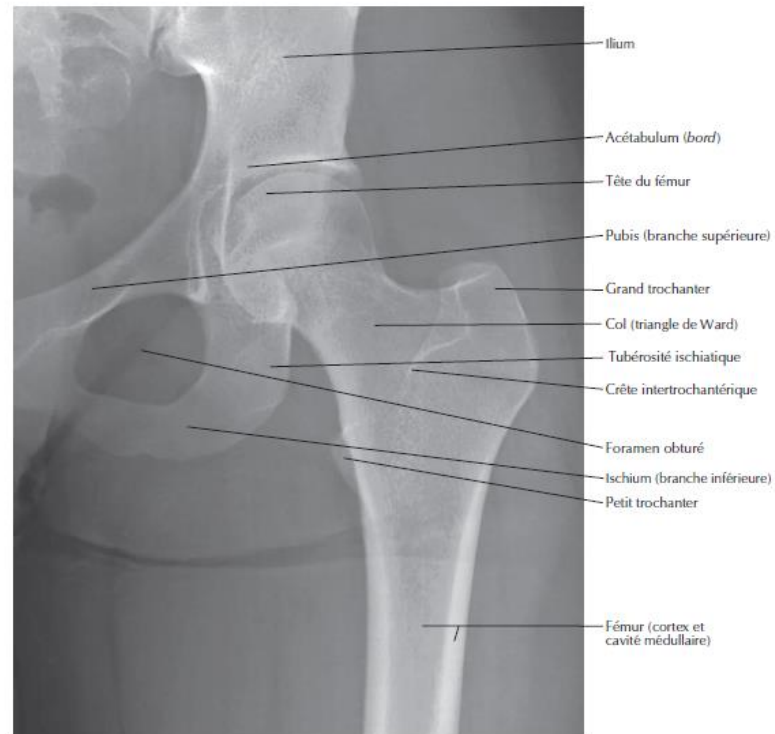


Anatomie ostéoarticulaire

7

Articulation de la hanche : radiographie antéro-postérieure

Voir aussi Planches 475, 477

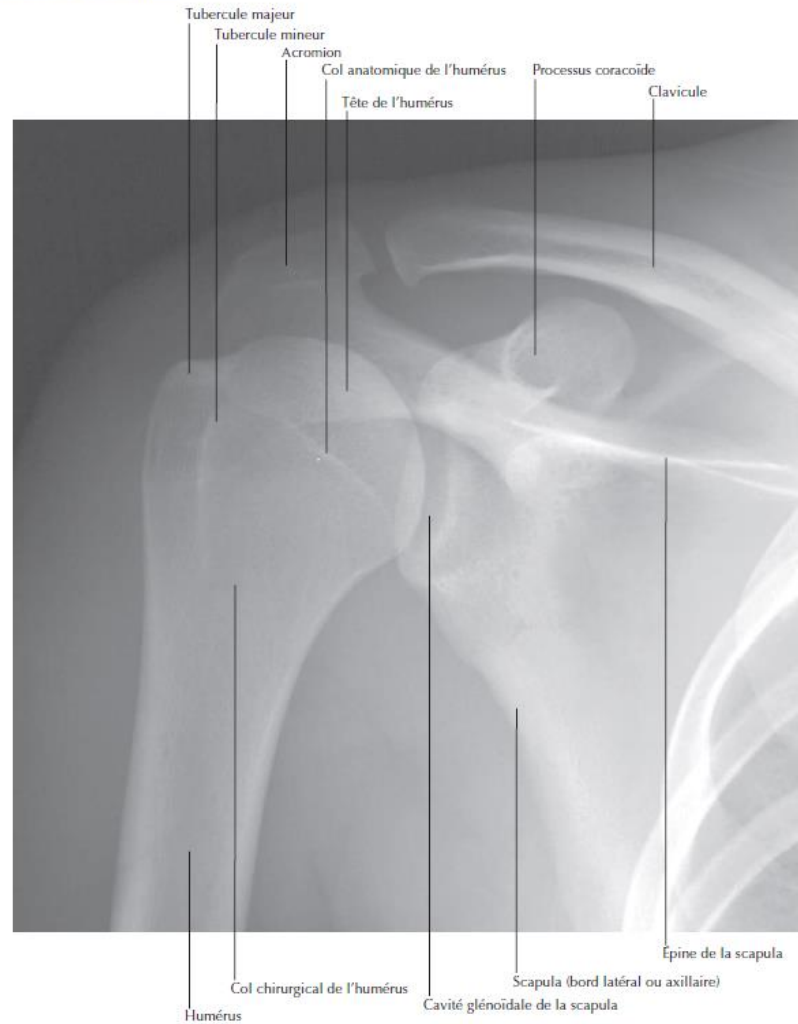

Anatomie ostéoarticulaire

6

Épaule : radiographie antéro-postérieure

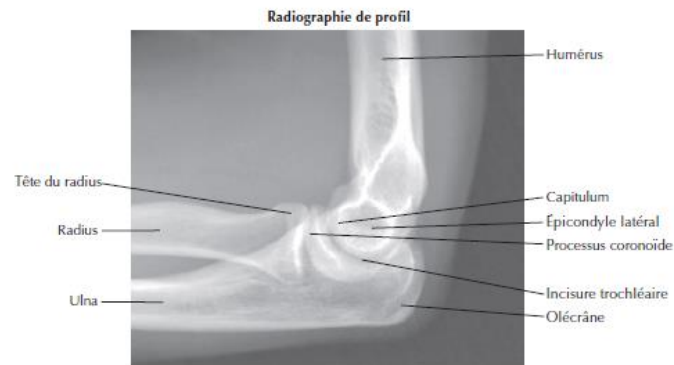
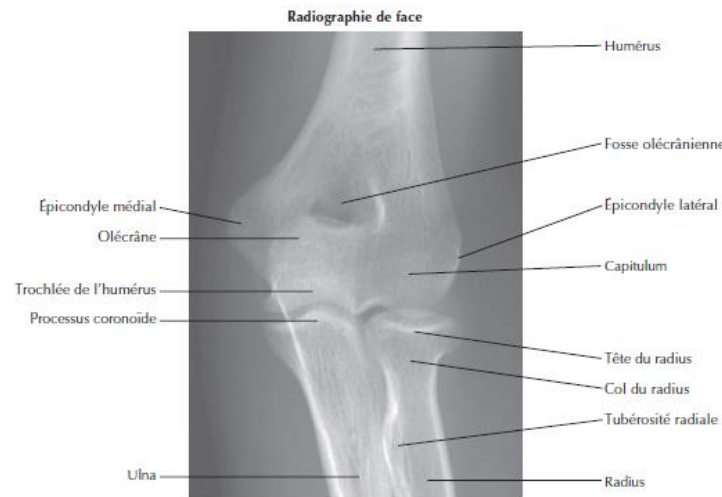
Voir aussi **Planche 407**



Anatomie ostéoarticulaire

6 Coude : radiographies

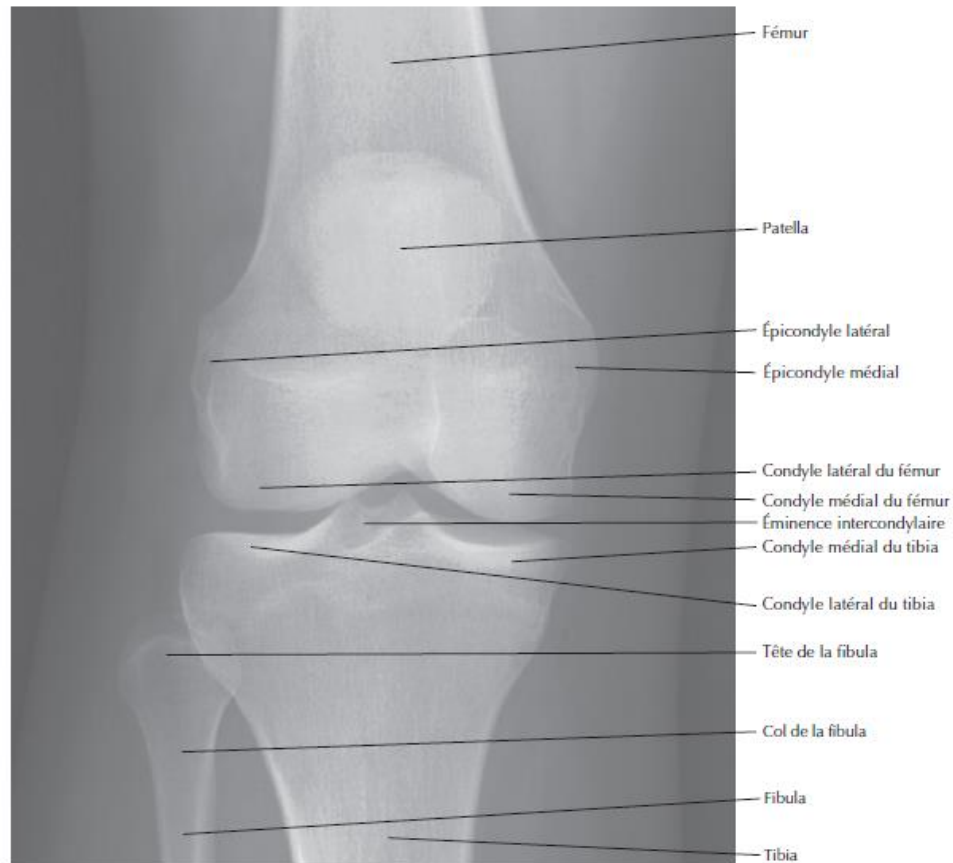
Voir aussi Planche 424



Anatomie ostéoarticulaire

7

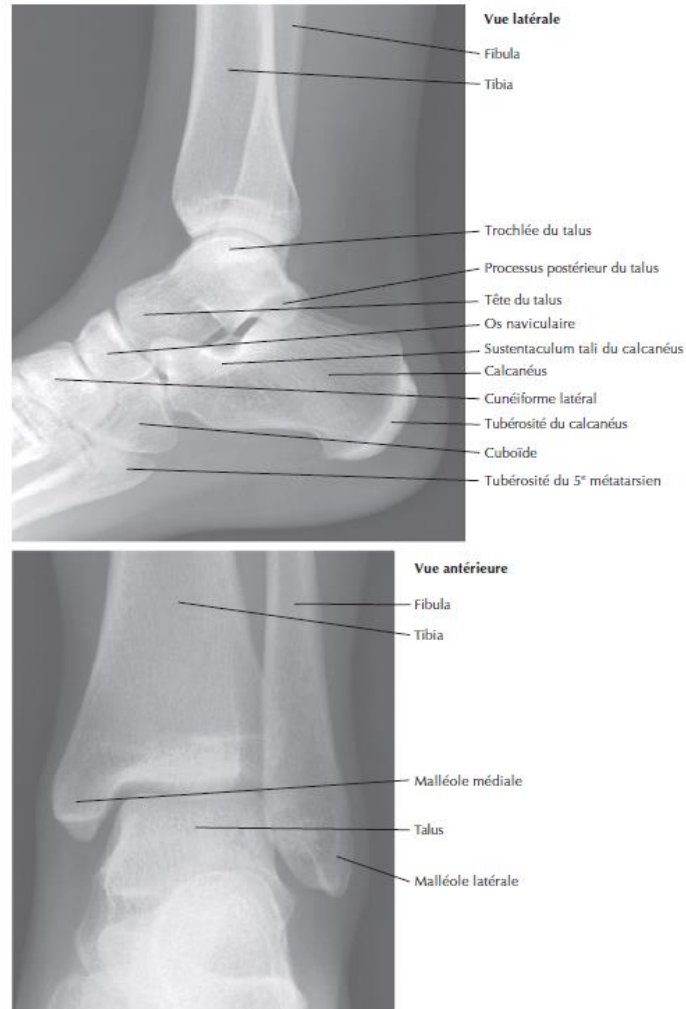
Genou : radiographie antéro-postérieure



Anatomie ostéoarticulaire

7

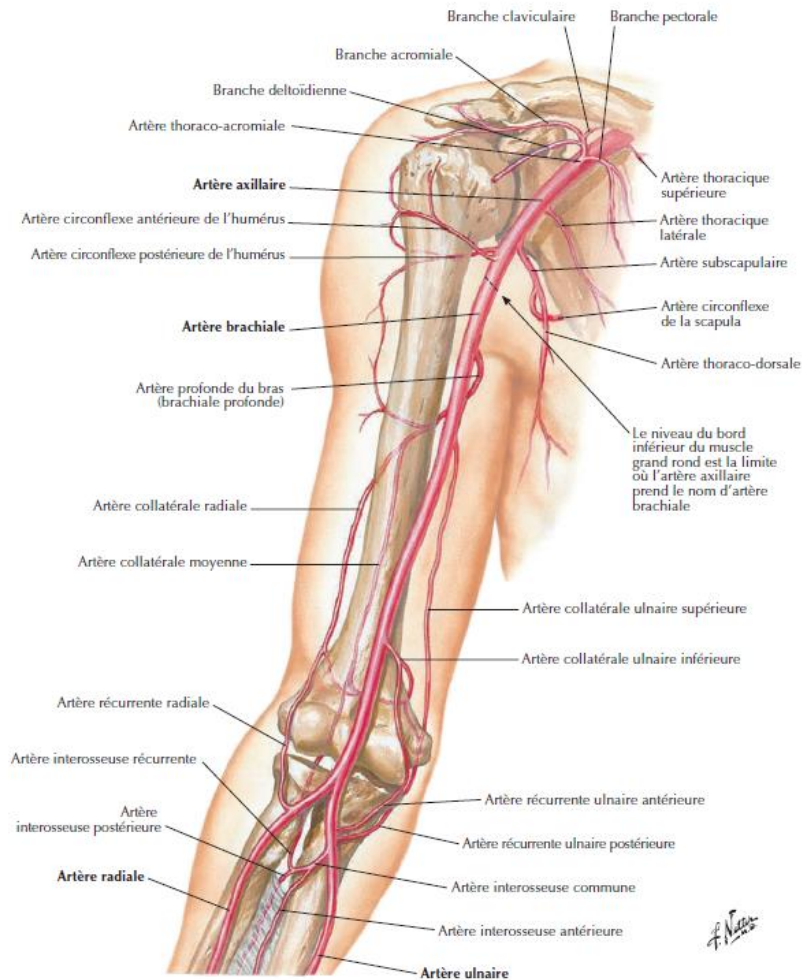
Cheville : radiographies



Vascularisation du mb supérieur

Artère brachiale et anastomoses péri-cubitales

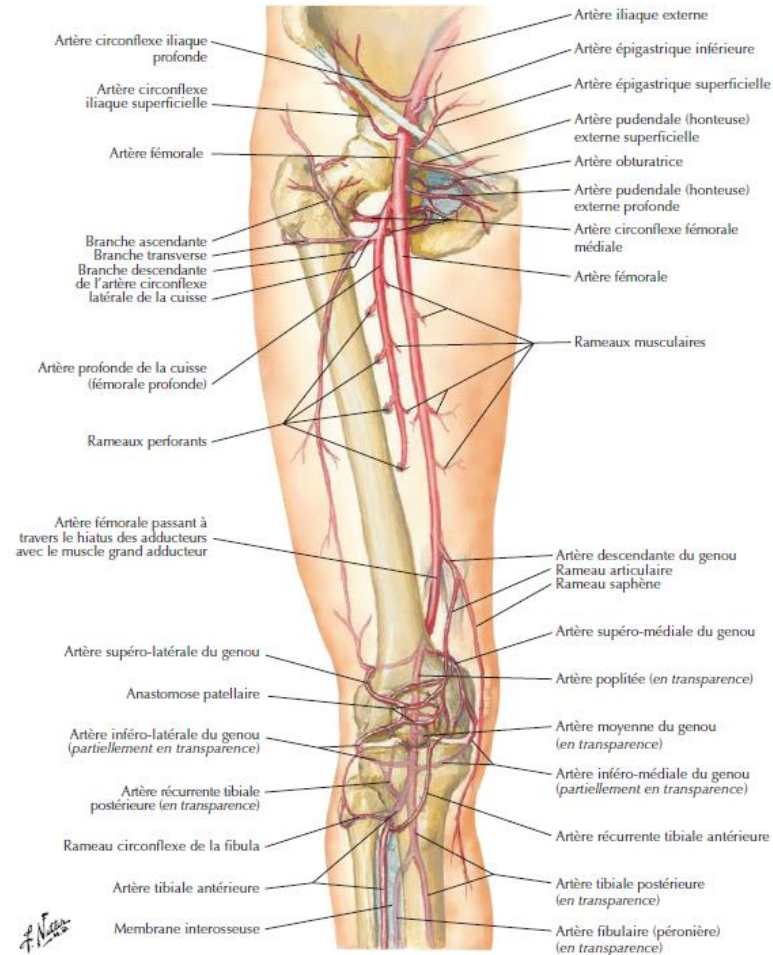
Voir aussi **Planche 415**



Vascularisation du mb inférieur

7

Artères de la cuisse et du genou : schéma

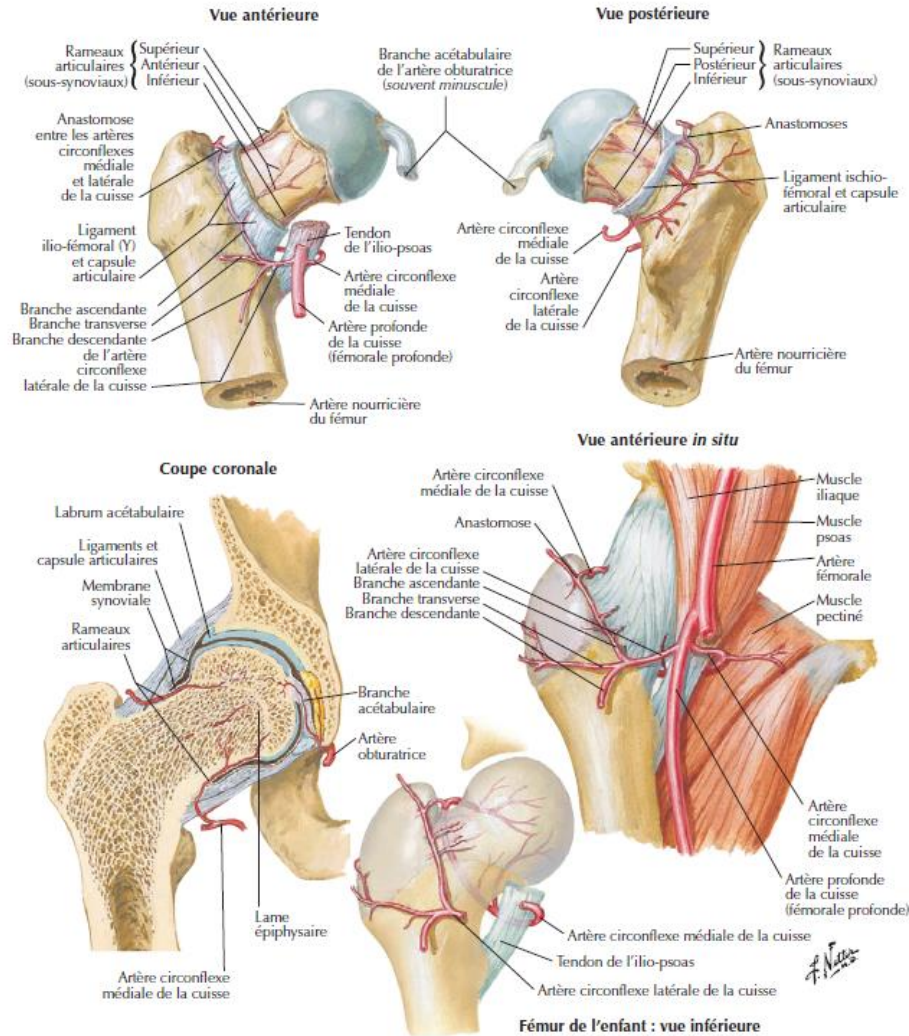


Vascularisation du mb inférieur

7

Artères de la tête et du col du fémur

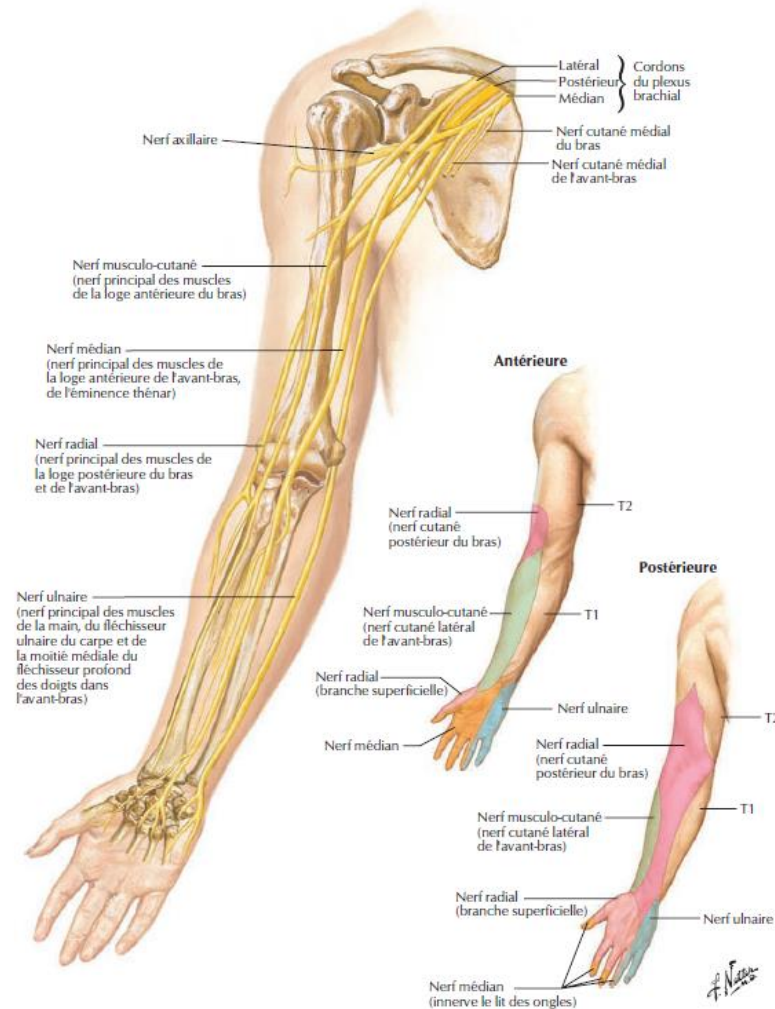
Voir aussi Planche 500



Innervation du mb supérieur

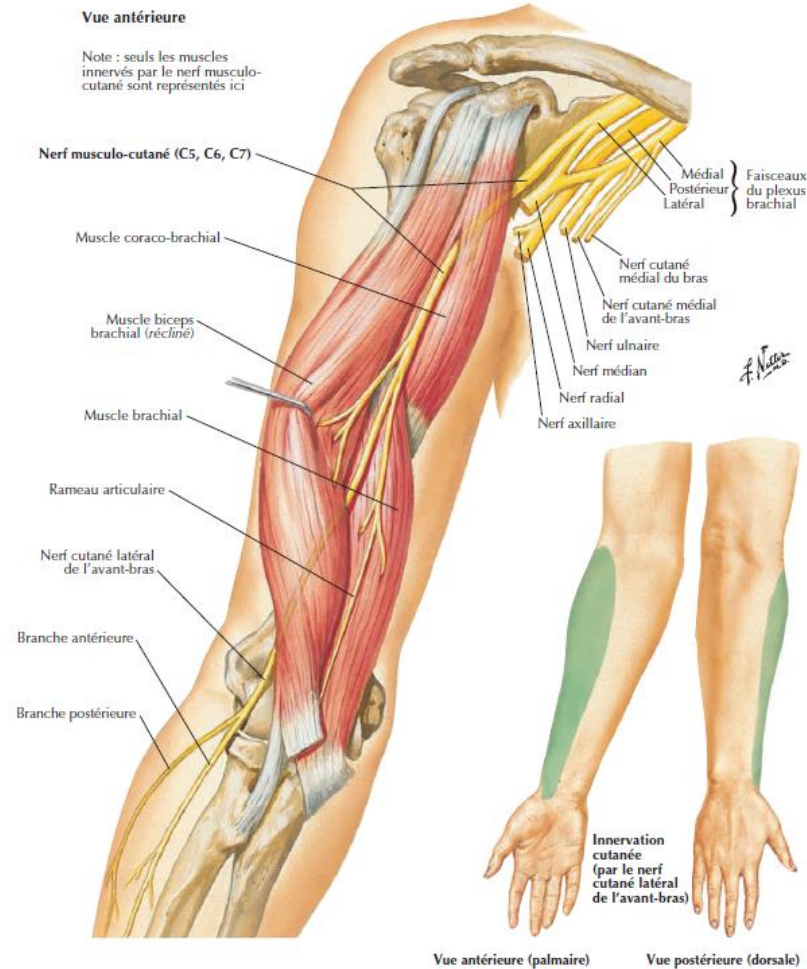
6

Nerfs du membre supérieur



Innervation du mb supérieur

Nerf musculo-cutané

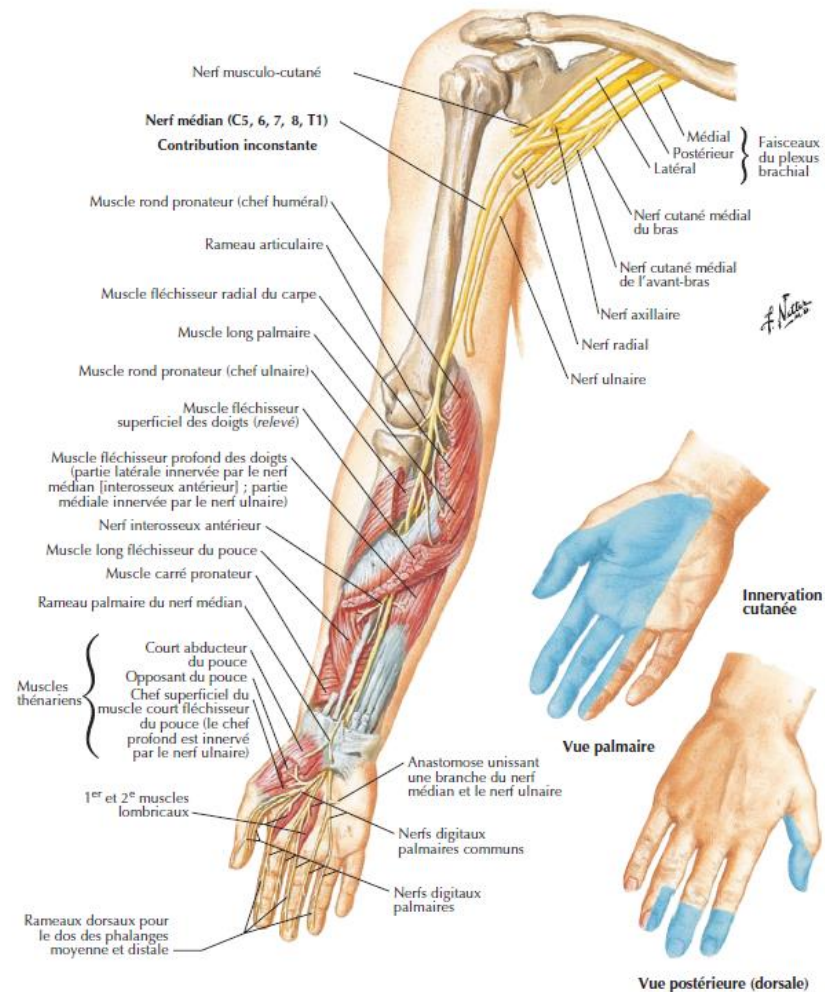


Innervation du mb supérieur

6 Nerf médian

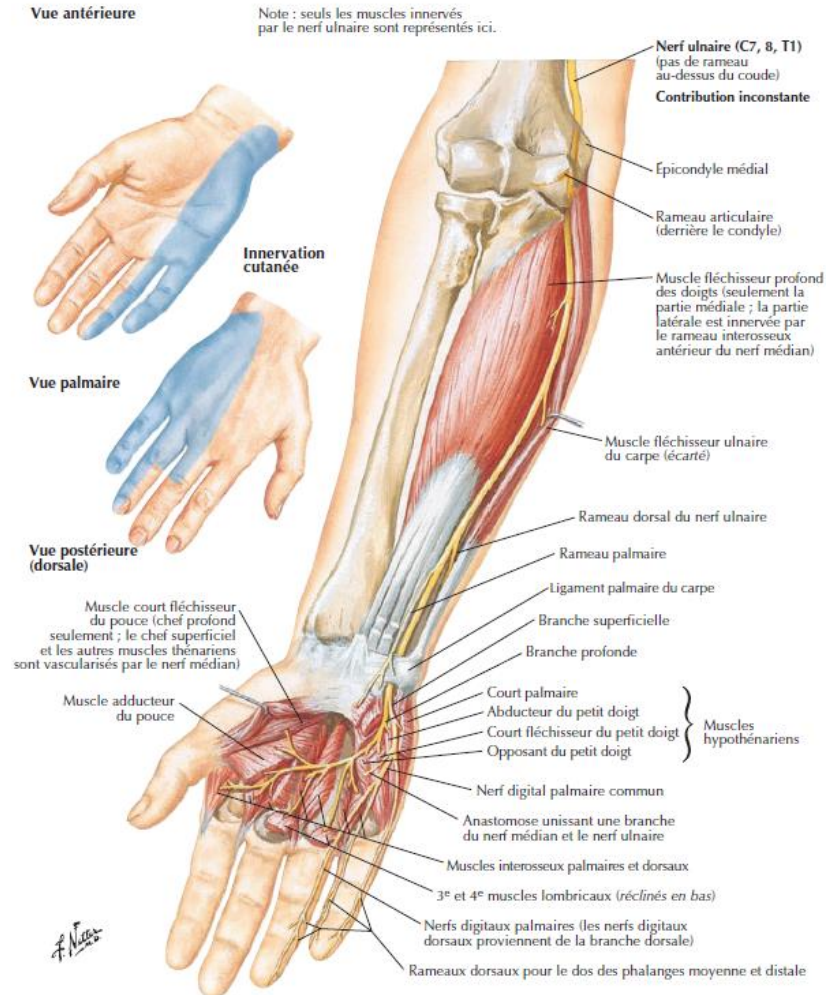
Vue antérieure

Note : seuls les muscles innervés par le nerf médian sont représentés ici.



Innervation du mb supérieur

Nerf ulnaire



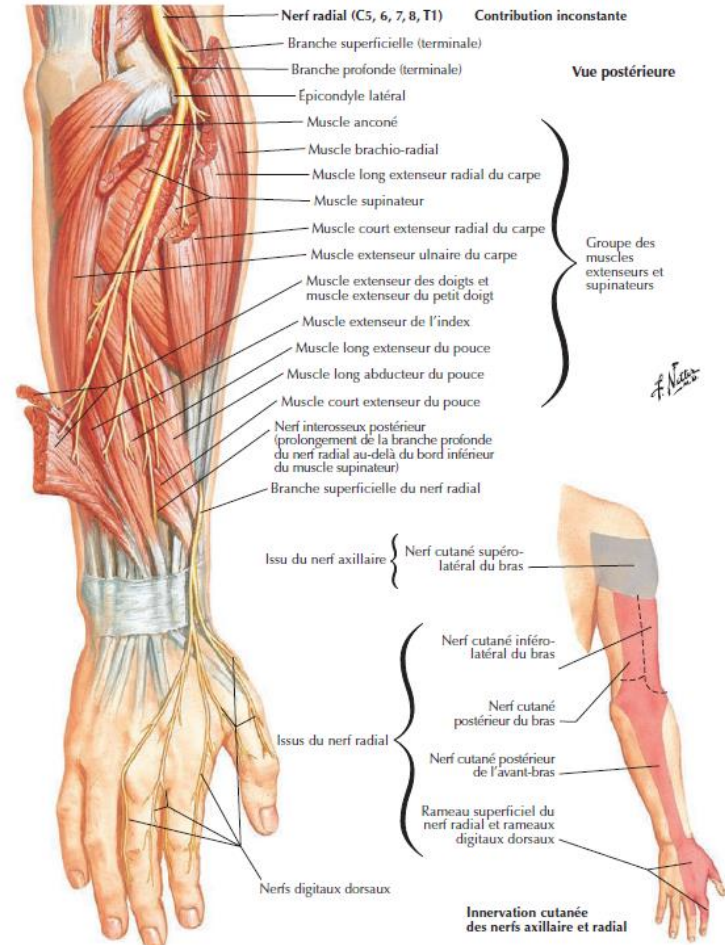
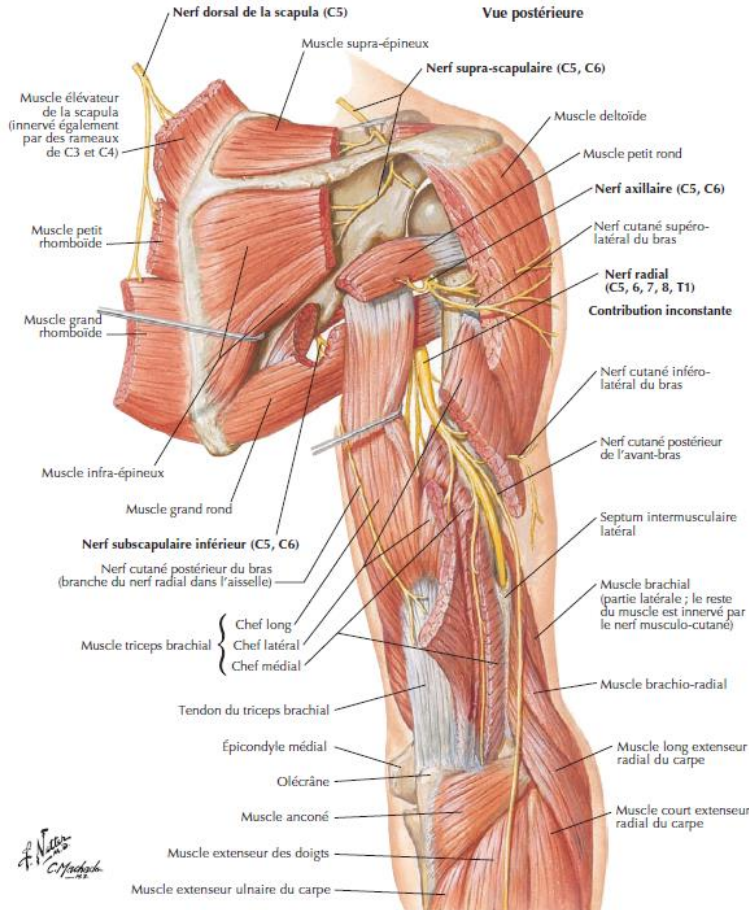
Innervation du mb supérieur

6

Nerf radial au bras et nerfs de la région postérieure de l'épaule

Nerf radial à l'avant-bras

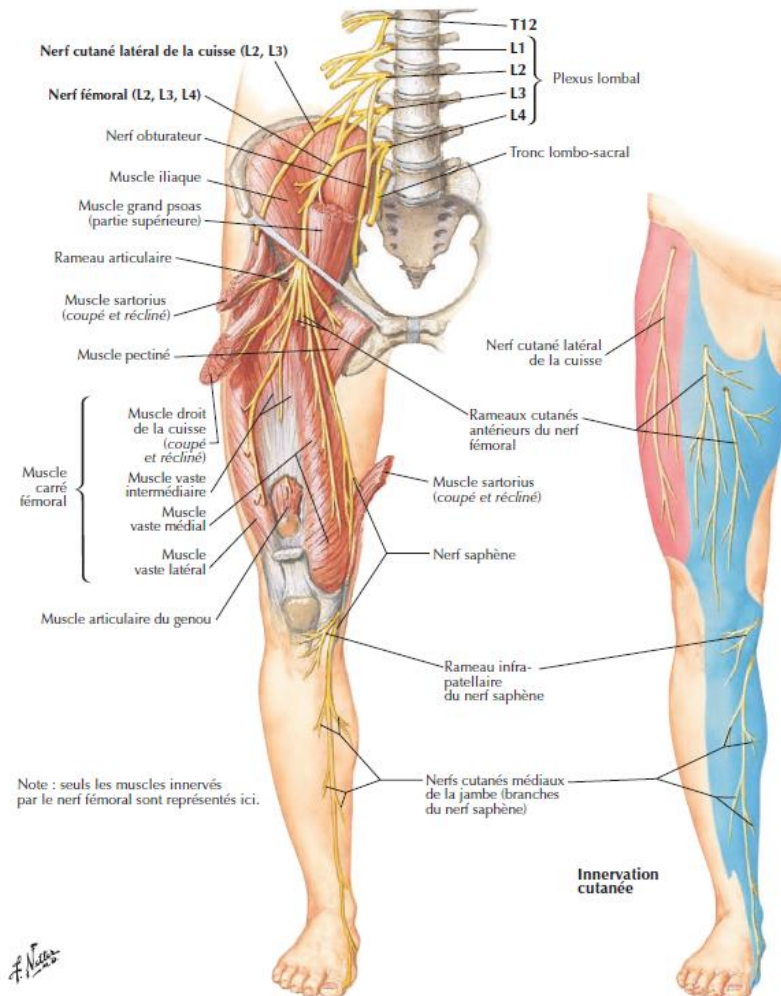
Voir aussi Planche 455



Innervation du mb inférieur

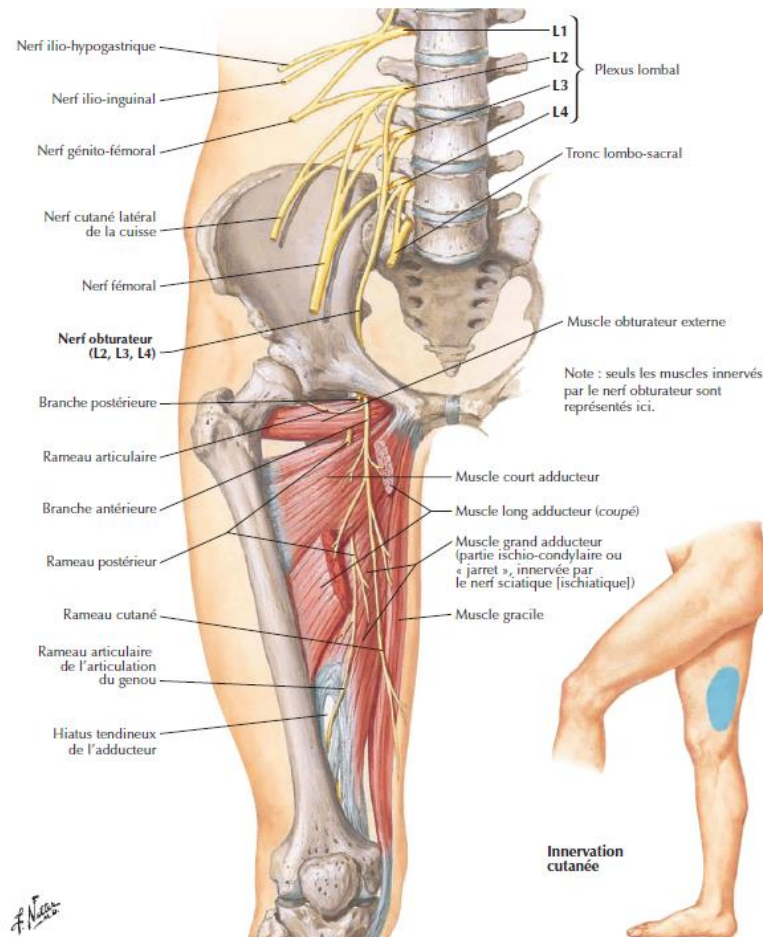
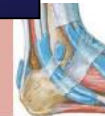7

Nerfs fémoral et cutané latéral de la cuisse



Innervation du mb inférieur

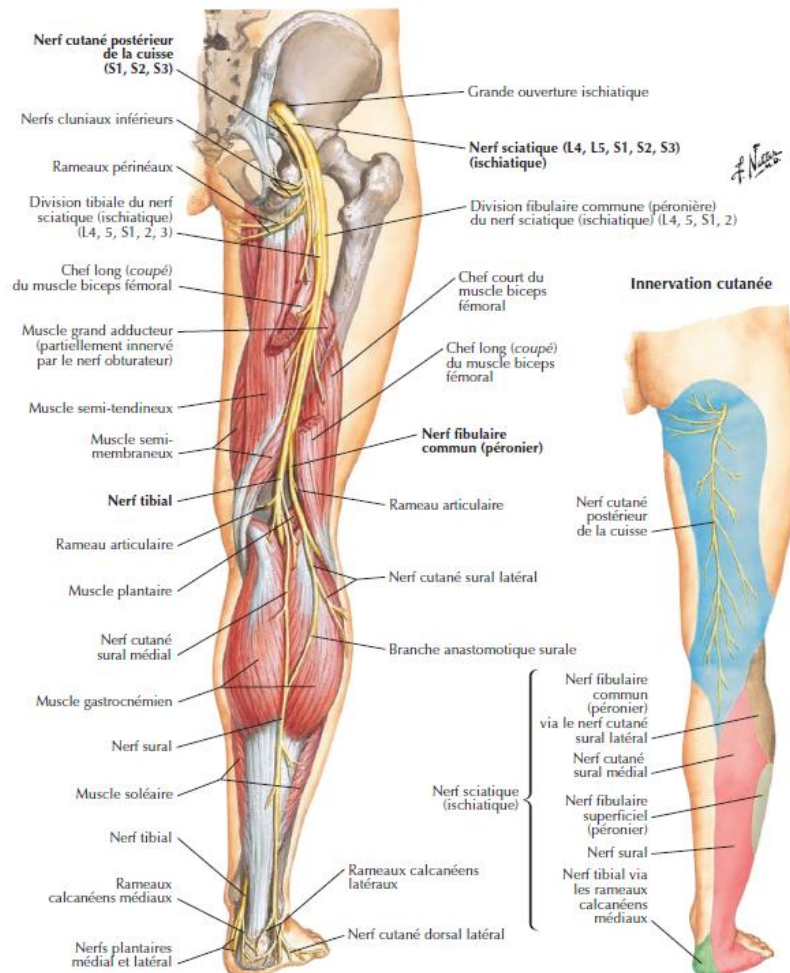
Nerf obturateur



Innervation du mb inférieur

7

Nerfs sciatique (ischiatique) et cutané postérieur de la cuisse



Innervation du mb inférieur

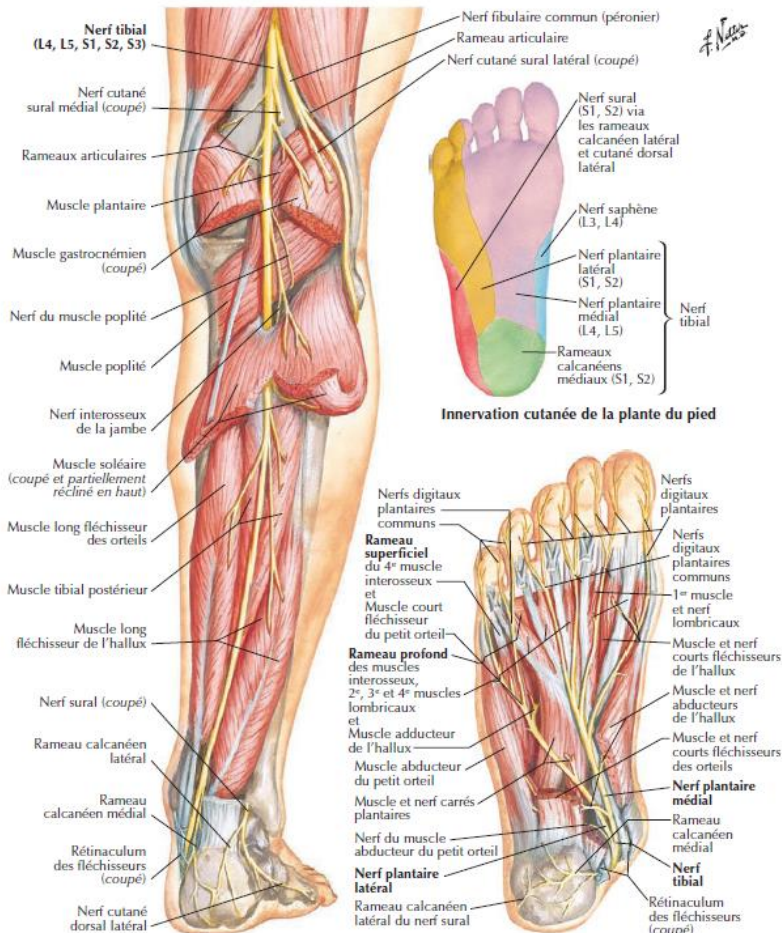
Nerf tibial



7

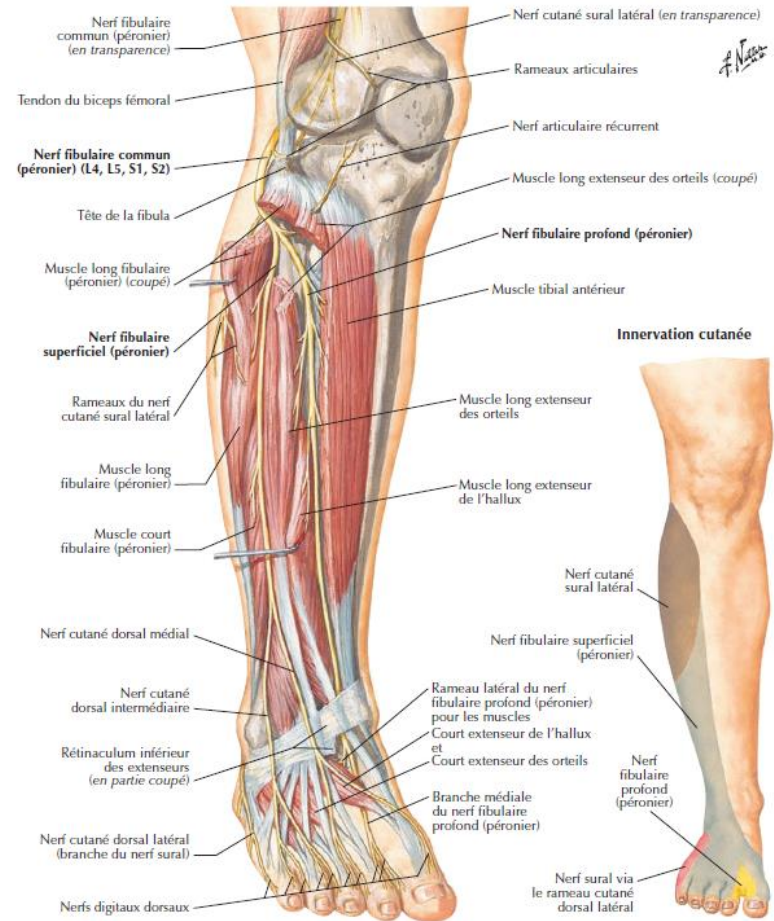
Nerf fibulaire commun (péronier)

Voir aussi Planches 508, 509



Innervation cutanée de la plante du pied

Note : les rameaux articulaires ne sont pas représentés ici

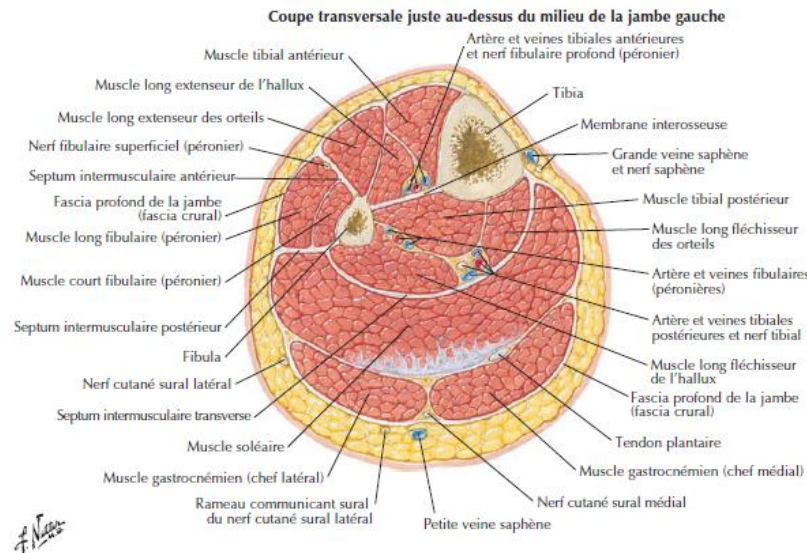
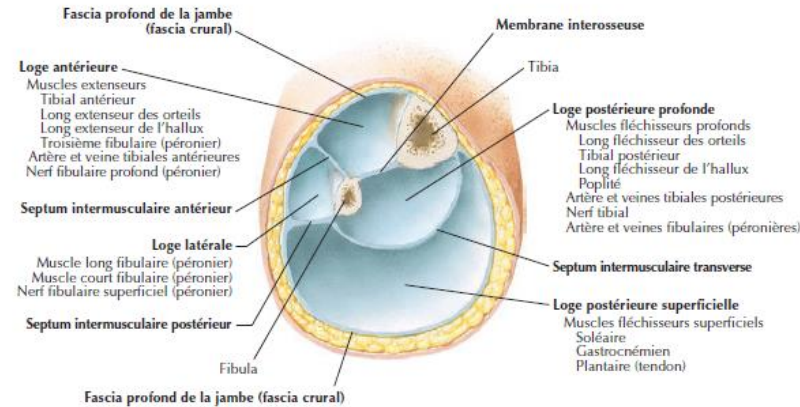


Innervation cutanée

Les loges de la jambe

7

Jambe : coupes transversales et loges fasciales



Programme du cours

1. Traumatologie

Consolidation des fractures – le cal osseux.
Bases de la classification des fractures.
Fractures de la personne âgée.

2. Anatomie

Anatomie ostéoarticulaire.
Artères des membres.
Nerfs des membres.

3. La coxarthrose

4. Introduction à l'orthopédie septique

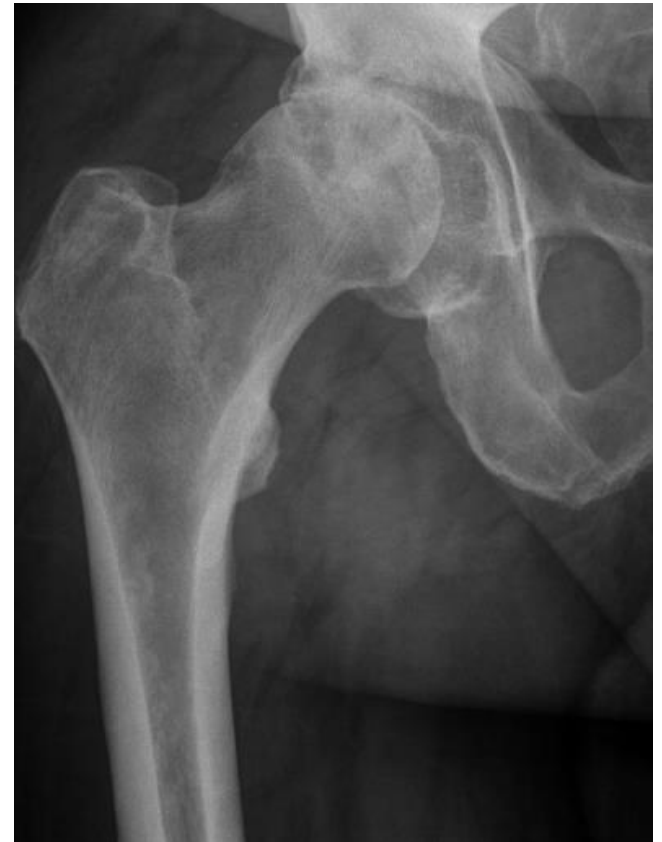La coxarthrose

Définition

*Degenerative joint disease,
osteoarthritis, osteoarthrosis.*

4 signes RX de l'arthrose:

1. Erosion progressive du cartilage.
2. Epaissement et sclérose de l'os sous-chondral.
3. Kystes.
4. Ostéophytes.



La coxarthrose

Etiologie

1. Coxarthrose primaire ou idiopathique.

2. Coxarthrose secondaire
 - Dysplasie de la hanche
 - Nécrose aseptique
 - Arthrite inflammatoire / septique
 - Post-traumatique
 - Conflit coxo-fémoral
 - Etc.

La coxarthrose

Clinique

- 1) Douleurs
- 2) Boiterie
- 3) Raideur
- 4) Inégalité de longueur des MI

La coxarthrose: (1) douleurs

Localisation des douleurs

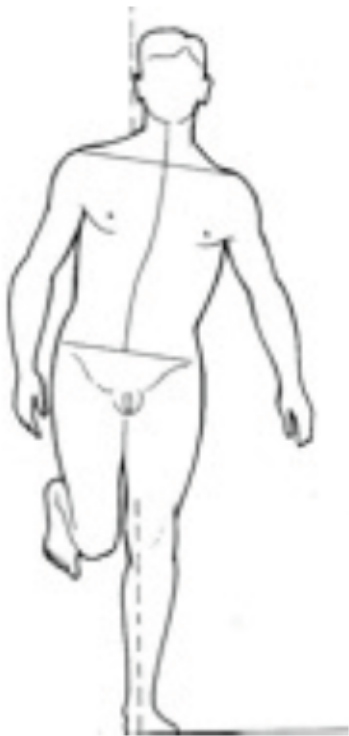- Typique: pli de l'aîne.
- Autres localisations: cuisse, fesse.
- DD lombalgies.

Caractéristiques de la douleur

- Mécanique, liée à l'activité.
- Calmée par le repos.
- A terme, douleurs au repos, la nuit.

La coxarthrose: (2) boiterie

Boiterie de Duchenne



Dans la boiterie de **Duchenne**, lors de l'appui sur la hanche malade, le patient place son corps au dessus de cette hanche

La coxarthrose: (2) boiterie

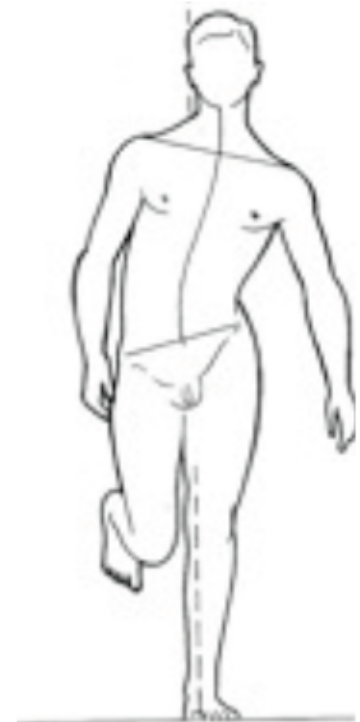Boiterie de Duchenne



La coxarthrose: (2) boiterie

Signe de Trendelenbourg

Dans la boiterie de **Tredelenbourg**, le bassin ne peut rester horizontal et bascule du côté opposé à la hanche malade. La ligne des épaules et du bassin penchent dans des sens opposés



La coxarthrose: (3) raideur

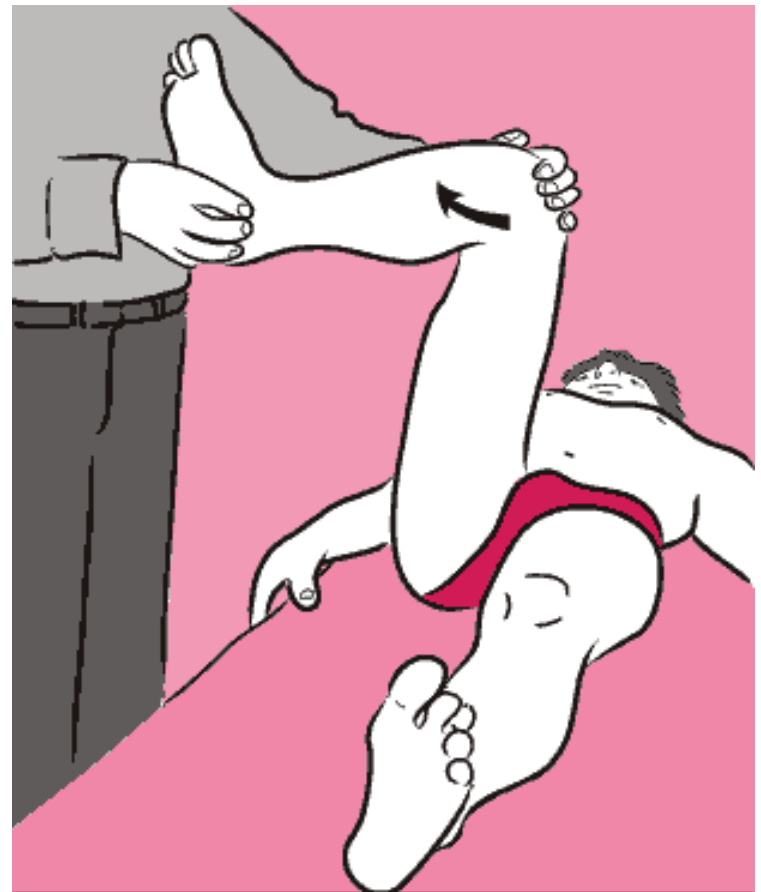
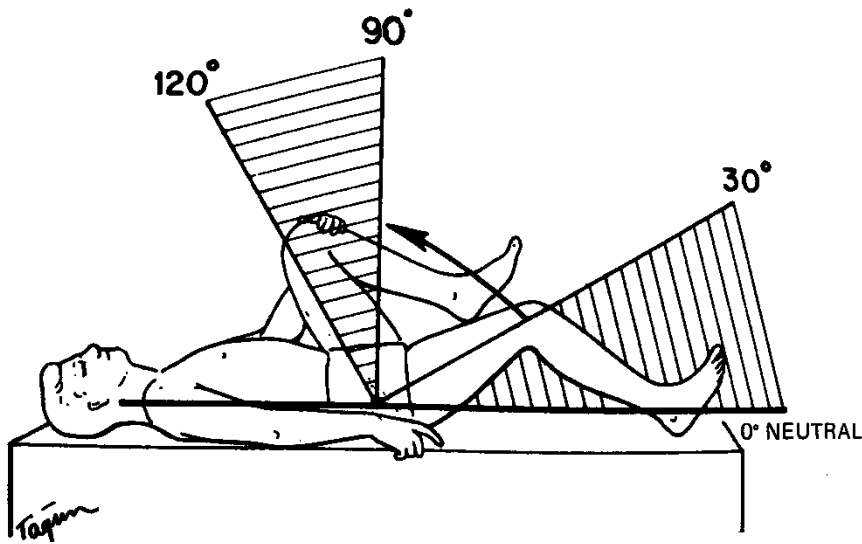
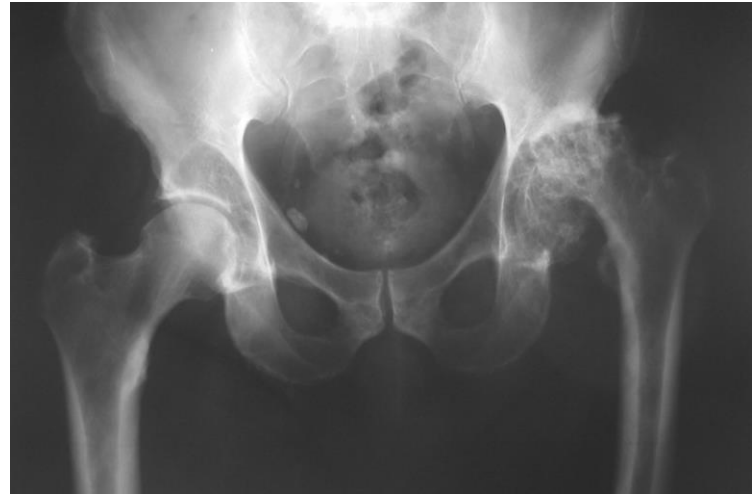
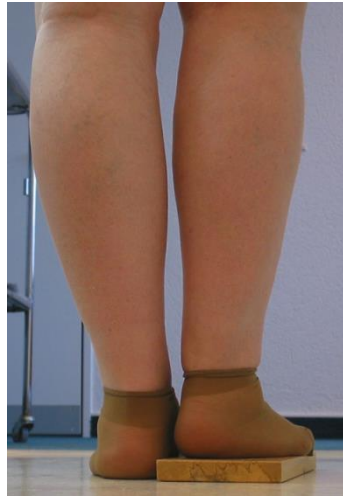
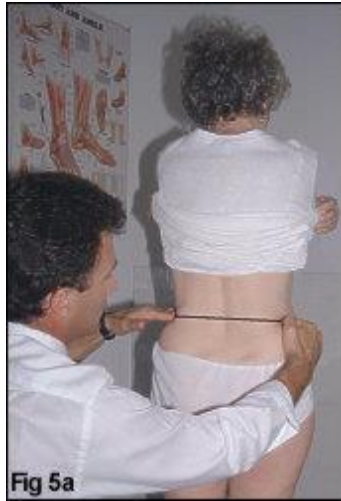FIGURE 3. Internal rotation of the hip (pulling the foot outwards) with the hip flexed at 90° - the most sensitive test for hip OA

La coxarthrose: (4) inég. longueur



Inégalité de longueur: perte de hauteur cartilagineuse, déformation de la tête, subluxation de la hanche, contractures en flexion, en adduction.

La coxarthrose: traitement

Varie selon:

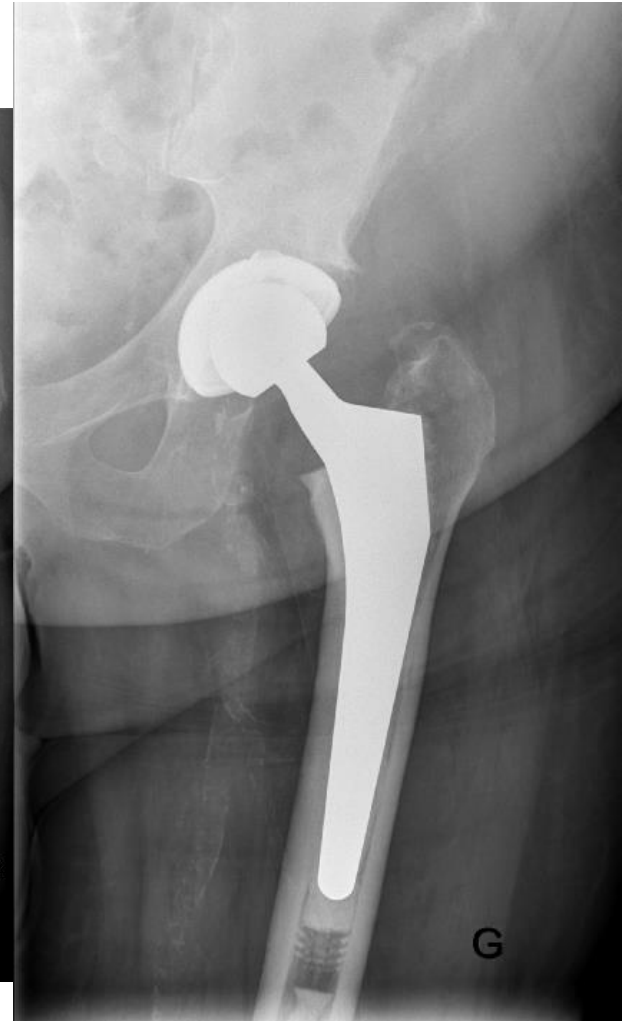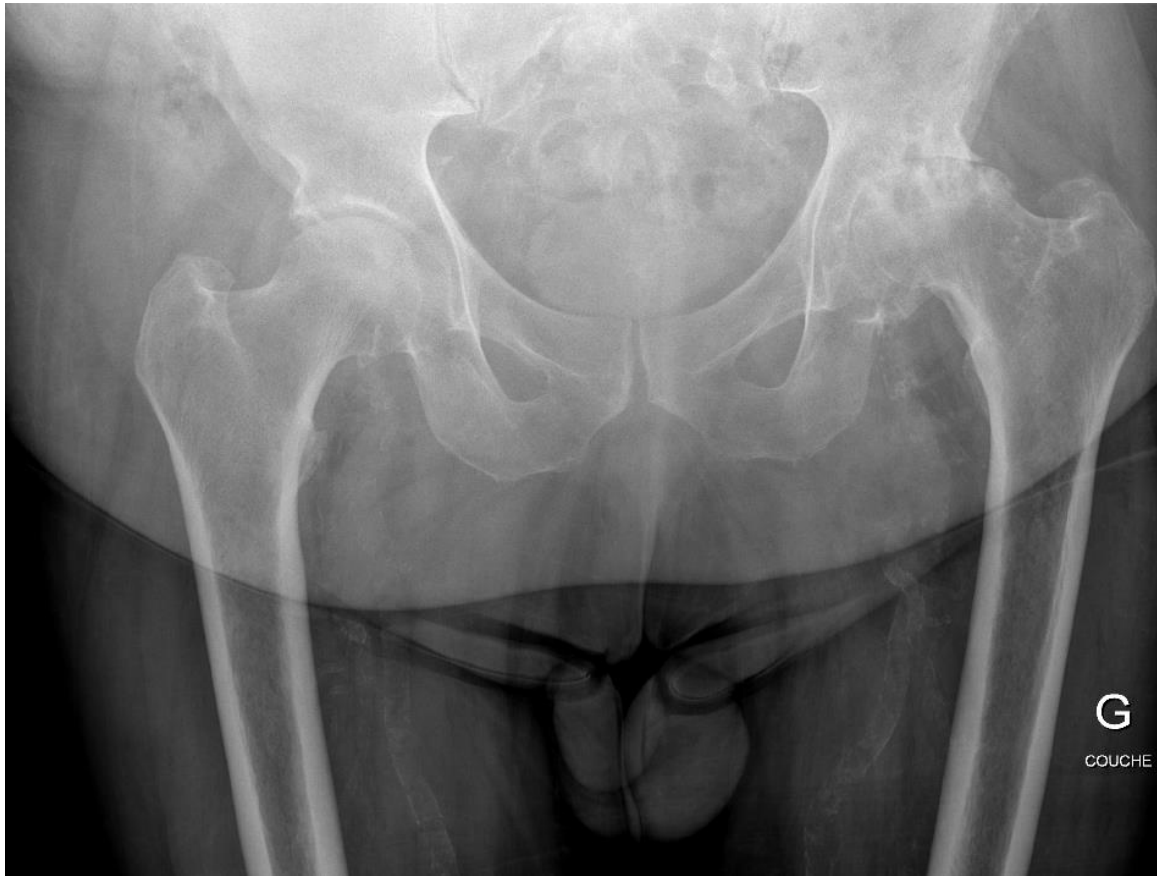
- (1) Symptômes
- (2) Sévérité de l'atteinte RX
- (3) Age du malade

Options thérapeutiques

1. Repos, anti-inflammatoires, perte de poids, semelles amortissantes, physiothérapie, cannes, etc.
2. Chirurgie conservatrice de la hanche (ostéotomies).
3. Arthrose sévère, invalidante:

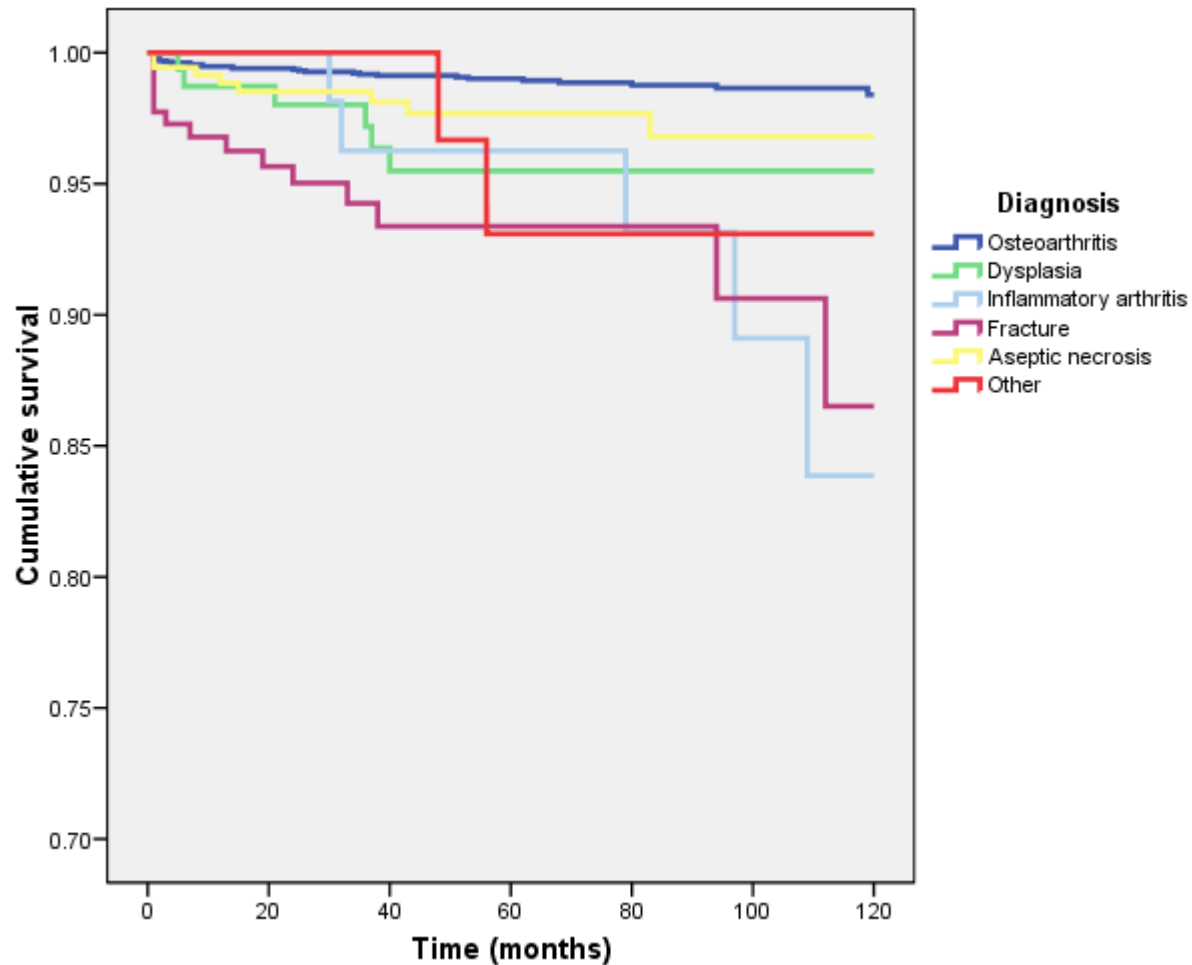
→ Prothèse totale de la hanche

La coxarthrose: PTH

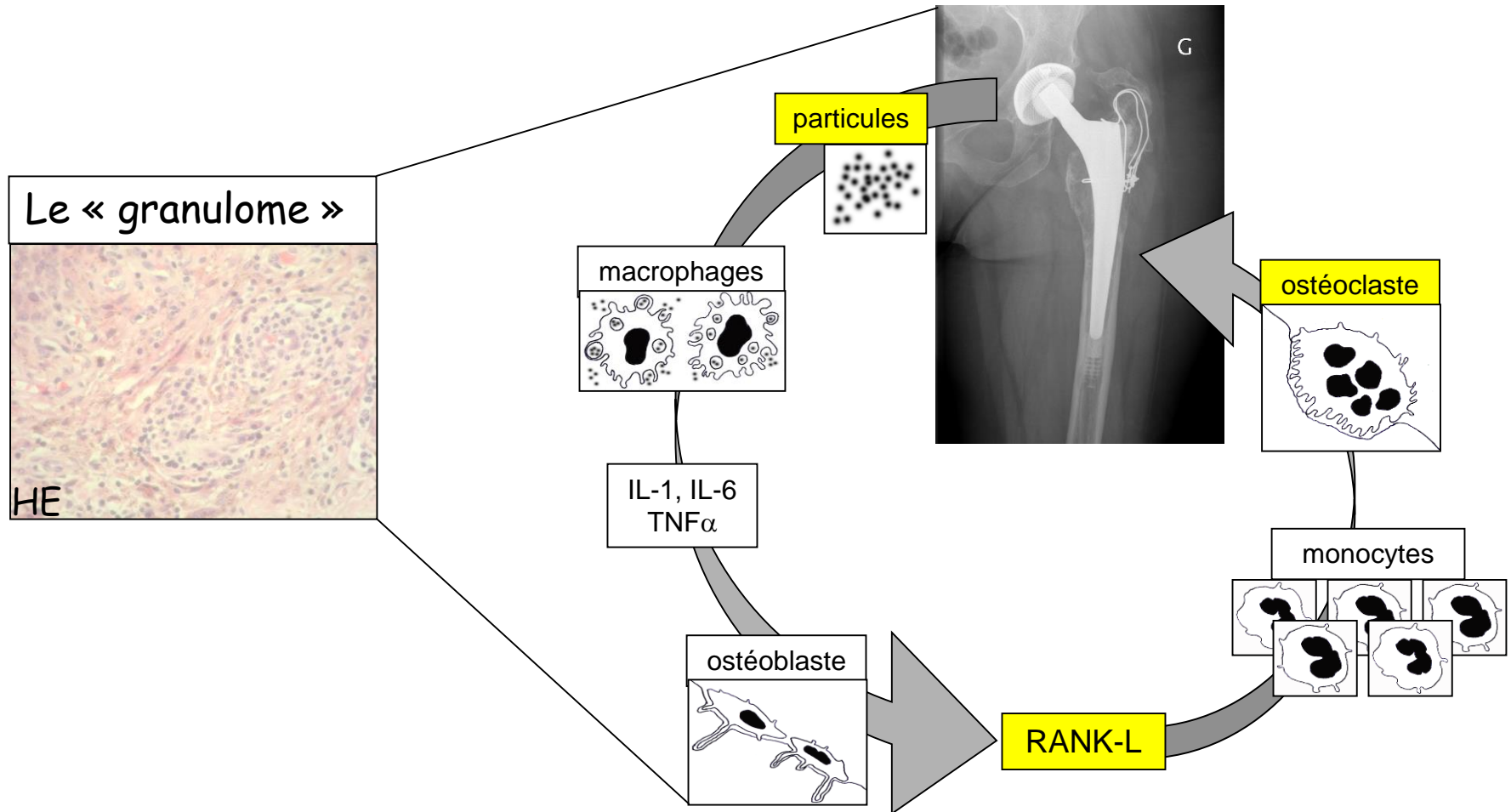


Durée de vie des PTH

Statistiques base de données service d'orthopédie, HUG



Durée de vie des PTH



Durée de vie des PTH

PG, 1928
PTH D 2005

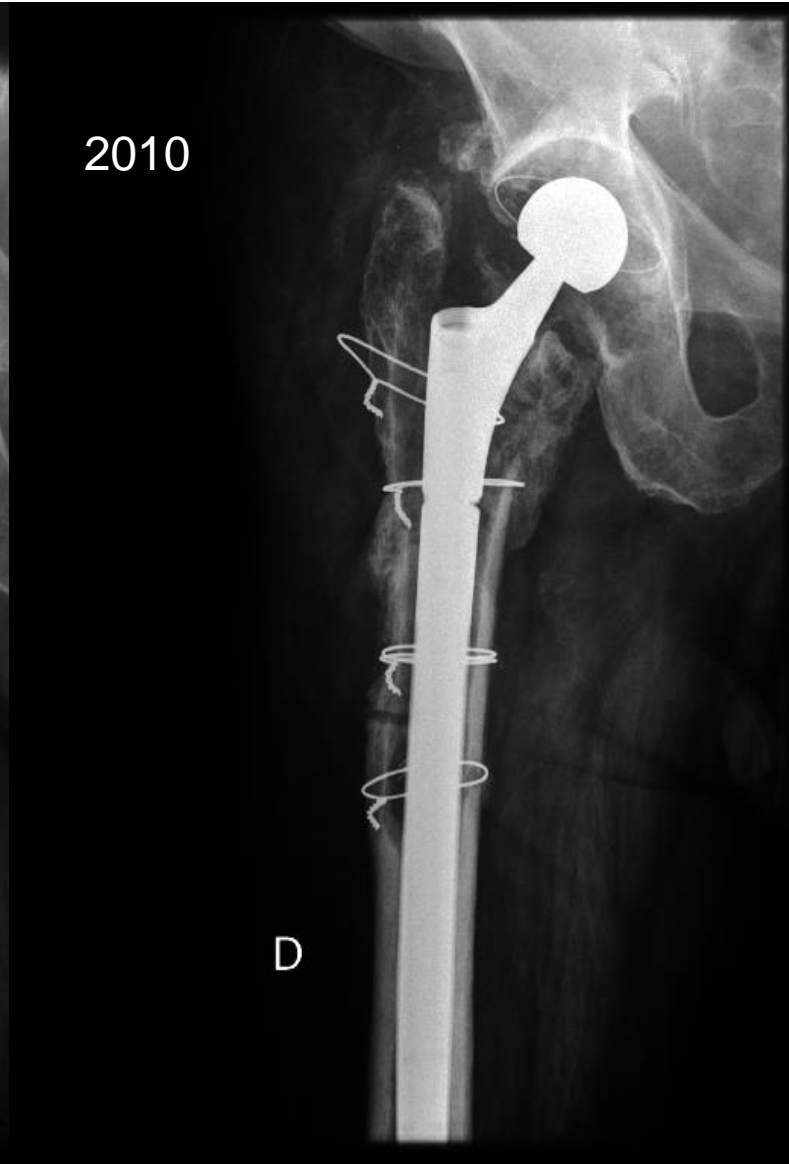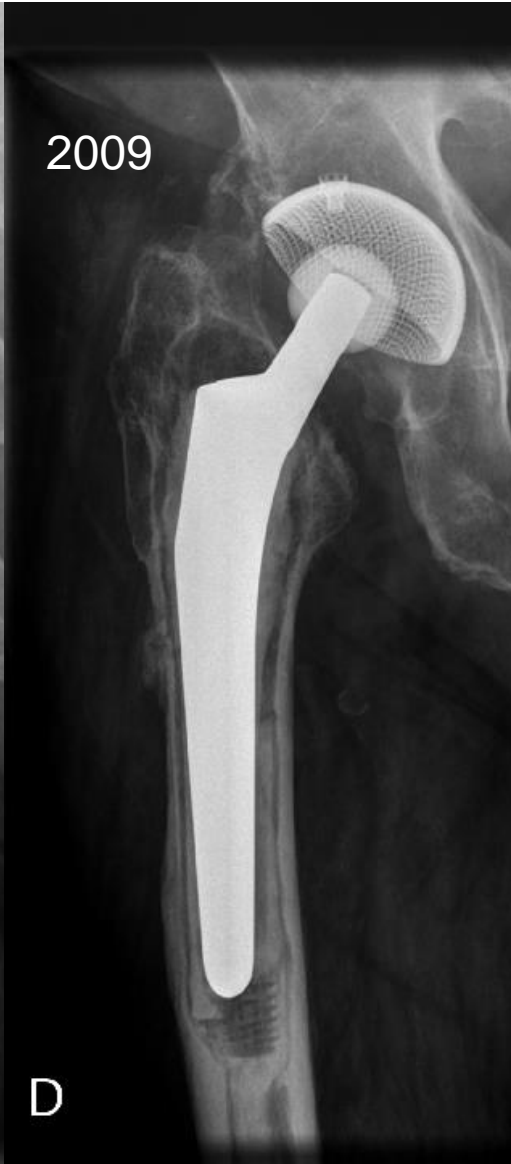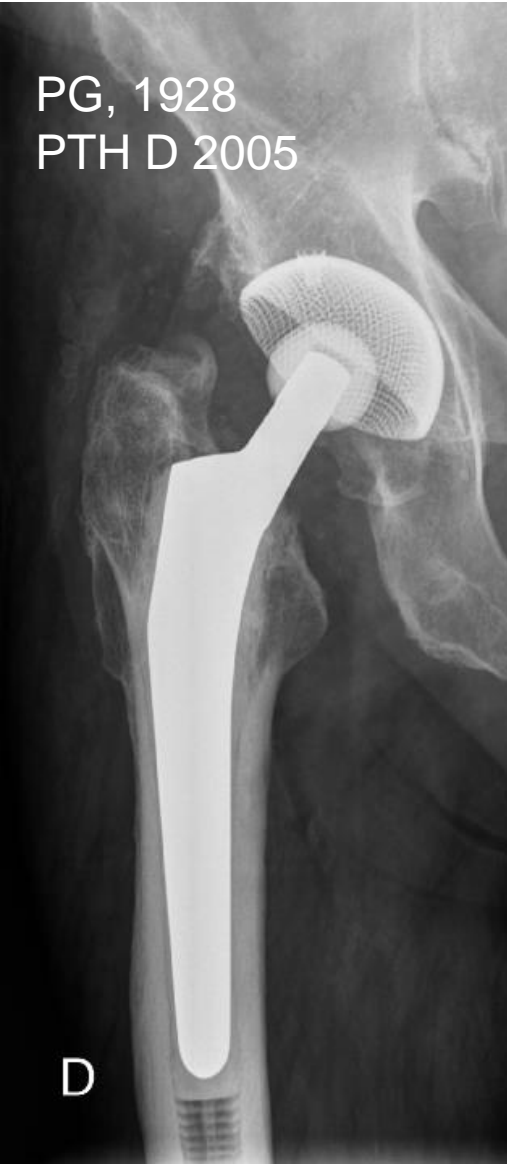2009

2010

D

D

D



Programme du cours

1. Traumatologie

Consolidation des fractures – le cal osseux.
Bases de la classification des fractures.
Fractures de la personne âgée.

2. Anatomie

Anatomie ostéoarticulaire.
Artères des membres.
Nerfs des membres.

3. La coxarthrose

4. L'arthrite septique

1. L'arthrite septique

- 4–10 cas/100'000 habitants/an.
- Articulation douloureuse, chaude, tuméfiée, limitation fonctionnelle.
- Fièvre (30-50%).
- Mono-articulaire (80%).
- Genou (30-75%) > épaule > poignet > hanche > cheville.
- Autres: sterno-claviculaire, symphyse pubienne, sacro-iliaque.
- **Urgence chirurgicale !**
- Mortalité 10% (mono-articulaire), 50% si poly-articulaire.

Diagnostic différentiel

THE RATIONAL
CLINICAL EXAMINATION

CLINICIAN'S CORNER

Does This Adult Patient Have Septic Arthritis?

Mary E. Margaretten, MD
Jeffrey Kohlwes, MD, MPH
Dan Moore, PhD
Stephen Bent, MD

Context In patients who present with an acutely painful and swollen joint, prompt identification and treatment of septic arthritis can substantially reduce morbidity and mortality.

Objective To review the accuracy and precision of the clinical evaluation for the diagnosis of nongonococcal bacterial arthritis.

Box 1. Differential Diagnosis for Acute Monoarthritis*

Infection (bacterial, fungal, mycobacterial, viral, spirochete)

Rheumatoid arthritis

Gout

Pseudogout

Apatite-related arthropathy

Reactive arthritis

Systemic lupus erythematosus

Lyme arthritis

Sickle cell disease

Dialysis-related amyloidosis

Transient synovitis of the hip

Plant thorn synovitis

Metastatic carcinoma

Pigmented villonodular synovitis

Hemarthrosis

Neuropathic arthropathy

Osteoarthritis

Intra-articular injury (fracture, meniscal tear, osteonecrosis)

*Adapted from Klippel et al.¹⁸

Diagnostic

1. Isolement d'un germe à l'intérieur d'une articulation.

2. Isolement d'un germe hors articulation (hémoculture) + articulation rouge, chaude, suspecte.

3. Clinique évocatrice d'une arthrite septique, liquide articulaire trouble, et traitement ATB préalable.

Hassan et al.

JCR: Jour

TABLE 1. Most Common Organisms Known to Cause Septic Arthritis⁴⁻⁸

<i>S. aureus</i>	<i>Mycobacterium tuberculosis</i>
<i>Streptococcus pyogenes</i>	<i>E. coli</i>
<i>S. pneumoniae</i>	<i>P. mirabilis</i>
<i>Haemophilus influenzae</i>	<i>P. aeruginosa</i>
<i>N. gonorrhoeae</i>	<i>Klebsiella pneumoniae</i>
<i>N. meningitidis</i>	<i>Salmonella</i> species
<i>Kingella kingae</i>	Multiple species of microorganisms
	Fungi

Traitement

Principe du traitement: évacuation de l'exsudat purulent et antibiothérapie.

L'évacuation de l'exsudat purulent peut se faire de plusieurs manières

- Arthroscopie: genou
- Chirurgie ouverte: genou, hanche, épaule, cheville
- Ponctions itératives à l'aiguille: cheville, main, coude

Collaboration essentielle avec un infectiologue pour l'antibiothérapie.

Durée indicative 4 semaines.

Boursite septique

Infection bactérienne d'une bourse séreuse, à Staphylococcus ou Streptococcus. Localisations : coude, genou.

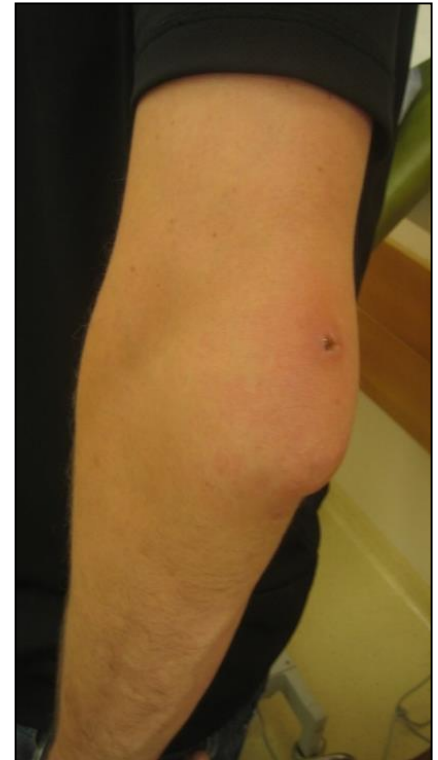Anamnèse souvent évocatrice: blessure, travail en appui.

Symptômes : douleur, tuméfaction en regard de la bourse.

Coude / articulation mobile et peu douloureux.

Urgence chirurgicale!

- Ablation chirurgicale de la bourse séreuse.
- Antibiothérapie, durée 7j.



**MERCI DE
VOTRE
ATTENTION !**



Registre genevois PTH	
Planification 3D	
P. T. Coude	2h
P. T. Cheville	1h50
PTG	2h10
PTH	1h30
Infection	3h
P. Inversée épaule	2h15
Enseignement	2h30